

S3-Leitlinie

Aktinische Keratose und Plattenepithelkarzinom der Haut

Version 2.01 - Mai 2022

AWMF-Registernummer: 032/022OL

Bei der Konsultationsfassung handelt es sich **NICHT** um die endgültige von den beteiligten Personen und Organisationen autorisierte Fassung der Leitlinie. Die Konsultation dient allein der Kommentierung durch die (Fach)Öffentlichkeit. Eine Verbreitung der Inhalte der Konsultationsfassung durch Dritte z.B. im Rahmen von Fortbildungs- oder Marketingmaßnahmen ist ausdrücklich **NICHT** gestattet.

Leitlinie (Langversion)

Bitte senden Sie Kommentare, Hinweise und Verbesserungsvorschläge zur Leitlinie unter Verwendung des [Kommentierungsbogens](#) bis zum 13.07.2022 an:
aktinische-keratose@leitlinienprogramm-onkologie.de

Das ist neu!
Das hat sich geändert!

Wesentliche Neuerungen

Therapie der aktinischen Keratose

Die Therapie der aktinischen Keratose wurde aktualisiert und um neu zugelassene Präparate ergänzt. Das Balance-Sheet wurde weiter nach praktisch relevanten Aspekten überarbeitet.

Therapie des kutanen Plattenepithelkarzinoms in situ (M. Bowen)

Erstmals wird der M. Bowen in die Leitlinie implementiert. Hier wurde eine Adaptation aus dem Cochrane Review aus 2012 vorgenommen, dieses wurde als Grundlage herangezogen und die Literaturrecherche aktualisiert. Es werden evidenzbasierte Empfehlungen zur Therapie des M. Bowen gegeben.

Therapie der Cheilitis actinica

Ebenfalls neu aufgenommen wurden Empfehlungen zur Therapie der Cheilitis actinica. Ablative und arzneimittelgestützte Verfahren werden dargestellt und evidenzbasierte Empfehlungen hierzu abgegeben. Die Therapieoptionen werden in einem Balance-Sheet zusammengefasst.

Therapie des invasiven Plattenepithelkarzinoms der Haut

Die Empfehlungen zur chirurgischen Therapie des Plattenepithelkarzinoms wurden durch einen Algorithmus zur chirurgischen Exzision, Wahl der Sicherheitsabstände, Empfehlungen zur histologischen Schnittrandkontrolle, Empfehlungen zur Nachexzision jeweils unter Berücksichtigung spezieller Risikofaktoren präzisiert und in schematisch dargestellt.

Die Empfehlungen zur adjuvanten und postoperativen Radiotherapie wurden separat dargestellt.

Die Empfehlungen zur Systemtherapie wurden aktualisiert, hierbei wurde auf Änderungen seit der Zulassung von Cemiplimab 08/2019 und auf Alternativen nach Progress und bei Kontraindikationen eingegangen.

Ein Abschnitt zur Palliativmedizin wurde ergänzt.

Nachsorge

Die Empfehlungen zur Nachsorge des Plattenepithelkarzinoms wurden tabellarisch überarbeitet, die Empfehlungen zur Lymphknotenultraschalluntersuchung auf 6-12-monatige Abstände reduziert. Weiter wurde ergänzt, dass auch bei geringem Rezidivrisiko nicht auf eine Nachsorge verzichtet werden kann, sondern diese auch hier zur Früherkennung von sekundären Plattenepithelkarzinomen der Haut durchgeführt werden soll.

Eine detaillierte Übersicht der Änderungen in Version bietet Kapitel 12.1

Inhaltsverzeichnis

Wesentliche Neuerungen.....	1
1. Informationen zu dieser Leitlinie.....	8
1.1. Herausgeber	8
1.2. Federführende Fachgesellschaft(en)	8
1.3. Finanzierung der Leitlinie	8
1.4. Kontakt.....	8
1.5. Zitierweise	8
1.6. Besonderer Hinweis	9
1.7. Ziele des Leitlinienprogramms Onkologie	9
1.8. Weitere Dokumente zu dieser Leitlinie	10
1.9. Zusammensetzung der Leitliniengruppe	11
1.9.1. Koordination.....	11
1.9.2. Beteiligte Fachgesellschaften und Organisationen.....	11
1.9.3. Patientenbeteiligung	16
1.9.4. Methodische Begleitung	16
1.10. Abkürzungsverzeichnis	16
2. Einführung	19
2.1. Geltungsbereich und Zweck.....	19
2.1.1. Zielsetzung und Fragestellung	19
2.1.2. Adressaten	20
2.1.3. Gültigkeitsdauer und Aktualisierungsverfahren	21
2.2. Grundlagen der Methodik	21
2.2.1. Schema der Evidenzgraduierung	21
2.2.2. Schema der Empfehlungsgraduierung	23
2.2.3. Statements	24
2.2.4. Expertenkonsens (EK)	24
2.2.5. Unabhängigkeit und Umgang mit Interessenkonflikten	24
3. Epidemiologie und Ätiologie.....	25

3.1.	Epidemiologie der aktinischen Keratose	25
3.2.	Epidemiologie des invasiven Plattenepithelkarzinoms	25
3.2.1.	Inzidenz	25
3.2.2.	Mortalität.....	30
3.2.3.	Ätiologie und Pathogenese.....	30
3.2.4.	Risikofaktor Immunsuppression	31
3.3.	Prognostische Faktoren für den Übergang von aktinischer Keratose in ein invasives Plattenepithelkarzinom.....	32
3.4.	Prognostische Faktoren für die Metastasierung beim invasiven Plattenepithelkarzinom.....	34
4.	Diagnostik.....	36
4.1.	Klassifikation, Definition und Nomenklatur der aktinischen Keratose.....	36
4.2.	Klassifikation, Definition und Nomenklatur der Cheilitis actinica	38
4.3.	Klassifikation, Definition und Nomenklatur des Plattenepithelkarzinoms in situ (Morbus Bowen).....	39
4.4.	Klassifikation, Definition und Nomenklatur des invasiven Plattenepithelkarzinoms	39
4.4.1.	Definition und Nomenklatur.....	39
4.4.2.	Klassifikation und Staging.....	40
4.5.	Feldkanzerisierung	46
4.6.	Stellenwert nicht-invasiver diagnostischer Verfahren in der Diagnose von aktinischer Keratose und Plattenepithelkarzinom.....	48
4.7.	Parameter des histologischen Befundberichtes bei aktinischer Keratose und Plattenepithelkarzinom der Haut.....	49
4.8.	Ausbreitungsdiagnostik bei invasivem Plattenepithelkarzinom	50
4.8.1.	Lymphknoten-Sonographie.....	50
4.8.2.	Röntgen-Thorax	51
4.8.3.	Abdomen-Sonographie.....	51
4.8.4.	Schnittbilddiagnostik	52
4.9.	Gewinnung der Histologie	53
5.	Therapie der aktinischen Keratose	55
5.1.	Literaturrecherche und Studienselektion	55
5.2.	Indikationsstellung und natürlicher Krankheitsverlauf	56

5.3.	Grundlagen der Therapie.....	57
5.4.	Kombinationstherapien	59
5.5.	Ablative und physikalische Verfahren.....	61
5.5.1.	Kryochirurgie.....	61
5.5.2.	Chirurgische Verfahren	66
5.5.3.	Chemoexfoliation	67
5.5.4.	Dermabrasio	68
5.5.5.	Kaliumhydroxid	69
5.5.6.	Lasertherapie.....	71
5.6.	Topische arzneimittelgestützte Verfahren.....	75
5.6.1.	Diclofenac-Natrium	75
5.6.2.	5-Fluorouracil	82
5.6.3.	5-Fluorouracil 0,5% mit Salicylsäure 10%.....	93
5.6.4.	Ingenolmebutat	97
5.6.5.	Imiquimod	98
5.6.6.	Tirbanibulin.....	107
5.7.	Photodynamische Therapie.....	109
5.7.1.	Photodynamische Therapie mit 5-Aminolävulinsäure.....	109
5.7.2.	Photodynamische Therapie mit Methylaminolävulinat	120
5.7.3.	Photodynamische Therapie mit Tageslicht.....	125
5.8.	Therapie bei Immunsuppression und Organtransplantation.....	128
5.8.1.	MAL-Rotlicht-PDT	129
5.8.2.	Imiquimod 5% Creme	131
5.8.3.	Diclofenac-Natrium 3% Gel	132
5.9.	Andere Interventionen	132
5.9.1.	Birkenkork.....	135
5.9.2.	Colchizin	135
5.9.3.	Canola-Phenolsäure.....	136
5.9.4.	Difluoromethyl-Ornithin	136
5.9.5.	Glukane.....	136
5.9.6.	Nikotinamid.....	137
5.9.7.	Ingenoldisoxat.....	137
5.9.8.	DNA-Reparaturenzyme	137
5.9.9.	SR-T100-Gel	138
5.9.10.	Resiquimod	139
5.9.11.	Sonnenschutzfilter	140
5.9.12.	Retinoide	141

5.10.	Zusammenfassende und balancierende Darstellung der zugelassenen Therapieoptionen....	145
-------	--	-----

6. Therapie der Cheilitis actinica..... 153

6.1.	Literaturrecherche und Studienselektion	153
6.2.	Indikationsstellung und natürlicher Krankheitsverlauf	153
6.3.	Grundlagen der Therapie.....	154
6.4.	Ablative Verfahren.....	155
6.4.1.	Chirurgische Verfahren	155
6.4.2.	Lasertherapie.....	156
6.4.3.	Kryochirurgie.....	157
6.4.4.	Chemoexfoliation	158
6.5.	Topische arzneimittelgestützte Verfahren.....	158
6.5.1.	Diclofenac-Natrium	158
6.5.2.	5-Fluorouracil	159
6.5.3.	Imiquimod.....	160
6.5.4.	Photodynamische Therapie	160
6.6.	Kombinationstherapien	162
6.7.	Zusammenfassende und balancierende Darstellung der zugelassenen Therapieoptionen (Balance Sheet)	163

7. Therapie des Plattenepithelkarzinoms in situ (Morbus Bowen) 167

7.1.	Literaturrecherche und Studienselektion	167
7.2.	Klinische Charakterisierung und natürlicher Krankheitsverlauf	167
7.3.	Indikationsstellung und Therapiemodalitäten.....	168
7.4.	Chirurgische Verfahren.....	169
7.5.	Destruktive Verfahren.....	171
7.5.1.	Kryochirurgie.....	171
7.5.2.	Ablative Laserverfahren.....	174
7.6.	Topische arzneimittelgestützte Verfahren.....	175
7.6.1.	5-Fluorouracil 5%	175
7.6.2.	Imiquimod 5%.....	178
7.7.	Photodynamische Therapie.....	179
7.7.1.	ALA-PDT	180
7.7.2.	MAL-PDT	182

8.	Therapie des invasiven Plattenepithelkarzinoms der Haut.....	186
8.1.	Chirurgische Therapie des Primärtumors	186
8.1.1.	Risikofaktoren für den loko-regionalen Progress und tumorspezifisches Überleben	187
8.1.2.	Chirurgische Therapie und histologische Schnittrandkontrolle	190
8.2.	Operatives Vorgehen nach R0-Resektion	196
8.2.1.	Sicherheitsnachresektat nach R0-Resektion.....	196
8.2.2.	Wundverschluss nach Bestätigung der R0-Resektion	196
8.3.	Wächterlymphknotenbiopsie.....	197
8.4.	Prophylaktische und therapeutische Lymphadenektomie	198
8.5.	Lymphadenektomie im Kopf-Hals-Bereich	200
8.6.	Strahlentherapie und postoperative Radiatio	201
8.7.	Therapie des lokalen bzw. loko-regionären Rezidivs	205
8.8.	Therapie im fortgeschrittenen (lokal fortgeschrittenen bzw. metastasierten) Stadium	207
8.8.1.	Indikation zur Systemtherapie.....	207
8.8.2.	Durchführung der Systemtherapie.....	208
8.9.	Palliativmedizinische Versorgung.....	213
9.	Nachsorge und Prävention.....	214
9.1.	Untersuchungen im Rahmen der Nachsorge.....	214
9.1.1.	Untersuchungsintervalle zur Früherkennung einer Metastasierung.....	214
9.1.2.	Risikoadaptierte Intervalle nach Stadien.....	215
9.1.3.	Erläuterung der Empfehlung.....	216
9.1.4.	Untersuchungsintervalle zur Früherkennung von sekundären Plattenepithelkarzinomen der Haut	217
9.1.5.	Untersuchungsmethoden in der Nachsorge des invasiven Plattenepithelkarzinoms	218
9.1.6.	Bei welchen Patienten kann auf Nachsorgeuntersuchungen verzichtet werden?	223
9.2.	Maßnahmen zur Primärprävention von aktinischer Keratose und Plattenepithelkarzinom der Haut.....	224
9.3.	Präventive Maßnahmen für spezielle Risikogruppen	224
10.	Berufsbedingte Erkrankung an Plattenepithelkarzinom der Haut oder/und aktinischer Keratose	225
10.1.	Diagnostik und Meldung bei Verdacht auf einen arbeitsbedingten Hautkrebs	225
10.1.1.	Hautkrebs durch natürliche UV-Strahlung (BK-Nr. 5103 BKV)	225

10.1.2.	Erkrankungen durch Arsen oder seine Verbindungen (BK-Nr. 1108 BKV).....	227
10.1.3.	Erkrankungen durch ionisierende Strahlen (BK-Nr. 2402 BKV).....	227
10.1.4.	Hautkrebs oder zur Krebsbildung neigende Hautveränderungen durch Ruß, Rohparaffin, Teer, Anthrazen, Pech oder ähnliche Stoffe (BK-Nr. 5102 BKV).....	228
10.1.5.	Zusammenfassung.....	229
10.2.	Prävention bei beruflichem Hautkrebs.....	229
10.3.	Nachsorge bei der BK-Nr. 5103 BKV	229
10.4.	Arbeitsmedizinische Vorsorge bei Tätigkeiten im Freien mit intensiver Belastung durch natürliche UV-Strahlung	230
11.	Versorgungsstrukturen bei aktinischer Keratose und Plattenepithelkarzinom	231
11.1.	Hauttumorzentren.....	231
11.2.	Qualitätsindikatoren.....	232
12.	Anlagen	233
12.1.	Änderungen in der Version 2	233
13.	Abbildungsverzeichnis	243
14.	Tabellenverzeichnis	244
15.	Literaturverzeichnis	247

1. Informationen zu dieser Leitlinie

1.1. Herausgeber

Leitlinienprogramm Onkologie der Arbeitsgemeinschaft der Wissenschaftlichen Medizinischen Fachgesellschaften e. V. (AWMF), Deutschen Krebsgesellschaft e. V. (DKG) und der Stiftung Deutsche Krebshilfe (DKH).

1.2. Federführende Fachgesellschaft(en)



Arbeitsgemeinschaft
Dermatologische Onkologie
ADO



Arbeitsgemeinschaft Dermatologische Onkologie Deutsche Dermatologische (ADO) der Deutschen Dermatologischen Gesellschaft (DDG) und der Deutschen Krebsgesellschaft (DKG)

1.3. Finanzierung der Leitlinie

Diese Leitlinie wurde von der Deutschen Krebshilfe im Rahmen des Leitlinienprogramms Onkologie gefördert.

1.4. Kontakt

Office Leitlinienprogramm Onkologie
c/o Deutsche Krebsgesellschaft e. V.
Kuno-Fischer-Straße 8
14057 Berlin

leitlinienprogramm@krebsgesellschaft.de
www.leitlinienprogramm-onkologie.de

1.5. Zitierweise

Leitlinienprogramm Onkologie (Deutsche Krebsgesellschaft, Deutsche Krebshilfe, AWMF): Aktinische Keratose und Plattenepithelkarzinom der Haut, Langversion 2.01, 2022, AWMF-Registernummer: 032/022OL, <https://www.leitlinienprogramm-onkologie.de/leitlinien/aktinische-keratosen-und-plattenepithelkarzinom-der-haut/>; Zugriff am [tt.mm.jjjj]

1.6. Besonderer Hinweis

Die Medizin unterliegt einem fortwährenden Entwicklungsprozess, sodass alle Angaben, insbesondere zu diagnostischen und therapeutischen Verfahren, immer nur dem Wissensstand zur Zeit der Drucklegung der Leitlinie entsprechen können. Hinsichtlich der angegebenen Empfehlungen zur Therapie und der Auswahl sowie Dosierung von Medikamenten wurde die größtmögliche Sorgfalt beachtet. Gleichwohl werden die Benutzer aufgefordert, die Beipackzettel und Fachinformationen der Hersteller zur Kontrolle heranzuziehen und im Zweifelsfall einen Spezialisten zu konsultieren. Fragliche Unstimmigkeiten sollen bitte im allgemeinen Interesse der OL-Redaktion mitgeteilt werden.

Der Benutzer selbst bleibt verantwortlich für jede diagnostische und therapeutische Applikation, Medikation und Dosierung.

In dieser Leitlinie sind eingetragene Warenzeichen (geschützte Warennamen) nicht besonders kenntlich gemacht. Es kann also aus dem Fehlen eines entsprechenden Hinweises nicht geschlossen werden, dass es sich um einen freien Warennamen handelt.

Das Werk ist in allen seinen Teilen urheberrechtlich geschützt. Jede Verwertung außerhalb der Bestimmung des Urhebergesetzes ist ohne schriftliche Zustimmung der OL-Redaktion unzulässig und strafbar. Kein Teil des Werkes darf in irgendeiner Form ohne schriftliche Genehmigung der OL-Redaktion reproduziert werden. Dies gilt insbesondere für Vervielfältigungen, Übersetzungen, Mikroverfilmungen und die Einspeicherung, Nutzung und Verwertung in elektronischen Systemen, Intranets und dem Internet.

1.7. Ziele des Leitlinienprogramms Onkologie

Die Arbeitsgemeinschaft der Wissenschaftlichen Medizinischen Fachgesellschaften e. V., die Deutsche Krebsgesellschaft e. V. und die Stiftung Deutsche Krebshilfe haben sich mit dem Leitlinienprogramm Onkologie (OL) das Ziel gesetzt, gemeinsam die Entwicklung und Fortschreibung und den Einsatz wissenschaftlich begründeter und praktikabler Leitlinien in der Onkologie zu fördern und zu unterstützen. Die Basis dieses Programms beruht auf den medizinisch-wissenschaftlichen Erkenntnissen der Fachgesellschaften und der DKG, dem Konsens der medizinischen Fachexperten, Anwender und Patienten sowie auf dem Regelwerk für die Leitlinienerstellung der AWMF und der fachlichen Unterstützung und Finanzierung durch die Deutsche Krebshilfe. Um den aktuellen Stand des medizinischen Wissens abzubilden und den medizinischen Fortschritt zu berücksichtigen, müssen Leitlinien regelmäßig überprüft und fortgeschrieben werden. Die Anwendung des AWMF-Regelwerks soll hierbei Grundlage zur Entwicklung qualitativ hochwertiger onkologischer Leitlinien sein. Da Leitlinien ein wichtiges Instrument der Qualitätssicherung und des Qualitätsmanagements in der Onkologie darstellen, sollten sie gezielt und nachhaltig in den Versorgungsalltag eingebracht werden. So sind aktive Implementierungsmaßnahmen und auch Evaluationsprogramme ein wichtiger Bestandteil der Förderung des Leitlinienprogramms Onkologie. Ziel des Programms ist es, in Deutschland professionelle und mittelfristig finanziell gesicherte Voraussetzungen für die Entwicklung und Bereitstellung hochwertiger Leitlinien zu schaffen. Denn diese hochwertigen Leitlinien dienen nicht nur dem strukturierten Wissenstransfer, sondern können auch in der Gestaltung der Strukturen des Gesundheitssystems ihren Platz finden. Zu erwähnen sind hier evidenzbasierte Leitlinien als Grundlage zum Erstellen und Aktualisieren von Disease-Management-Programmen oder die

Verwendung von aus Leitlinien extrahierten Qualitätsindikatoren im Rahmen der Zertifizierung von Organtumorzentren.

1.8. Weitere Dokumente zu dieser Leitlinie

Bei diesem Dokument handelt es sich um die Langversion der S3-Leitlinie Aktinische Keratose und Plattenepithelkarzinom der Haut. Neben der Langversion wird es folgende ergänzende Dokumente zu dieser Leitlinie geben:

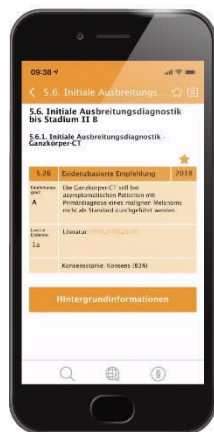- Kurzversion der Leitlinie
- Laienversion (Patientenleitlinie)
- Leitlinienreport zum Erstellungsprozess der Leitlinie

Diese Leitlinie und alle Zusatzdokumente sind über die folgenden Seiten zugänglich.

- Leitlinienprogramm Onkologie (<https://www.leitlinienprogramm-onkologie.de/leitlinien/aktinische-keratosen-und-plattenepithelkarzinom-der-haut/>)
- AWMF (<https://www.awmf.org/leitlinien/detail/II/032-022OL.html>)
- Homepages der beteiligten Fachgesellschaften (www.derma.de; ADO-Homepage)
- Guidelines International Network (www.g-i-n.net)

Die Leitlinie ist außerdem in der App des Leitlinienprogramms Onkologie enthalten.

Weitere Informationen unter: <https://www.leitlinienprogramm-onkologie.de/app/>



1.9. Zusammensetzung der Leitliniengruppe

1.9.1. Koordination

Prof. Dr. Carola Berking, Hautklinik, Universitätsklinikum Erlangen, Friedrich-Alexander-Universität Erlangen-Nürnberg (FAU), Erlangen

Prof. Dr. Ulrike Leiter, Zentrum für Dermatoonkologie, Universitäts-Hautklinik, Eberhard-Karls-Universität Tübingen, Tübingen

PD Dr. Markus Heppt, Hautklinik, Universitätsklinikum Erlangen, Friedrich-Alexander-Universität Erlangen-Nürnberg (FAU), Erlangen

Prof. Dr. Claus Garbe, Zentrum für Dermatoonkologie, Universitäts-Hautklinik, Eberhard-Karls-Universität Tübingen, Tübingen

1.9.2. Beteiligte Fachgesellschaften und Organisationen

In Tabelle 1 sind die an der Leitlinienerstellung beteiligten medizinischen Fachgesellschaften und sonstigen Organisationen sowie deren mandatierte Vertreter*innen aufgeführt.

Tabelle 1: Beteiligte Fachgesellschaften und Organisationen

Beteiligte Fachgesellschaften und Organisationen (alphabetisch)	Personen
Arbeitsgemeinschaft Dermatologische Histologie (ADH)	Prof. Dr. Michael Flaig
Arbeitsgemeinschaft Dermatologische Onkologie der DKG und DDG (ADO)	Prof. Dr. Stephan Grabbe Prof. Dr. Axel Hauschild Prof. Dr. Ralf Gutzmer
Arbeitsgemeinschaft für Berufs- und Umweltdermatologie e.V.	Prof. Dr. Andrea Bauer Prof. Dr. Swen Malte John
Arbeitsgemeinschaft Gesundheitsökonomie und Evidenz-basierte Medizin der DDG (AGED)	Prof. Dr. Matthias Augustin
Arbeitsgemeinschaft Palliativmedizin in der DKG (APM)	PD Dr. Carmen Loquai
Arbeitsgemeinschaft physikalische Diagnostik in der Dermatologie	Prof. Dr. Julia Welzel PD Dr. Lutz Schmitz
Arbeitsgemeinschaft Radiologische Onkologie (ARO)	Prof. Dr. Oliver Kölbl Prof. Dr. Dirk Vordermark
Arbeitsgemeinschaft Tumorklassifikation in der Onkologie der DKG (ATO)	Prof. Dr. Michael Weichenthal

Beteiligte Fachgesellschaften und Organisationen (alphabetisch)	Personen
Berufsverband Deutscher Dermatologen (BVDD)	Prof. Dr. Klaus Fritz
Beteiligte Fachexperten (ohne Stimmrecht)	Dr. Mareike Alter Prof. Dr. Jürgen Becker Prof. Dr. Eckhard W. Breitbart Prof. Dr. Thomas Dirschka Prof. Dr. Thomas Eigentler Dr. Michael Fluck Prof. Dr. Axel Hauschild Prof. Dr. Swen Malte John Dr. Klaus Kraywinkel Dr. Christoph Löser Prof. Dr. Carmen Salavastru Prof. Dr. Heinz Schmidberger Dr. Claas Ulrich
Bundesverband Deutscher Pathologen e.V. (BDP)	Prof. Dr. Stephan Ihrler
Deutsche Dermatologische Gesellschaft e.V. (DDG)	Prof. Dr. Rolf-Markus Szeimies Prof. Dr. Eggert Stockfleth
Deutsche Gesellschaft der Plastischen, Rekonstruktiven und Ästhetischen Chirurgen (DGPRÄC)	Dr. Albrecht Krause-Bergmann
Deutsche Gesellschaft für Arbeitsmedizin und Umweltmedizin (DGAUM)	Prof. Dr. Hans Drexler Prof. Dr. Susanne Völter-Mahlknecht
Deutsche Gesellschaft für Chirurgie (DGCH)	Dr. Albrecht Krause-Bergmann
Deutsche Gesellschaft für Dermatochirurgie e.V. (DGDC)	Prof. Dr. Moritz Felcht
Deutsche Gesellschaft für Hals-Nasen-Ohren-Heilkunde, Kopf- und Hals-Chirurgie e.V. (DGHNOKHC)	Prof. Dr. Susanne Wiegand
Deutsche Gesellschaft für Mund-, Kiefer- und Gesichtschirurgie (DGMKG)	PD Dr. Dr. Kai Wermker
Deutsche Gesellschaft für Palliativmedizin e.V. (DGP)	Prof. Dr. Dorothee Nashan

Beteiligte Fachgesellschaften und Organisationen (alphabetisch)	Personen
Deutsche Gesellschaft für Pathologie e.V. (DGP)	Prof. Dr. Stephan Ihrler
Deutsche Gesellschaft für Radioonkologie e.V. (DEGRO)	Prof. Dr. Oliver Kölbl Prof. Dr. Dirk Vordermark
Deutsche Gesellschaft für Ultraschall in der Medizin e.V. (DEGUM)	Prof. Dr. Stephan El Gammal
Deutsche gesetzliche Unfallversicherung (DGUV)	Steffen Krohn
Deutsche Krebsgesellschaft e.V. vertreten durch die Arbeitsgemeinschaft Dermatologische Prävention e.V.	Yvonne de Buhr Elisa Großmann Henriette Bunde
Deutsche Röntgengesellschaft e.V. (DRG)	Prof. Dr. Christina Pfannenberger
Hautkrebsnetzwerk (Patientenvertretung)	Annegret Meyer Claudia Meyer zu Tittingdorf Antje Backes Hans-Walter Bötzel

Außerdem wurden folgende Fachgesellschaften/Organisationen für den Leitlinienprozess angeschrieben:

- Arbeitsgemeinschaft für Psychoonkologie der Deutschen Krebsgesellschaft (PSO)
- Arbeitsgemeinschaft Urologische Onkologie (AUO)
- Arbeitsgemeinschaft Hals-Nasen-Ohren-Heilkunde, Mund-Kiefer-Gesichtschirurgische Onkologie (AHMO)
- Arbeitsgemeinschaft Internistische Onkologie (AIO)
- Deutsche Gesellschaft für Allgemeinmedizin und Familienmedizin (DEGAM)
- Chirurgische Arbeitsgemeinschaft Onkologie (CAO)
- Deutsche Gesellschaft für Hämatologie und Medizinische Onkologie e.V. (DGHO)
- Arbeitsgemeinschaft Rehabilitation in der Dermatologie (AReD)

Diese haben auf die Anfrage jedoch nicht reagiert, keine Vertreter benannt oder eine Beteiligung abgelehnt.

Tabelle 2: Arbeitsgruppen und deren Mitglieder

Arbeitsgruppe	Mitglieder der Arbeitsgruppe
Epidemiologie und Ätiologie	Leitung: Prof. Dr. Ulrike Leiter Prof. Dr. Jürgen Becker Prof. Dr. Eckhard W. Breitbart Prof. Dr. Thomas Eigentler Prof. Dr. Claus Garbe Dr. Rüdiger Greinert Dr. Klaus Kraywinkel
Diagnostik	Leitung: Prof. Dr. Michael Flaig Prof. Dr. Thomas Dirschka PD Dr. Markus Heppt M.Sc., MHBA, FEBDV Prof. Dr. med. Uwe Hillen Prof. Dr. Stephan Ihrler Prof. Dr. Christina Pfannenberger PD Dr. Lutz Schmitz Prof. Dr. Julia Welzel
Therapie der aktinischen Keratose	Leitung: PD Dr. Markus Heppt M.Sc., MHBA, FEBDV Prof. Dr. Carola Berking Prof. Dr. Thomas Diepgen (verstorben) Prof. Dr. Klaus Fritz Dr. Christoph Löser Prof. Dr. Carmen Salavastru PD Dr. Lutz Schmitz Theresa Steeb MPH Prof. Dr. Eggert Stockfleth Prof. Dr. Rolf-Markus Szeimies Dr. Claas Ulrich
Therapie des invasiven Plattenepithelkarzinoms: Chirurgie	Leitung: Prof. Dr. Moritz Felcht Dr. Mareike Alter Prof. Dr. Falk G. Bechara Prof. Dr. Helmut Breuninger Dr. Lukas Kofler Prof. Dr. Oliver Kölbl Dr. Albrecht Krause-Bergmann Prof. Dr. Ulrike Leiter PD Dr. Dr. Kai Wermker Prof. Dr. Susanne Wiegand

Arbeitsgruppe	Mitglieder der Arbeitsgruppe
Therapie des invasiven Plattenepithelkarzinoms: Systemtherapie und Palliativmedizin	Leitung: Prof. Dr. Ralf Gutzmer Prof. Dr. Axel Hauschild Prof. Dr. Ulrike Leiter Prof. Dr. Dorothée Nashan
Therapie des invasiven Plattenepithelkarzinoms: Konservative Therapie	Leitung: Prof. Dr. Ralf Gutzmer Prof. Dr. Jürgen Becker Prof. Dr. Axel Hauschild Prof. Dr. Oliver Kölbl Prof. Dr. Ulrike Leiter Prof. Dr. Dorothée Nashan Prof. Dr. Dirk Vordermark
Prävention und Nachsorge	Leitung: Prof. Dr. Ulrike Leiter Prof. Dr. Stephan El Gammal Prof. Dr. Klaus Fritz Prof. Dr. Axel Hauschild Prof. Dr. Swen Malte John Dr. Peter Mohr Prof. Dr. Christina Pfannenberger
Berufsbedingte Erkrankung an Plattenepithelkarzinom der Haut oder/und aktinischer Keratose	Leitung: Prof. Dr. Andrea Bauer Prof. Dr. Eckhard W. Breitbart Prof. Dr. Thomas Diepgen (verstorben) Dr. Rüdiger Greinert Prof. Dr. Swen Malte John Steffen Krohn Prof. Dr. Susanne Völter-Mahlknecht
Therapie der Cheilitis actinica	Leitung: Prof. Dr. Rolf-Markus Szeimies Prof. Dr. Carola Berking Prof. Dr. Thomas Dirschka Prof. Dr. Axel Hauschild Prof. Dr. Ulrike Leiter PD Dr. Lutz Schmitz PD Dr. Kai Wermker
Therapie des Plattenepithelkarzinoms in situ (Morbus Bowen)	Leitung: PD Dr. Lutz Schmitz Prof. Dr. Michael Flaig PD Dr. Markus Heppt M.Sc., MHBA, FEBDV

1.9.3. Patientenbeteiligung

An der Erstellung und Aktualisierung dieser Leitlinie waren Vertreter und Vertreterinnen von Patientenorganisationen (siehe Hautkrebsnetzwerk) durchgehend über den gesamten Prozess beteiligt.

1.9.4. Methodische Begleitung

1. Durch das Leitlinienprogramm Onkologie:

a. Dr. Markus Follmann, MPH, MSc, Office des Leitlinienprogramms Onkologie – c/o Deutsche Krebsgesellschaft e.V.

b. Dipl. Soz.-Wiss. Thomas Langer, Office des Leitlinienprogramms Onkologie – c/o Deutsche Krebsgesellschaft e.V.

2. Durch die Arbeitsgemeinschaft der Wissenschaftlichen Medizinischen Fachgesellschaften (AWMF)

a. Dr. Monika Nothacker, MPH, Arbeitsgemeinschaft der Wissenschaftlichen Medizinischen Fachgesellschaften e.V.

1.10. Abkürzungsverzeichnis

Tabelle 3: Abkürzungsverzeichnis

Abkürzung	Erläuterung
5-ALA	5-Aminolävulinsäure
5-FU	5-Fluorouracil
AFXL	Ablative fractional laser
AIN	Anale intraepitheliale Neoplasie
AJCC	American Joint Committee on Cancer
AK	Aktinische Keratose
ArbMedVV	Arbeitsmedizinische Versorgungsverordnung
ArbSchG	Gesetz über die Durchführung von Maßnahmen des Arbeitsschutzes zur Verbesserung der Sicherheit und des Gesundheitsschutzes der Beschäftigten bei der Arbeit
BK	Berufskrankheit
BKV	Berufskrankheitenverordnung
HPV	Humanes Papilloma Virus
HR	Hazard Ratio
i.d.R.	In der Regel
IGII	Investigator Global Improvement Index
ILDS	International League of Dermatological Societies
IMB	Ingenolmebutat

Abkürzung	Erläuterung
IPL	Intense pulsed light
KI	Konfidenzintervall
KIN	Keratinozytäre intraepidermale Neoplasie
LED	Light-emitting diode
LK	Lymphknoten
MAL	Methyl-Aminolävinat
Mio.	Millionen
MRT	Magnetresonanztomographie
mSv	Millisievert
NCCN	National Comprehensive Cancer Network
NMSC	Nicht-melanozytärer Hautkrebs
pAIN	Perianale intraepitheliale Neoplasie
PDT	Photodynamische Therapie
PEK	Plattenepithelkarzinom oder spinozelluläres Karzinom
PET	Positronen-Emissions-Tomographie
PGII	Patient Global Improvement Index
PIN	Penile intraepitheliale Neoplasie
PUVA	Psoralen plus UV-A
RCM	Reflectance confocal microscopy
RCT (eng)	Randomized Controlled Trial
ROS	reaktive Sauerstoffspezies
SA	Salicylsäure
SED	Standard-Erythemdosis
SUV	Standardized uptake value
Syn.	Synonym
TCA	Trichloressigsäure
TLNS	Target lesion number score
TLR	Toll-like-Rezeptor
u.U.	Unter Umständen
UICC	Union internationale contre le cancer

Abkürzung	Erläuterung
US	Ultraschall
UV	Ultraviolett
VAKCC	Veteran Affairs Keratinocyte Carcinoma Chemoprevention Trial
VAS	Visuelle Analogskala
VIN	Vulväre intraepitheliale Neoplasie
WHO	World Health Organization (Welt-Gesundheitsorganisation)

Konsultationssfassung

2. Einführung

2.1. Geltungsbereich und Zweck

2.1.1. Zielsetzung und Fragestellung

Das Plattenepithelkarzinom der Haut (PEK) ist nach dem Basalzellkarzinom der häufigste maligne Hauttumor und nimmt mit einer Inzidenzrate von 80-100 pro 100.000 Einwohner zu, in den Jahren 1970-2012 sind die altersstandardisierten Inzidenzraten (europäischer Altersstandard) um das 10-fache angestiegen. Um ein Vielfaches häufiger sind die Vorstufen des PEK, aktinische Keratosen (AK), die gesehen werden. Eine Aktualisierung und ein Upgrade der beiden bestehenden deutschen Leitlinien zu AK und PEK werden aus den folgenden Gründen als dringend notwendig angesehen:

- Zunahme der Inzidenz und insgesamt sehr hohe Prävalenz mit vielen Millionen Betroffenen mit AK deutschlandweit
- Vorliegen neuer wissenschaftlicher Erkenntnisse (z.B. neu publizierte Ergebnisse klinischer Studien mit mehreren Neuzulassungen von Therapien)
- Bedarf einer systematischen Aufarbeitung der klinischen Studien bezüglich Wirksamkeit, Nebenwirkungen und Nachhaltigkeit einer Vielzahl von in der Praxis verwendeten therapeutischen Methoden mit Einordnung nach den Regeln der Evidenz-basierten Medizin
- Einbindung bislang nicht berücksichtigter Themengebiete:
 - Nicht-invasive Diagnostik (z.B. optische Kohärenztomographie (OCT), konfokale Laserscanmikroskopie (CLSM)
 - UV-induzierter Hautkrebs als Berufskrankheit (Anerkennung BK Nr. 5103 seit 01.01.2015)
 - Vereinheitlichung der Klassifizierung (Definition In-Situ-Carcinom)

Ziel der S3-Leitlinie „Aktinische Keratosen und Plattenepithelkarzinom der Haut“ ist es, den dermatologisch und onkologisch tätigen Ärzten in Praxis und Klinik eine akzeptierte, evidenzbasierte Entscheidungshilfe für die Auswahl sowie Durchführung von geeigneten Maßnahmen zur Diagnostik, Therapie und Nachsorge dieser Formen des hellen Hautkrebses zur Verfügung zu stellen. Die systematische Darstellung von Studienergebnissen hinsichtlich Nutzen und Risiken soll Ärzte wie auch Patienten in der Entscheidungsfindung unterstützen. Die Leitlinie soll Qualitätsstandards setzen und damit langfristig die Versorgung von Hautkrebspatienten verbessern.

Dabei nimmt die Leitlinie unter anderem zu folgenden Fragen Stellung:

Epidemiologie und Ätiologie

- Welche prognostischen Faktoren sind bei der AK für den Übergang in ein PEK von Bedeutung?
- Welche prognostischen Faktoren sind für die Metastasierung beim PEK von Bedeutung?

Diagnostik

- Welche Klassifikation, Definition und Nomenklatur soll für die Einteilung des Plattenepithelkarzinoms angewendet werden? (klinisch und histologisch)
- Welche Klassifikation, Definition und Nomenklatur soll für die Einteilung der aktinischen Keratose angewendet werden? (klinisch und histologisch)

- Wie definiert sich die Feldkanzerisierung (Definition der Begrifflichkeiten)?
- Welche nicht-invasiven diagnostischen Verfahren sind geeignet, die Diagnose von aktinischer Keratose und Plattenepithelkarzinom zu stellen?
- Wann, bei welchen Kriterien und wie soll die Gewinnung der Histologie erfolgen?
- Welche Parameter sollten Bestandteile des histologischen Befundberichtes bei aktinischen Keratosen und Plattenepithelkarzinom sein?
- Welche Ausbreitungsdiagnostik ist bei Patienten mit Plattenepithelkarzinom in welchem Stadium indiziert?

Therapie der aktinischen Keratose

- Welche Therapieformen sind für die Behandlung der aktinischen Keratose nach Schweregrad und klinischem Kontext geeignet?
- Für welche Patienten sind welche präventiven Therapiemaßnahmen geeignet?

Therapie des Plattenepithelkarzinoms

- Welche Therapie des Primärtumors wird empfohlen?
- Ist die Entfernung des Wächterlymphknotens indiziert? (In welchen Fällen?)
- Für welche Patienten ist welche Lymphknotendissektion zu empfehlen?
- Für welche Patienten wird eine adjuvante Strahlentherapie bzw. eine postoperative Radiatio (R1;R2) empfohlen?
- Welche Therapie des lokalen bzw. loko-regionären Rezidivs wird empfohlen?
- Welche Therapie wird für Patienten im fernmetastasierten Stadium (First- und Second Line) empfohlen?

Prävention und Nachsorge

- Welche Untersuchungen sind im Rahmen der Nachsorge nach Stadien und in welchen Intervallen indiziert?
- Welche Maßnahmen sind zur Primärprävention von Plattenepithelkarzinom und aktinischen Keratosen geeignet?
- Welche präventiven Maßnahmen sind speziell für Risikogruppen indiziert?

Berufsbedingte Erkrankungen an Plattenepithelkarzinom oder/und aktinischen Keratosen

- Diagnostik bei Patienten mit berufsbedingter erhöhter UV-Exposition
- Meldung bei Verdacht auf einen berufsbedingten Hautkrebs

2.1.2. Adressaten

Die S3-Leitlinie richtet sich primär an Dermatologen, Chirurgen, Radiologen und Strahlentherapeuten in Klinik und Praxis, Hals-Nasen-Ohrenärzte, Mund-Kiefer-Gesichtschirurgen und andere medizinische Fachrichtungen, die an der Diagnostik und Therapie von Patienten mit aktinischen Keratosen bzw. Plattenepithelkarzinom beteiligt sind.

Die Leitlinie soll außerdem Hausärzten (hausärztlich tätige Fachärzte für Allgemeinmedizin), Internisten, Gynäkologen, Urologen, internistische Onkologen sowie weiteren Institutionen des Gesundheitswesens (z.B. Kostenträgern und politischen Entscheidungsträgern) zur Information und Orientierung dienen.

Darüber hinaus richtet sich die Leitlinie an Patienten mit AK und/oder PEK der Haut sowie an Patienten, die gefährdet sind, diese Tumoren zu entwickeln, wie ältere Patienten mit hellem Hauttyp, Patienten mit UV-belasteter Haut, Patienten mit berufsbedingt hoher UV-Belastung, immunsupprimierte Patienten (z.B. Organtransplantierte, HIV-Infizierte, schwer chronisch-entzündlich Erkrankte).

Zur Prävention von Hautkrebs gibt es eine gesonderte Leitlinie (siehe <https://www.leitlinienprogramm-onkologie.de/leitlinien/hautkrebs-praevention/>)

2.1.3. Gültigkeitsdauer und Aktualisierungsverfahren

Die S3-Leitlinie ist bis zur nächsten Aktualisierung gültig, die Gültigkeitsdauer wird für 5 Jahre nach dem letzten Update angegeben. Vorgesehen sind regelmäßige Aktualisierungen. Kommentare und Hinweise für den Aktualisierungsprozess sind ausdrücklich erwünscht und können an die folgende Adresse gesendet werden:

aktinische-keratose@leitlinienprogramm-onkologie.de

2.2. Grundlagen der Methodik

Die methodische Vorgehensweise bei der Erstellung der Leitlinie ist im Leitlinienreport dargelegt. Dieser ist im Internet z. B. auf den Seiten des Leitlinienprogramms Onkologie ([1]) und den Seiten der AWMF (<https://www.awmf.org/leitlinien/detail/II/032-022OL.html>) frei verfügbar.

2.2.1. Schema der Evidenzgraduierung

Zur Klassifikation des Verzerrungsrisikos der identifizierten Studien wurde in dieser Leitlinie das in der nachfolgenden Tabelle aufgeführte System des Oxford Centre for Evidence-based Medicine in der Version von 2011 verwendet. Dieses System sieht die Klassifikation der Studien für verschiedene klinische Fragestellungen (Nutzen von Therapie, prognostische Aussagekraft, diagnostische Wertigkeit) vor.

Tabelle 4: Schema der Evidenzgraduierung nach Oxford (Version 2011)

Question	Step 1 (Level 1*)	Step 2 (Level 2*)	Step 3 (Level 3*)	Step 4 (Level 4*)	Step 5 (Level 5)
How common is the problem?	Local and current random sample surveys (or censuses)	Systematic review of surveys that allow matching to local circumstances**	Local non-random sample**	Case-series**	n/a
Is this diagnostic or monitoring test accurate? (Diagnosis)	Systematic review of cross sectional studies with consistently applied reference standard and blinding	Individual cross sectional studies with consistently applied reference standard and blinding	Non-consecutive studies, or studies without consistently applied reference standards**	Case control studies, or "poor or non-independent reference standard**	Mechanism-based reasoning
What will happen if we do not	Systematic review of inception	Inception cohort studies	Cohort study or control arm	Case-series or case control-	n/a

Question	Step 1 (Level 1*)	Step 2 (Level 2*)	Step 3 (Level 3*)	Step 4 (Level 4*)	Step 5 (Level 5)
add a therapy? (Prognosis)	cohort studies		of randomized trial*	studies, or poor quality prognostic cohort study**	
Does this intervention help? (Treatment Benefits)	Systematic review of randomized trials or n-of-1 trials	Randomized trial or observational study with dramatic effect	Non-randomized controlled cohort/follow-up study**	Case-series, case-control studies, or historically controlled studies**	Mechanism-based reasoning
What are the COMMON harms? (Treatment Harms)	Systematic review of randomized trials, systematic review of nested case-control studies, n of-1 trial with the patient you are raising the question about, or observational study with dramatic effect	Individual randomized trial or (exceptionally) observational study with dramatic effect	Non-randomized controlled cohort/follow-up study (post-marketing surveillance) provided there are sufficient numbers to rule out a common harm. (For long-term harms the duration of follow-up must be sufficient)**	Case-series, case-control, or historically controlled studies**	Mechanism-based reasoning
What are the RARE harms? (Treatment Harms)	Systematic review of randomized trials or n-of-1 trial	Randomized trial or (exceptionally) observational study with dramatic effect			
Is this (early detection)	Systematic review of	Randomized trial	Non-randomized controlled	Case-series, case-control, or historically	Mechanism-based reasoning

Question	Step 1 (Level 1*)	Step 2 (Level 2*)	Step 3 (Level 3*)	Step 4 (Level 4*)	Step 5 (Level 5)
test worthwhile? (Screening)	randomized trials		cohort/follow-up study**	controlled studies**	
<p>* Level may be graded down on the basis of study quality, imprecision, indirectness (study PICO does not match questions PICO), because of inconsistency between studies, or because the absolute effect size is very small; Level may be graded up if there is a large or very large effect size.</p> <p>** As always, a systematic review is generally better than an individual study</p>					

2.2.2. Schema der Empfehlungsgraduierung

Die Methodik des Leitlinienprogramms Onkologie sieht entsprechend dem AWMF-Regelwerk eine Vergabe von Empfehlungsgraden durch die Leitlinien-Autoren im Rahmen eines formalen Konsensusverfahrens vor. Dementsprechend wurden durch die AWMF moderierte, nominale Gruppenprozesse bzw. [strukturierte Konsensuskonferenzen](#) durchgeführt. Im Rahmen dieser Prozesse wurden die Empfehlungen von den stimmberechtigten Mandatsträgern (**siehe Kapitel Koordination und Redaktion**) formal abgestimmt. Die Ergebnisse der jeweiligen Abstimmungen (Konsensstärke) sind entsprechend den Kategorien in der folgenden Tabelle den Empfehlungen zugeordnet.

In der Leitlinie werden zu allen evidenzbasierten Statements und Empfehlungen das Evidenzlevel (**siehe Tabelle "Schema der Evidenzgraduierung nach Oxford"**) der zugrunde liegenden Studien sowie bei Empfehlungen zusätzlich die Stärke der Empfehlung (Empfehlungsgrad) ausgewiesen. Hinsichtlich der Stärke der Empfehlung werden in dieser Leitlinie drei Empfehlungsgrade unterschieden (**siehe Tabelle "Schema der Empfehlungsgraduierung"**), die sich auch in der Formulierung der Empfehlungen jeweils widerspiegeln.

Tabelle 5: Schema der Empfehlungsgraduierung

Empfehlungsgrad	Beschreibung	Ausdrucksweise
A	Starke Empfehlung	soll
B	Empfehlung	sollte
0	Empfehlung offen	kann

Tabelle 6: Konsensstärke

Konsensstärke	Prozentuale Zustimmung
Starker Konsens	> 95% der Stimmberechtigten
Konsens	> 75-95% der Stimmberechtigten

Konsensstärke	Prozentuale Zustimmung
Mehrheitliche Zustimmung	> 50-75% der Stimmberechtigten
Dissens	< 50% der Stimmberechtigten

Die Entscheidungskriterien für die Festlegung der Empfehlungsgrade werden im Leitlinienreport zu dieser Leitlinie erläutert.

2.2.3. Statements

Als Statements werden Darlegungen oder Erläuterungen von spezifischen Sachverhalten oder Fragestellungen ohne unmittelbare Handlungsaufforderung bezeichnet. Sie werden entsprechend der Vorgehensweise bei den Empfehlungen im Rahmen eines formalen Konsensusverfahrens verabschiedet und können entweder auf Studienergebnissen oder auf Expertenmeinungen beruhen.

2.2.4. Expertenkonsens (EK)

Statements/Empfehlungen, für die eine Bearbeitung auf der Grundlage von Expertenkonsens der Leitliniengruppe beschlossen wurde, sind als „Expertenkonsens“ ausgewiesen. Für die Graduierung des Expertenkonsenses wurden keine Symbole bzw. Buchstaben verwendet, die Stärke des Konsenspunktes ergibt sich aus der verwendeten Formulierung (soll/ sollte/ kann) entsprechend der Abstufung in Tabelle 5.

2.2.5. Unabhängigkeit und Umgang mit Interessenkonflikten

Die Deutsche Krebshilfe stellte über das Leitlinienprogramm Onkologie (OL) die finanziellen Mittel zur Verfügung. Diese Mittel wurden eingesetzt für Personalkosten, Büromaterial, Literaturbeschaffung und die Konsensuskonferenzen (Raummieten, Technik, Verpflegung, Moderatorenhonorare, Reisekosten der Teilnehmer). Die Erarbeitung der Leitlinie erfolgte in redaktioneller Unabhängigkeit von der finanzierenden Organisation.

Alle Mitglieder legten während des Leitlinienprozesses eine schriftliche Erklärung zu eventuell bestehenden Interessenkonflikten vor. Die mit dem AWMF-Formblatt offengelegten Interessenkonflikte sind im Leitlinienreport zu dieser Leitlinie (<https://www.leitlinienprogramm-onkologie.de/leitlinien/aktinische-keratosen-und-plattenepithelkarzinom-der-haut/>) aufgeführt. Sie wurden durch die Koordinatoren gesichtet, bewertet und anschließend das Vorgehen in der Leitliniengruppe einvernehmlich beschlossen.

Das konkrete Verfahren sowie die Konsequenzen sind ebenfalls im Leitlinienreport aufgeführt.

3. Epidemiologie und Ätiologie

U. Leiter, J. Becker, E. Breitbart, T. Eigentler, C. Garbe, R. Greinert, K. Kraywinkel

3.1. Epidemiologie der aktinischen Keratose

Zur Epidemiologie von aktinischen Keratosen (AK) gibt es kaum belastbare Daten. Es gibt nur wenige Angaben zur Prävalenz der AK, in Deutschland wurde 2014 die Prävalenz bei 90.800 Arbeitnehmern basierend auf Daten der gesetzlichen Krankenkassen berechnet. Die Prävalenz aller Altersgruppen betrug 2,7% und stieg mit zunehmendem Alter an (11,5% in der Altersgruppe der 60-70-Jährigen). Männer waren mit 3,9% häufiger betroffen als Frauen (1,5%) [2]. In den Niederlanden beträgt die Prävalenz von AK bei über 45-Jährigen 49% für Männer und 28% für Frauen [3]. Green et al zeigten, dass es mit zunehmendem Alter zu einem Anstieg der Prävalenz kommt, sodass diese bei über 60-jährigen Männern bereits bei 20% und bei über 70-jährigen Männern sogar bei 52% liegt [4] [5]. In der letzten Dekade konnte eine deutliche Zunahme der AK festgestellt werden. Ursache hierfür ist neben ätiologischen Faktoren wie der chronischen UV-Exposition der demografische Wandel mit höherem Anteil der älteren Bevölkerung. Man geht davon aus, dass aktuell in Deutschland 1,7 Mio. Menschen aufgrund von AK in dermatologischer Behandlung sind. Die Anzahl der Patienten, die wirklich an AK erkrankt sind, liegt jedoch wesentlich höher und wird in den nächsten Jahren entsprechend der Bevölkerungsstruktur weiter ansteigen [2]. Patienten mit beruflich bedingter natürlicher UV-Exposition („outdoor worker“) weisen zudem signifikant häufiger AK auf als Personen, die vorwiegend im Büro tätig sind [6]. Diese Beobachtung hat dazu geführt, dass das Vorliegen von AK in bestimmten Berufsgruppen als Berufskrankheit (BK 5103) anerkannt wird.

3.2. Epidemiologie des invasiven Plattenepithelkarzinoms

3.2.1. Inzidenz

Das kutane Plattenepithelkarzinom (PEK) ist nach dem Basalzellkarzinom (BZK) der zweithäufigste Hauttumor und stellt 20% aller nicht-melanozytären Hauttumoren (NMSC) dar [9]. Nach Schätzungen des Robert-Koch-Instituts sind im Jahr 2014 in Deutschland etwa 29.300 Männer und 20.100 Frauen erstmalig an einem PEK erkrankt. Die Inzidenz des PEK stieg in den letzten 30 Jahren in Deutschland schätzungsweise um das 4-fache an [10] [7] [9]. Der Begriff der „Hautkrebsepidemie“ wurde geprägt, um dieses Phänomen zu illustrieren. Derzeit werden NMSC auch aufgrund ihrer überwiegend ambulant erfolgenden Therapie in Deutschland vermutlich in den meisten Krebsregistern nicht ausreichend vollzählig erfasst. Daher liegen keine vollständigen epidemiologischen Daten vor und die oben genannten Schätzungen sind noch mit einer größeren Unsicherheit behaftet [8]. Auch international ist die Datenlage stark eingeschränkt, in vielen Ländern werden NMSC in den Krebsregistern überhaupt nicht erfasst.

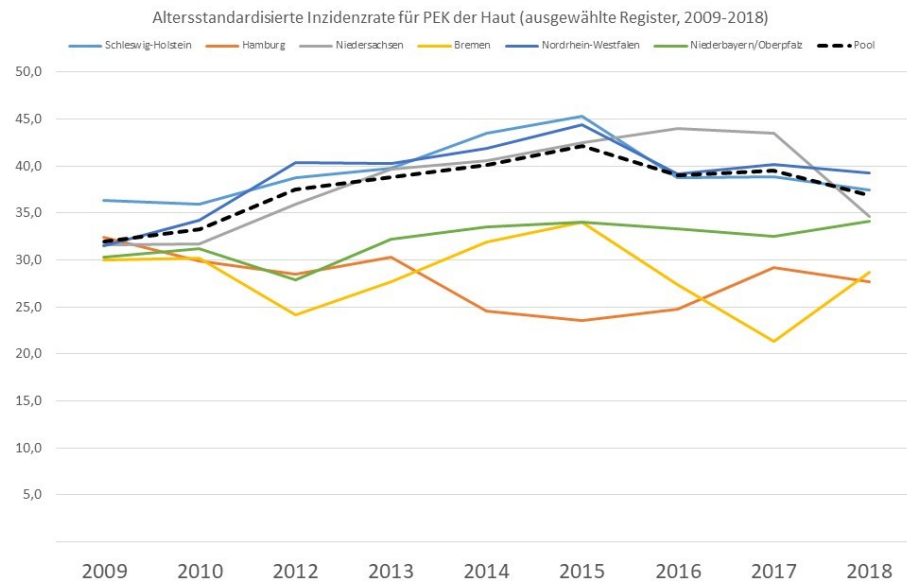


Abbildung 1: Altersstandardisierte Inzidenzrate für PEK der Haut (ausgewählte Register nach Bundesländern, Zeitraum 2009-2018).

Eine Analyse der Deutschen Krebsregisterdaten der Zeiträume 1998-2010 aus 14 Bundesländern zeigt in diesem Zeitraum einen kontinuierlichen Anstieg der altersstandardisierten Inzidenz von NMSC um das 2,4-fache, was einem jährlichen Anstieg von 10,5% pro Jahr bis 2003 entspricht, danach beträgt der jährliche Anstieg 6,7% [8]. Im Bundesland Schleswig-Holstein wurde ein deutlicher Anstieg der Inzidenz bei NMSC in den Jahren 2003-2004 von 81,5/100.000 auf 111,5/100.000 (1998-2000) beobachtet. Das entspricht einer Zunahme von 47% für Frauen und 34% für Männer, was auf das Pilotprojekt des Hautkrebsscreenings zurückgeführt wurde [11] [12]. Hierdurch bedingt verbesserten sich die Detektionsraten und führten zu einem Anstieg der Inzidenzraten. Ab 2008 wurde das gesetzliche Hautkrebsscreening Deutschlandweit eingeführt und ein ähnlicher Anstieg konnte im Verlauf auch in anderen Bundesländern beobachtet werden (47% bei Frauen und 40% bei Männern) [11]. Dies mag auch zu einem bestimmten Teil durch eine vermehrte Diagnose von Tumoren bedingt sein, die u.U. nie diagnostiziert worden wären. Da viele NMSC niemals Symptome verursachen, werden diese zufällig oder erst dann detektiert, wenn sich der Patient einem Screening unterzieht. Dies gilt insbesondere für ältere Patienten (> 60 Jahre), die zu 36% und damit häufiger als andere am Screening Programm teilnahmen [13].

Tabelle 7: Altersstandardisierte Inzidenzrate für das Plattenepithelkarzinom* der Haut für Regionen mit als ausreichend hoch und stabil eingeschätzter Erfassung (je 100.000 Personen und Jahr, alter Europastandard)

Inzidenz - DMDR (Europa alt, Alter gesamt)			
	2009-2013	2014-2018	Veränderung
Schleswig Holstein	38,3	40,8	6%
Hamburg	30,1	26,0	-13,9%
Niedersachsen	35,0	41,0	17%
Bremen	29,5	28,7	-3%
Nordrhein-Westfalen	37,0	41,0	11%
Niederbayern/Oberpfalz	30,1	33,5	12%
Pool	35,7	39,5	11%
* für die Inzidenzrate wird nur das erste Plattenepithelkarzinom der Haut (pro Person) berücksichtigt			

Ein anderer Grund für den massiven Anstieg von NMSC mag durch die Verbesserung der Registrierung in den Krebsregistern bedingt sein, deren Ergebnisse sich wahrscheinlich zunehmend aneinander annähern. Jedoch wird in epidemiologischen Krebsregistern definitionsgemäß nicht die gesamte Krankheitslast an NMSC abgebildet, da lediglich der erste Hauttumor in einer bestimmten Histologie als inzidenter Fall gezählt wird und alle weiteren Tumoren des gleichen Typs als Rezidiv klassifiziert werden [9]. Das Auftreten multipler NMSC, BZK wie PEK ist jedoch häufig [15]. Eine australische Studie konnte zeigen, dass 50% der Patienten weitere Tumoren entwickeln, die meisten davon schon im ersten Jahr nach Primärdiagnose [14].

Aktuelle Daten zur Epidemiologie des PEK wurden für diese Leitlinie vom Robert-Koch-Institut für Deutschland zur Verfügung gestellt. Da nicht von allen Bundesländern Daten zur Inzidenz des PEK über einen längeren Zeitraum verfügbar sind, wurden als belastbar eingeschätzte Daten aus einem Pool von verschiedenen Bundesländern wie Hamburg, Schleswig-Holstein, Bremen, Niedersachsen, Mecklenburg-Vorpommern, Rheinland-Pfalz und den Regierungsbezirken Münster (Nordrhein-Westfalen), Niederbayern und Oberpfalz (Bayern) zusammengefasst. Hierauf basierend wurden Inzidenzraten des PEK der Haut über einen Zeitraum von 10 Jahren (von 2009-2018) dargestellt. Die erfassten altersstandardisierten Inzidenzraten liegen aktuell je nach Region zwischen 20/100.000 Einwohnern und 37/100.000 Einwohnern pro Jahr (alter Europastandard).

Vergleicht man die Raten im Zeitraum 2009-2013 mit den Raten im Zeitraum von 2014-2018, so zeigt sich in manchen Bundesländern ein Zuwachs der Inzidenzraten um bis zu 42%, in einigen Registern wurde kein Zuwachs festgestellt.

Tabelle 8: Rohe Inzidenzraten sowie hochgerechnete Fallzahlen in Deutschland im Jahr 2014-2018

Altersgruppe	Altersspezifische Inzidenzrate für Poolregister, 2014-2018		Bevölkerung		Hochgerechnete Fallzahlen für 2018	
	Männer	Frauen	Männer	Frauen	Männer	Frauen
0 - 14	0,0	0,1	5.874.035	5.560.496	3	4
15 - 19	0,1	0,1	2.015.167	1.882.842	1	1
20 - 24	0,3	0,2	2.405.359	2.184.102	6	5
25 - 29	0,5	0,4	2.594.394	2.399.311	13	9
30 - 34	0,6	0,7	2.853.602	2.684.803	17	20
35 - 39	2,0	1,7	2.685.997	2.604.046	53	44
40 - 44	4,0	3,7	2.501.071	2.470.886	101	92
45 - 49	8,5	8,2	2.587.609	2.567.000	221	210
50 - 54	15,0	13,5	3.324.451	3.274.279	499	443
55 - 59	29,2	22,0	3.392.257	3.385.055	992	744
60 - 64	55,0	34,5	2.823.007	2.909.947	1552	1005
65 - 69	115,0	63,2	2.323.158	2.555.911	2672	1616
70 - 74	243,6	117,1	1.786.397	2.034.686	4352	2383
75 - 79	424,9	183,6	1.642.030	2.030.194	6977	3727
80 - 84	606,6	254,4	1.401.304	1.961.088	8501	4989
85 plus	799,9	365,5	822.231	1.624.163	6577	5936
gesamt			41.032.069	42.128.809	32537	21228

Deutlicher noch als bei vielen anderen Krebsarten steigt das Erkrankungsrisiko mit dem Alter an. Im Jahr 2016 erkrankten 21% der über 65-Jährigen an einem PEK. Da der die Zahl älterer Menschen in Deutschland weiter zunimmt, ist alleine aufgrund demografischer Veränderungen mit einer weiteren Zunahme zu rechnen [9]. Die Zahl über 65-Jähriger wird von 17,4 Millionen (2016) auf rund 20 Millionen im Jahr 2025 steigen und somit auch die Inzidenzraten für das kutane PEK (Abbildung 2).

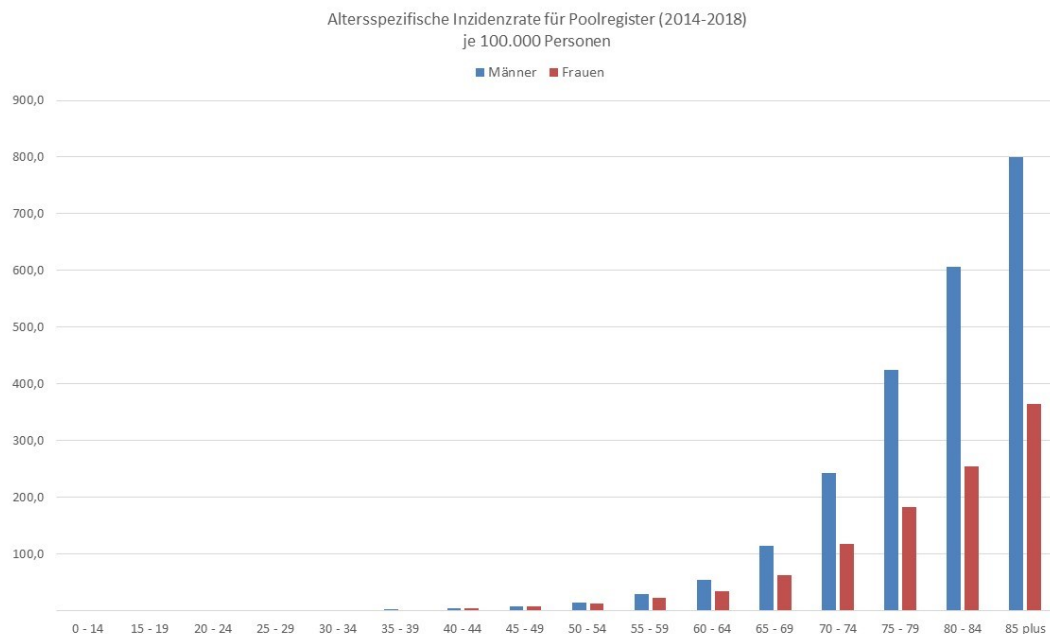


Abbildung 2: Altersspezifische Inzidenzrate für Poolregister (2014-2018) je 100.000 Personen.

Europäische Daten zeigen geographisch bedingte Unterschiede. Die höchsten Inzidenzraten werden in Wales (Großbritannien), den Niederlanden und der Schweiz angegeben (altersstandardisierte Rate nach dem Europastandard, 31,7/100.000, 22-35/100.000 bzw. 28,9/100.000 Einwohner im Jahr 2012) [16] [17]. Abbildung 3 zeigt den Verlauf der altersstandardisierten Inzidenzraten in den Niederlanden seit 1989 und vergleicht diese mit den Raten in Deutschland. In den USA wurden 2006 ca. 600.000 Patienten mit PEK behandelt, schätzungsweise 3.900-9.000 verstarben daran.

Die höchsten Inzidenzraten von NMSC werden in Queensland (Australien) angegeben und betragen 772 für Männer und 442/100.000 Einwohner pro Jahr für Frauen [18]. In den Südstaaten der USA wird die Mortalitätsrate ähnlich der beim malignen Melanom angegeben, im Jahr 2012 starben bis zu 8791 Patienten [19]. Das PEK tritt häufiger bei Männern als bei Frauen auf und ist zu 80% im Kopf- und Gesichtsbereich bzw. an chronisch UV-exponierten Arealen lokalisiert. Das Durchschnittsalter liegt bei 70 Jahren [20]. Das PEK kann primär in die regionären Lymphknoten metastasieren und Fernmetastasen bilden. Die Rate beträgt ca. 5%, in einzelnen Subgruppen bis zu 20%. Sind Fernmetastasen vorhanden, ist die Prognose schlecht, die mediane Überlebenszeit beträgt weniger als 2 Jahre. Daher sind eine frühzeitige Diagnose und Therapie dieses Tumors entscheidend [20].

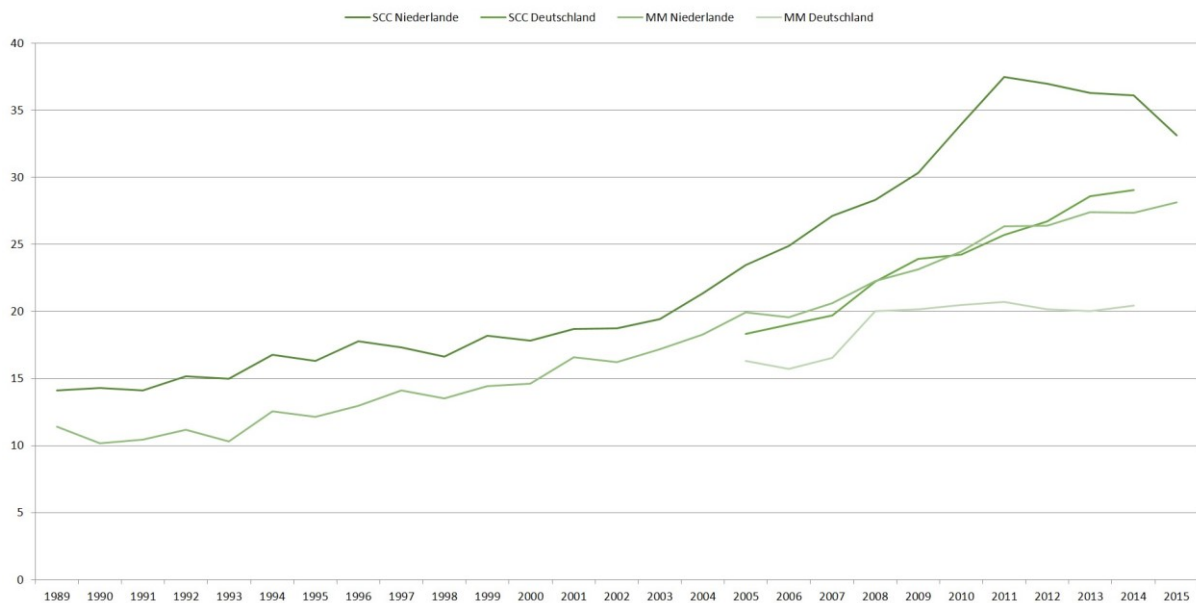


Abbildung 3: Altersstandardisierte Erkrankungsraten für das PEK der Haut in den Niederlanden und Deutschland (Männer und Frauen) im Vergleich hierzu die Inzidenzraten für das maligne Melanom.

3.2.2. Mortalität

Die Mortalität der NMSC ist gering und ist in Deutschland in den letzten 25 Jahren weitgehend stabil geblieben [8]. Im Jahr 2015 starben laut offizieller Todesursachenstatistik 464 Männer und 350 Frauen an einem NMSC, der Anteil der PEK ist aufgrund der fehlenden Abbildbarkeit in der ICD-10 unbekannt. Daten des statistischen Bundesamtes beschreiben eine Mortalität von 0,65 für Männer und 0,3 für Frauen in den Jahren 2011-2015, in den Jahren 1991-1995 lag diese bei 0,62 für Männer und 0,27 für Frauen. Verschiedene Publikationen zeigen eine geringe Rate von krankheitsspezifischen im Vergleich zu allgemeinen Todesursachen [22] [21] [15].

3.2.3. Ätiologie und Pathogenese

Die Entstehung von AK wird vorwiegend durch chronische UV-Exposition, insbesondere gegenüber UV-B, verursacht. Ein Zusammenhang zwischen kumulativer UV-Dosis und dem Auftreten von AK wurde in zahlreichen Studien belegt [6]. Durch UV-Strahlung wird eine Mutation des Tumorsuppressorgens p53 induziert, die als ursächlich für das Entstehen von AK gilt. p53 spielt eine entscheidende Rolle in der Regulation des Zellzyklus und induziert die Apoptose mutierter Zellen. UV-B-Strahlung führt zu einer charakteristischen, „UV-typischen“ Transition von Cytidin zu Thymidin im Tumorsuppressorgen p53, was zu einem Funktionsausfall des Genprodukts p53 führt. Als Folge kommt es zu einer unkontrollierten Proliferation entarteter Zellen mit nachfolgendem Auftreten von AK [24].

UV-Strahlung führt vermutlich auch zu einer aktivierenden Mutation im Kodon 12 des Ras-Onkogens H-Ras und nimmt so Einfluss auf die Regulation der Zellproliferation. Diese Mutation führt zu einer permanenten Aktivierung des Signalwegs und somit zu einer gesteigerten Zellproliferation. Eine entsprechende Mutation konnte vermehrt in AK und PEK der Haut nachgewiesen werden. Eine Assoziation zwischen AK bzw. PEK und Infektionen mit humanen Papillomaviren (HPV) wird immer wieder diskutiert [25]. Andererseits wird HPV-DNA auch in normaler Haut und in den Haarfollikeln

nachgewiesen, was dementsprechend auch ein Hinweis auf einen koinzidenten Zusammenhang wäre.

Bei mukokutanen genitalen PEK ist die ätiologische Relevanz von HPV Infektionen besser etabliert, allerdings auch hier nicht die alleinige Ursache. Ein Typ von vulvarem PEK tritt vor allem bei älteren Frauen auf und entwickelt sich aus einem Lichen sclerosus. Der andere Typ tritt häufiger bei jüngeren Frauen auf und entwickelt sich aus vulvärer intraepithelialer Neoplasie (VIN), die durch eine HPV-Infektion verursacht wird. Das PEK am Penis lässt sich ätiologisch ebenfalls in zwei Gruppen einteilen. Ein Typ entwickelt sich vor allem bei Phimose oder chronischer Entzündung (Balanitis), die häufig auf mangelnde Hygiene zurückzuführen ist. Der zweite Typ entwickelt sich aus einer HPV-Infektion, insbesondere den Serotypen 6, 11, 16 und 18. In ähnlicher Weise können skrotale PEK HPV-bedingt oder nicht HPV-bedingt sein.

Für das PEK der Vulva und des Penis verweisen wir auf die jeweiligen aktuellen Leitlinien (https://www.awmf.org/uploads/tx_szleitlinien/032-042k_S2k_Vaginalkarzinom-Vorstufen-Diagnostik-Therapie-Nachsorge_2019-03.pdf, S3-Leitlinie Peniskarzinom (www.leitlinienprogramm-onkologie.de))

Die Ätiologie des PEK ist multifaktoriell und beinhaltet neben einer genetischen oder immunologischen Prädisposition primär exogene Auslösefaktoren, allen voran UV-Strahlung. Diese wurde aufgrund ihres onkogenen Potentials von der WHO 2009 in die Gruppe 1 der etablierten Karzinogene aufgenommen [23] und spielt im Kontext der in Deutschland neu etablierten Berufserkrankung BK 5103 des kutanen PEK als kumulative „natürliche UV-Strahlung“ eine Schlüsselrolle. Chemische Karzinogene wie polyzyklische aromatische Kohlenwasserstoffe oder Arsen sind als vollwertige Karzinogene in der Induktion kutaner PEK gesichert.

3.2.4. Risikofaktor Immunsuppression

Epitheliale Hautumoren sind mit großem Abstand die häufigsten malignen Neubildungen nach Organtransplantation und eine typische Langzeitkomplikation chronischer Immunsuppression [27] [26] [28]. Im gut untersuchten Kollektiv organtransplantierter Patienten sind PEK mit über 65-fach gesteigerten Inzidenzen die am häufigsten diagnostizierten Tumoren [26]. Die Inzidenz der in der immunkompetenten, kaukasischen Bevölkerung dominierenden BZK hingegen ist nach Organtransplantation nur um den Faktor 10 und damit proportional deutlich weniger erhöht [26]. Zudem zeigen auch organtransplantierte Patienten ein deutlich höheres Risiko zur Ausbildung von AK. Die Inzidenz zur Ausbildung von NMSC steigt mit der Anzahl der Jahre unter Immunsuppression und liegt nach 20 Jahren bei 40–60%. Zudem besteht bei Organtransplantierten ein deutlich aggressiveres Wachstumsverhalten der AK mit früher Progression in ein PEK [29].

Das Auftreten eines ersten invasiven PEK, oftmals auf chronisch UV-geschädigter Haut auf dem Boden einer Feldkanzerisierung, stellt bei Organtransplantierten typischerweise eine Indikatorläsion eines mindestens 10-fach erhöhten Risikos für das Entstehen weiterer PEK in oftmals immer kürzer werdenden Zeitintervallen dar [31] [30]. Zudem zeigen PEK unter Immunsuppression typischerweise ein aggressiveres Wachstumsverhalten, welches histologisch durch Tendenz zu infiltrativem Tumorwachstum und perineuraler Invasion sowie klinisch durch eine auf 5–8% gesteigerte Metastasierungsrate, eine höhere Lokalrezidivrate (bis zu 13,4%) und multifokales, oftmals eruptives Auftreten gekennzeichnet ist [27] [26] [31] [32] [33] [28].

3.3. Prognostische Faktoren für den Übergang von aktinischer Keratose in ein invasives Plattenepithelkarzinom

3.1	Konsensbasiertes Statement	modifiziert 2022
EK	<p>Die Datenlage für zuverlässige prognostische Faktoren des Übergangs von AK zu PEK ist nicht ausreichend. Im Augenblick können keine belastbaren Werte für die Progressionswahrscheinlichkeit angegeben werden. Folgende klinische Faktoren sind prognostisch ungünstig:</p> <ul style="list-style-type: none"> • Immunsuppression • Therapieresistenz • Feldkanzerisierung 	
	Starker Konsens (100%)	

3.2	Konsensbasiertes Statement	modifiziert 2022
EK	Bestehende klinische und histologische Systeme (z.B. Klassifikation nach Olsen, Graduierung in KIN 1-3, Zählen von Läsionen) sind prognostisch nicht ausreichend validiert und damit im klinischen Alltag entbehrlich.	
	Konsens (94,7%)	

Hintergrund

Bei der AK handelt es sich um eine Epidermis-ständige maligne Proliferation der Keratinozyten (in-situ carcinoma) der menschlichen Haut, die als Vorstufe für das PEK angesehen wird. AK treten hauptsächlich bei hellhäutigen Individuen in Sonnen-exponierten Lokalisationen auf. Der Hauptrisikofaktor für das Auftreten der AK ist eine kumulative UV-Exposition durch die Sonne und / oder Solarien [42]. Histologisch stellt die AK eine Dysplasie dar, die von Keratinozyten gebildet wird, welche atypische Kerne aufweisen, die vergrößert, irregulär und hyperchromatisch sind. Um den Grad der epidermalen Dysplasie zu stratifizieren, wurden 3-stufige Skalierungen vorgeschlagen, die den Übergang von der AK in das PEK beschreiben sollen.

So wurden zunächst die progressiven Stadien der keratinozytären intraepidermalen Neoplasie (KIN) in 3 Schritte eingeteilt. Bei der KIN I finden sich atypische Keratinozyten im unteren Drittel der Epidermis. Dieses Stadium kann sich dann zu Läsionen entwickeln, die die unteren 2/3 der Epidermis ausmachen (KIN II) und darauf folgend die volle Dicke der Epidermis abdecken (KIN III) [41].

In einer späteren Klassifizierung mit besserer klinisch-pathologischer Charakterisierung wurden die Progressionsstadien der AK als frühe in-situ PEK vom Typ AK I, AK II und AK III bezeichnet. Die Klassifizierung hatte zum Ziel, darauf hinzuweisen, dass alle Formen der AK (AK I, AK II und AK III) schon von Beginn an in-situ PEK in unterschiedlichen Phasen der Progression darstellen.

Wiederum später schlugen Stockfleth et al. vor, alle AK als intraepidermale PEK zu bewerten, ohne vorhersagen zu können, welche Fälle das Potential zur Progression zum invasiven PEK besitzen [43]. Dieser Vorschlag wurde jedoch nicht weitgehend

akzeptiert und kürzlich wurden AK als prämaligne und/ oder präkanzerös eingestuft, bei denen nur KIN III/AK III als in-situ PEK angesehen werden [41].

Die Klassifizierung und Datenlage für prognostische Faktoren, welche den Übergang von AK zu PEK determinieren, sind nach wie vor unzureichend. Fernandez-Figueras et al. konnten zeigen, dass ihre Daten sowohl die Hypothese einer sequenziellen Progression („classical pathway“) von AK zu invasivem PEK als auch einer nicht-sequenziellen Abfolge unterstützen [41]. Die histologische Befundung der Epidermis von überlappenden oder angrenzender Epidermis des invasiven PEK (196 Biopsie-Proben) zeigte, dass diese Fälle zu 17,9 % und 18,4 % mit dem Auftreten von AK II und AK III einhergingen, aber auch zu 63,8 % mit einer AK I assoziiert waren. Die Autoren favorisieren daher die direkte Transformation von AK I zum invasiven PEK (sog. „differentiated pathway“).

Ältere Daten zum Progress von AK zu PEK geben Schätzungen von 0,025% bis zu 16% für eine individuelle Läsion pro Jahr an. Für einen Patienten mit 6-8 Läsionen wurden daher Transformations-Raten von 0,15%-80% pro Jahr abgeschätzt. In einer der größten prospektiven Studien von Criscione et al. bei der Nachverfolgung von AK über 5 Jahre wurde gezeigt, dass das Risiko für die Progression von AK zum invasivem PEK bei 0,60% im Jahr 1 und bei 2,57% im Jahr 4 nach Erstdiagnose der AK lag [44].

Die Studientypen der eingeschlossenen Untersuchungen sind unterschiedlich. Das Studiendesign erstreckt sich über den Bereich von histologischen Fallbeschreibungen, retrospektiven Befragungen, Korrelationsstudien, „nested case-control studies“, „retrospective case controlled studies“, multizentrischen Kohorten-Studien bis hin zu einem systematischen Review [45] [46] [49] [47] [50] [48]. Weitere Veröffentlichungen, meist Fall-Kontroll-Studien, retrospektive Studien oder Kohortenstudien mit geringer Bewertung des Evidenz-Levels (3-4) konnten bei der Analyse prognostischer Faktoren und der Zeitspanne zwischen AK und PEK-Transformation keine Unterschiede in Bezug auf Geschlecht, Alter und Lokalisation der Läsion nachweisen [46] [50] [48]. Es bestand keine Korrelation zwischen epidermaler Dicke, Grad der Dysplasie und p53-Expression. In immunsupprimierten Patienten konnte eine Assoziation zwischen der Größe AK-belasteter Areale und PEK-Risiko beobachtet werden. In einer anderen Studie wurden bei 29% von 452 nierentransplantierten Patienten AK beim Zeitpunkt der Erst-Untersuchung diagnostiziert. Bei 13 % der nierentransplantierten Patienten mit AK ohne Feldkanzerisierung entwickelten 7% (n=4) ein PEK im Vergleich zu 15% der Patienten mit AK mit Feldkanzerisierung.

Der systematische Review kommt jedoch auch zu keinem „klaren Ergebnis“ (aufgrund der uneinheitlichen Datenlage), fasst aber zusammen, dass das absolute Risiko für die Entwicklung eines PEK in einer AK-Läsion am Kopf bei 0,42 liegt. Die Zeit für die Progression einer AK-Läsion im Kopfbereich in ein PEK wird zwischen 16-34 Monaten angegeben [51].

Insgesamt ist die Studienlage und die daraus abgeleitete Evidenz für prognostische Faktoren und Übergangswahrscheinlichkeiten von AK zu PEK unzureichend. Eine systematische Literaturrecherche aus dem Jahr 2013 [36], in der 24 Studien analysiert wurden, kommt zu dem Schluss: „Im Allgemeinen sind die verfügbaren Daten begrenzt. Es gelten wichtige methodische Einschränkungen. Zurzeit sind keine verlässlichen Schätzungen über die Häufigkeit der AK-Entwicklung zum invasiven Karzinom möglich und es sind weitere Studien erforderlich.“ Neue Studien von Dirschka et al. und Dreno et al. zeigen ebenfalls auf, dass die bisherige Stadieneinteilung von AK, deren Progress zum PEK und notwendige präventive Therapien überdacht werden müssen [52] [53]. Die Arbeiten entwickeln vor dem Zusammenhang des Auftretens der AK im Rahmen einer Feldkanzerisierung neue Bewertungskriterien für die Stadien der AK (actinic

keratosis field assessment scale: AK-FAS; actinic keratosis area and severity index: AKASI), die zu einer neuen Bewertung beitragen.

Bei der Bewertung der Daten- und Studienlage zur Prognose des Übergangs AK in PEK fällt insbesondere auf, dass Studien auf genetischer, epigenetischer und zellulärer Ebene zu selten durchgeführt und/oder herangezogen werden, um validierte und klinisch anwendbare Parameter zu bestimmen, die eine sinnvolle, evidenzbasierte Prävention und Behandlung der AK zum Nutzen der Betroffenen und bei ausgewogener Kosten-Nutzen-Abwägung für das Gesundheitswesen sicherstellen. Dies sollte vor dem Hintergrund der zur Verfügung stehenden modernen molekularbiologischen Verfahren verbessert werden.

3.4. Prognostische Faktoren für die Metastasierung beim invasiven Plattenepithelkarzinom

3.3	Evidenzbasiertes Statement	geprüft 2022
Level of Evidence 4	Als prognostische Faktoren für die Metastasierung bzw. des krankheits-spezifischen Überlebens gelten histopathologische Faktoren (vertikal zu bestimmende Tumordinfiltrationstiefe, Desmoplasie, Differenzierungsgrad, perineurales Wachstum) und klinische Faktoren (Lokalisation, horizontaler Tumordurchmesser, Komorbiditäten wie Immunsuppression).	
	[54]; [55]; [56]; [57]; [58]; [59]; [60]; [61]; [62]; [63]; [64]; [65]	
	Starker Konsens (100%)	

Hintergrund

Als prognostische Faktoren für die Metastasierung bzw. des krankheits-spezifischen Überlebens beim kutanen PEK werden folgende Faktoren angesehen:

- vertikale Tumordicke (>6 mm)
- horizontaler Tumordurchmesser (≥ 2 cm)
- histologische Differenzierung (> Grad 3)
- Desmoplasie
- perineurales Wachstum
- Lokalisation (Unterlippe, Ohr)
- Immunsuppression (iatrogen oder erkrankungsbedingt).

Diese gelten im Folgenden für die Kapitel Diagnostik, operative und systemische Therapie des PEK und Nachsorge. Die Daten zu prognostischen Faktoren basieren dabei auf überschaubar großen Kollektiven, die in der Regel retrospektiv analysiert wurden. Nur wenige Publikationen zeigen prospektive Daten.

Das kutane PEK ist ein Tumor mit relativ geringem Metastasierungsrisiko, wobei sich die Häufigkeit von Patienten mit metastasiertem PEK und damit die klinische Relevanz durch die extrem hohe Inzidenz relativiert. Das Metastasierungsrisiko betrug in einer prospektiven Kohorte von 615 Patienten mit einem medianen Nachbeobachtungszeitraum von 43 Monaten 4% [20]. Bei 3% der Patienten trat zudem ein Lokalrezidiv auf. Metastasen traten bei 4% der Tumoren auf, die zwischen 2,1 mm und 6,0 mm dick waren und in 16% der Tumoren mit einer Tumordicke von mehr als 6,0 mm. PEK mit einer vertikalen Tumordicke von 2,0 mm oder weniger metastasierten in diesem Kollektiv nicht. Bei der multivariaten Analyse waren die wichtigsten Prognosefaktoren für

eine Metastasierung erhöhte Tumordicke (HR 4,79; 95% CI 2,22-10,36; $p<0,0001$), Immunsuppression (HR 4,32; 95% CI 1,62-11,52; $p=0,0035$) und Lokalisation am Ohr (HR 3,61; 95% CI 1,51-8,67; $p=0,0040$). Das Risiko eines lokalen Rezidivs hing von einer erhöhten Tumordicke (HR 6,03; 95% CI 2,71-13,43; $p<0,0001$) und dem Vorhandensein einer Desmoplasie (HR 16,11; 95% CI 6,57-39,49; $p<0,0001$) ab [20].

In einer großen retrospektiven Studie identifizierten Schmults et al. an 985 Patienten mit 1832 Tumoren und einer medianen Nachbeobachtungszeit von 50 Monaten eine Lokalrezidivrate von 4,6% [60]. Die Rate an Patienten mit lokalen Lymphknotenmetastasen lag bei 3,7%. Die Fall-bezogene krankheitsspezifische Mortalitätsrate lag bei 2,1%. In multivariaten Risikoanalysen waren unabhängige Prädiktoren für die Lymphknotenmetastasierung und den krankheitsspezifischen Tod: horizontaler Tumordurchmesser von mindestens 2 cm (HR 7,0; 95% CI 2,2-21,6 und HR 15,9; 95% CI 4,8-52,3) sowie eine geringe Differenzierung (HR 6,1; 95% CI 2,5-14,9 und HR 6,7; 95% CI 2-7). Eine perineurale Invasion war mit dem krankheitsspezifischen Tod signifikant assoziiert (HR 3,6; 95% CI 1,1-12,0). Das Gesamtüberleben war mit einer schlechten Differenzierung (HR 1,3; 95% CI 1,1-1,6) und Invasion jenseits von Fettgewebe assoziiert (HR 1,7; 95% CI 1,1-2,8).

Die Beobachtungen aus diesen großen prospektiven und retrospektiven Studien zeigten sich auch in weiteren, kleineren retrospektiven Studien. Brinkman und Kollegen untersuchten in einer retrospektiven Analyse prognostische Faktoren in 131 Patienten mit 155 PEK [54]. Der Tumordifferenzierungsgrad war hierbei ein unabhängiger prognostischer Faktor für die Metastasierung und das Gesamtüberleben. Das metastasierungsfreie Überleben war bei gut differenzierten Tumoren (70%) signifikant höher als bei moderat (51%) und schlecht differenzierten Tumoren (26%; $p=0,012$). Vergleichbare Prozentsätze wurden für das Gesamtüberleben gefunden ($p=0,005$).

Campoli et al. demonstrierten in einer retrospektiven Analyse, dass die perineurale Invasion mit anderen prognostisch relevanten Faktoren zusammenhängt [55]. Dabei war die perineurale Invasion signifikant assoziiert mit einer Lokalisation im Kopf-Hals-Bereich ($p=0,039$), einem größeren Tumordurchmesser ($p<0,001$), dickeren Tumoren ($p<0,001$), geringer Tumordifferenzierung ($p<0,001$), dem Vorhandensein von klinisch detektierbaren Lymphknoten ($p=0,012$) sowie rezidivierenden ($p<0,001$) und schmerzhaften Tumoren ($p<0,001$). Darüber trat die perineurale Invasion signifikant im Zusammenhang mit dickeren Tumoren auf ($p<0,001$).

In einer Publikation von Haisma zu PEK im Kopf-Hals-Bereich wurden folgende Parameter als prognostische Faktoren für die Metastasierung in lokale Lymphknoten nachgewiesen [56]: Tumordicke >2 mm, horizontaler Tumordurchmesser >5 cm, geringe Differenzierung und Lokalisation am Ohr.

In der retrospektiven Analyse von Cherpelis und Kollegen waren die horizontale Tumorausdehnung, die vertikale Eindringtiefe analog anatomischer Strukturen (Clark-Level), der Grad der Differenzierung, das Vorhandensein von kleinen Tumornestern, infiltrative Tumorstränge, Einzelzell-Infiltration, perineurale Invasion, Akantholyse und ein Lokalrezidiv signifikant mit der Metastasierung assoziiert [61]. Die Lokalisation des Tumors, Ulzeration, entzündliches Infiltrat sowie die absolute Eindringtiefe nach Breslow korrelierten hingegen nicht mit der Entwicklung von Metastasen.

Ch'ng et al. zeigten in einem multivariablen Modell, dass der Differenzierungsgrad mit dem krankheitsfreien Überleben korreliert (HR, 0,2; 95% CI 0,1-0,8; $p=0,03$), nicht jedoch die tumorfreien Schnittränder, der horizontale Tumordurchmesser oder die vertikale Tumordicke [63]. Eine Reihe weiterer Publikationen bestätigte die genannten Risikofaktoren an zunehmend kleineren Kollektiven [66] [57] [58] [59] [64].

4. Diagnostik

M. Flaig, M. Heppt, U. Hillen, T. Dirschka, S. Ihrler, C. Pfannenberger, L. Schmitz, J. Welzel

4.1. Klassifikation, Definition und Nomenklatur der aktinischen Keratose

4.1	Konsensbasierte Empfehlung	geprüft 2022
EK	Die Bezeichnung "aktinische Keratose" soll benutzt werden.	
	Starker Konsens (100%)	

4.2	Evidenzbasiertes Statement	neu 2022
Level of Evidence 2	Multiple qualitative und quantitative Faktoren integrierende Scores (z.B. AK-FAS, AKASI) verbessern die standardisierte Befunderhebung für die aktinische Keratose.	
	[67]; [68]; [53]	
	Starker Konsens (100%)	

Die AK ist eine klinisch und histomorphologisch fassbare Hautveränderung, die durch eine Vermehrung (Hyperplasie) atypischer epidermaler Keratinozyten geprägt ist, welche keinen basaloiden Phänotyp aufweisen. Multiple Faktoren wie Läsionsanzahl, die Größe der betroffenen Fläche oder die Lokalisation integrierende Scores (z.B. AK-FAS, AKASI) verbessern die standardisierte klinische Befunderhebung für AK sowohl als Ausgangsbefund vor einer Therapieeinleitung als auch im Verlauf zur Evaluation des Therapieansprechens [68] [53] [67]. Die zytomorphologischen und genetischen Alterationen der atypischen Keratinozyten ähneln den Tumorzellen eines invasiven PEK der chronisch lichtexponierten Haut. Derzeit besteht keine hinreichende Evidenz dafür, dass sich histomorphologische Parameter in einer klinischen und / oder therapeutisch relevanten Konsequenz niederschlagen. Insofern erscheint eine detaillierte und umfangreiche Dokumentation von Kriterien jenseits der Nennung der Diagnose und des Subtyps als nicht notwendig und hilfreich.

Der Begriff der „aktinischen Keratose“ ist seit langem sowohl klinisch als auch histopathologisch weit verbreitet etabliert. Im Grunde genommen handelt es sich um eine zwar gängige, aber im Kern unpräzise Begriffsbezeichnung, da Veränderungen, die mit dieser Diagnose bezeichnet werden, weder obligat eine aktinische (solare, durch Sonnenlicht induzierte) Genese haben müssen (z.B. Arsen- oder PUVA-Keratosen) noch obligat mit einer klinisch oder histologisch manifesten Keratose (klinisch keratotische Schuppe, histomorphologisch Ortho- und / oder Hyperparakeratose) einhergehen muss. Darüber hinaus beschreibt der Begriff nicht, wie in der Pathologie sonst üblich, die Histogenese. Synonym werden verwendet: "solare Keratose", "senile Keratose", "in-situ-PEK vom aktinischen Keratosetyp", "keratinozytäre intraepitheliale Neoplasie", "squamöse intraepitheliale Neoplasie". Histomorphologische Gemeinsamkeit aller ist eine obligat festzustellende Atypie der Keratinozyten der oberflächenbedeckenden Epidermis. Zytomorphologisch manifestiert sich die zu erfassenden Atypie der

Keratinocyten durch Kernhyperchromasie, nukleäre Pleomorphie, vergrößerte Zellkerne und eine hohe Kern-/Zytoplasma-Korrelation. Hinzu treten architektonische Kriterien mit Alteration der üblichen Schichtung der Epidermis, zunehmendem Verlust der Polarität, welche sich in einer scheinbar willkürlichen Anordnung der intraepidermalen Keratinocyten und einer hohen Zelldichte im Stratum basale manifestieren („crowding“).

Das Ausmaß der histomorphologisch erfassbaren Veränderungen ist hoch variabel. So zeigen initiale AK lediglich einzelne atypische Keratinocyten. Durch Hyperplasie können diese jedoch zur Verdrängung normal erscheinender Keratinocyten in der Epidermis in unterschiedlich hohen Anteilen bis hin zum vollständigen Ersatz führen. Häufig, wenn auch nicht obligat, findet sich über diesen atypischen keratinocyitären Proliferaten eine Hyperkeratose, die im prototypischen Fall einen Wechsel von ortho- und parakeratotischen Anteilen („pink and blue“) aufweist. Das epidermale Band kann im Vergleich zur umgebenden Epidermis verschmälert, unverändert oder akanthotisch verbreitert ausgeprägt sein. Ebenso variabel kann die Ausgestaltung von Reteleisten sein. Diese können vollständig fehlen, klein und plump wie bei einer Lentigo solaris bzw. senilis gestaltet oder hypertroph und mit Brückenbildung entwickelt sein. Diese deskriptiven histomorphologischen Charakteristika wurden einer Klassifikation der basalen Proliferationsmuster (PRO I-III) zugrunde gelegt. PRO-I umfasst die Hyperplasie basaler atypischer Keratinocyten („crowding“), PRO-II eine initiale plumpe Reteleistenhyperplasie („budding“), PRO-III („papillary sprouting“) eine filiforme Reteleistenhyperplasie, welche die Breite der darüber liegenden Epidermis überragt [70] [71]. Entscheidendes differenzierendes Kriterium zur Abgrenzung der AK zu einem invasiven PEK der Haut ist der Nachweis einer die Basalmembran überschreitenden endophytischen Proliferation atypischer Keratinocyten in nicht traumatisierter Haut.

In Analogie zu der Vielgestaltigkeit klinischer AK werden histomorphologisch folgende Varianten beschrieben:

- atrophe AK
- hypertrophe AK
- proliferative AK
- akantholytische AK
- pigmentierte AK
- lichenoid AK (mit ausgeprägter Interface-Dermatitis, degenerierender lymphozytärer entzündlicher Reaktion an der Basalmembranzone, „Interface“)
- bowenoid AK.

Letztere bezeichnet eine Variante, bei welcher eine Polymorphie und Atypie der beteiligten Keratinocyten vorliegt, wie sie im klassischen Morbus Bowen typisch ist. Häufig finden sich in Gewebeproben mehrere verschiedene Erscheinungsformen der AK in unmittelbarer Nachbarschaft. Mitunter lassen sich die atypischen Keratinocyten auch in apikalen Anteilen adnexiellen Epithels darstellen. Häufig, aber nicht obligat ist ein meist nur schütteres Entzündungsinfiltrat in der papillären Dermis mit dem Auftreten der atypischen Keratinocyten assoziiert. Nahezu obligat findet sich eine aktinische Elastose in den oberen Schichten der Dermis.

Das histomorphologische Bild von AK reicht vom Spektrum der lediglich aktinisch geschädigten Haut mit initialer Atypie von einzelnen Keratinocyten bis hin zu einem vollständigen Ersatz der ortsüblichen Epidermis durch atypische Keratinocyten, was dann einem epidermalen Carcinoma in situ, bei hochgradiger Atypie und Polymorphie der Keratinocyten einem Morbus Bowen entspricht. Um diese morphologische Bandbreite weitergehend zu klassifizieren, wurde in Anlehnung zu den meist HPV-induzierten intraepithelialen Neoplasien der Zervix Uteri ein dreistufiges Klassifikationsschema vorgeschlagen (KIN I-III), analog zur zervikalen-, vulvären-, penilen-, analen- und perianalen

intraepithelialen Neoplasie entsprechend der beteiligten Schichten der Epidermis. Dieses Konzept ist seit jeher weit diskutiert und umstritten, da invasive Prozesse aus allen Stadien entstehen können, ein dreistufiges Klassifikationssystem naturgemäß eine sehr hohe Interbeobachter-Ungenauigkeit aufweist und überdies bislang keinerlei fassbare klinische Konsequenzen in den klinischen Alltag eingezogen sind. Gleiches gilt grundsätzlich auch für die dreistufige PRO-Klassifikation [70] [69] [72] [73].

Histomorphologisch ähnliche intraepidermale, atypische Proliferate treten bei der sogenannten PUVA-Keratose auf. Hierbei können die zytomorphologischen Veränderungen im Vergleich zur klassischen AK deutlich geringer ausgeprägt sein. Im Kontext einer Arsen-Keratose fehlt histomorphologisch häufig die ausgeprägte aktinische Elastose.

4.2. Klassifikation, Definition und Nomenklatur der Cheilitis actinica

4.3	Konsensbasiertes Statement	neu 2022
EK	Die Cheilitis actinica ist ätiologisch und morphologisch das Pendant der aktinischen Keratose des verhornenden Plattenepithels der Haut am Lippenrot.	
	Starker Konsens (100%)	

Klinisch manifestiert sich die Cheilitis actinica meist an der Unterlippe und ist geprägt durch eine persistierende trockene Schuppung, Leukoplakie, Atrophie, verwaschen erscheinende Lippenrotgrenze, gelegentlich anhaltende Schwellung und Erythem, persistierende Rhagaden und Ulzerationen.

Histomorphologisch obligat sind aktinische Elastose und ein meist ausgeprägtes entzündliches Begleitinfiltrat. Die epithelialen Veränderungen umfassen in individuell unterschiedlich starker Ausprägung zytologische wie architektonische Veränderungen, welche den üblichen epithelialen Dysplasiekriterien entsprechen: zelluläre und nukleäre Polymorphie, Atypie, nukleäre Hyperchromasie, vermehrte und vergrößerte Nukleolen, basal akzentuierte Schichtungsunregelmäßigkeiten, Verlust der basalen Polarität, Dyskeratosen, Ausbildung plumper oder tropfenförmiger Reteleisten. Analog zu anderen Lokalisationen entspricht der Nachweis einer die Basalmembran überschreitenden endophytischen Proliferation atypischer Keratinozyten in nicht traumatisierter Haut einem invasiven Wachstum und bedingt die Diagnose eines invasiven Lippenkarzinoms.

Zwei oder dreistufige Klassifizierungen der Cheilitis actinica haben sich mangels Reproduzierbarkeit und klinischer Konsequenz nicht durchgesetzt.

4.3. Klassifikation, Definition und Nomenklatur des Plattenepithelkarzinoms in situ (Morbus Bowen)

4.4	Konsensbasiertes Statement	geprüft 2022
EK	Der Morbus Bowen ist definiert als eine intraepidermale Proliferation hochgradiger atypischer und polymorpher Keratinozyten, welche die gesamte Breite der Epidermis einnimmt. Der Morbus Bowen stellt insofern eine besondere Variante dar, welcher in ein invasives, dann meist in ein bowenoid differenziertes (pleomorphes, gering differenziertes) Plattenepithelkarzinom (Bowenkarzinom) übergehen kann.	
	Starker Konsens (100%)	

4.4. Klassifikation, Definition und Nomenklatur des invasiven Plattenepithelkarzinoms

4.4.1. Definition und Nomenklatur

4.5	Konsensbasiertes Statement	geprüft 2022
EK	Unter einem Plattenepithelkarzinom der Haut versteht man eine maligne Neoplasie der Keratinozyten der Epidermis. Die Tumoren können unterschiedliche Differenzierungsgrade entwickeln (siehe auch WHO/UICC Klassifikation).	
	Starker Konsens (100%)	

4.6	Konsensbasiertes Statement	Geprüft 2022
EK	Das Plattenepithelkarzinom der Haut geht in den meisten Fällen, aber nicht notwendigerweise aus einer intraepidermalen Proliferation atypischer Keratinozyten hervor.	
	Starker Konsens (100%)	

4.7	Konsensbasiertes Statement	geprüft 2022
EK	Von einem invasiven Plattenepithelkarzinom der Haut wird gesprochen, wenn histomorphologisch nachweisbar die Basalmembran unterhalb einer intraepithelialen keratinozytären Proliferation in nicht traumatisierter Haut durchbrochen ist.	
	Konsens (87,5%)	

Der wichtigste ätiologische Faktor ist chronische UV-Exposition, insbesondere bei UV-empfindlichen Individuen. Risikofaktoren für das Entstehen von PEK sind AK, höheres Alter, die kumulative Sonnenexposition und helle Pigmentierung. Der wichtigste Risikofaktor ist das Vorhandensein von AK [1]. Wie hoch die Wahrscheinlichkeit für eine

einzelne AK ist, in ein invasives Karzinom überzugehen, ist nicht genau zu beziffern ([Kapitel 6.2](#)). Neben der malignen Transformation durch UV-Strahlung können andere ätiologische Faktoren eine Rolle spielen. Dazu zählen chronische Wunden und Entzündungen wie Ulzera crurum, Verbrennungen, Narben, lichenöide Erkrankungen und bullöse Dermatosen. Auch Arsenexposition und Röntgenstrahlung können die maligne Transformation befördern. Bei Immunsupprimierten ist die Inzidenz stark erhöht und die Krankheitsverläufe sind ungünstiger. Dieses gilt für Patienten mit iatrogenen Immunsuppression nach Organtransplantation und für Immunsuppression bei malignen Erkrankungen sowie bei HIV-Infektion. Bei immunsupprimierten Patienten wird die maligne Transformation durch eine erhöhte Infektionsrate mit kanzerogenen HPV getriggert. Genetische Syndrome mit erhöhtem Risiko für PEK sind Albinismus, Xeroderma pigmentosum, Muir-Torre-Syndrom, Epidermolysis bullosa hereditaria etc.

4.4.2. Klassifikation und Staging

4.8	Konsensbasiertes Statement	geprüft 2022
EK	<p>Folgende Varianten des Plattenepithelkarzinoms der Haut können histomorphologisch unterschieden werden (teilweise finden sich diese in der WHO/ UICC Klassifikation wieder):</p> <ul style="list-style-type: none"> • Adenosquamöses Plattenepithelkarzinom der Haut • Akantholytisches (adenoides, pseudoglanduläres) Plattenepithelkarzinom der Haut • Bowen-Karzinom/ bowenoid differenziertes Plattenepithelkarzinom der Haut • Desmoplastisches Plattenepithelkarzinom der Haut • Keratoakanthom-artiges Plattenepithelkarzinom der Haut/ Keratoakanthom • Lymphoepitheliom-artiges Plattenepithelkarzinom der Haut • Pseudovaskuläres (pseudoangiosarkomatöses, pseudoangiomatöses) Plattenepithelkarzinom der Haut • Spindelzelliges (sarkomatoides) Plattenepithelkarzinom der Haut • Verruköses Plattenepithelkarzinom der Haut (Epithelioma cuniculatum) 	
	Starker Konsens (100%)	

4.9	Konsensbasiertes Statement	geprüft 2022
EK	Die Klassifikation des Plattenepithelkarzinoms der Haut sollte anhand von histologischen und klinischen Parametern entsprechend den derzeit gültigen TNM-Systemen der UICC oder der AJCC erfolgen.	
	Starker Konsens (100%)	

Eine spezielle Variante des PEK stellt das Keratoakanthom dar, welches in der Regel einen gutartigen Verlauf nimmt. Die klinische Abgrenzung zum PEK ist unsicher. Obwohl das Keratoakanthom aufgrund seiner raschen Wachstumsprogression und halbkugeligen Wuchsform meist als solches identifiziert wird, ist eine sichere klinische und/oder histologische Differenzierung problematisch und mitunter arbiträr. Charakteristisch sind die Ausbildung eines zentralen Hornpfropfes, hoher Differenzierungsgrad, ausgeprägte Symmetrie, breitbasige Infiltrationsfront. Es kann spontan regredieren.

Eine primäre Therapie und eine histologische Aufarbeitung wie bei Vorliegen eines PEK sollte durchgeführt werden. Dies gilt insbesondere für Patientengruppen mit erhöhtem Metastasierungsrisiko. Das verruköse PEK der Haut stellt eine besonders gut differenzierte Form dar, für das zwar invasives Wachstum, aber selten Fernmetastasierung beschrieben wurde. Dieser histologischen Diagnose werden (nach WHO- / UICC-Klassifikation) auch das Epithelioma cuniculatum, die orale floride Papillomatose und die sogenannten Riesencondylomata (Buschke-Löwenstein) zugeordnet. Noch nicht aufgenommen in die internationale Klassifikation ist das desmoplastische PEK mit hohem Stromaanteil und schmalen Zellsträngen, das ausgeprägt infiltrativ, manchmal auch perineural oder perivaskulär wächst. Dieser Typ ist mit seiner hohen Rezidiv- (ca. 25 %) und Metastasierungspotenz (ca. 10 %) vom Kollektiv der gewöhnlichen PEK abzugrenzen. Bei Patienten, die mit einem selektiven BRAF-Inhibitor (z.B. Vemurafenib, Dabrafenib) behandelt werden, sind ebenfalls regelmäßig Keratoakanthome bevorzugt an chronisch UV-exponierten Arealen beschrieben worden.

Im Übrigen kann die WHO- / UICC- / AJCC-Klassifikation herangezogen werden (siehe Tabellen unten). Dies bietet sich insbesondere für klinisch sehr große PEK an. Gegenwärtig erscheint eine Klassifizierung für das PEK der Haut jedoch noch nicht ausgereift zu sein, da sie nur für einen sehr kleinen Anteil der Tumoren eine differenzierende Information vermitteln kann. Traditionell erfolgt eine klinische Einteilung in low-risk Tumoren von ≤ 20 mm und high-risk Tumoren von > 20 mm Tumordurchmesser (klinischer Parameter). Beide Klassifikationen teilen nach klinischen bzw. radiologischen Parametern ein. Die T1-Kategorie wird in beiden Klassifikationen durch die horizontale Tumorausdehnung (≤ 20 mm) und die T2-Kategorie (> 20 mm) definiert. In der AJCC-Klassifikation wird die T1-Kategorie noch mittels 6 zusätzlicher „high-risk“-Faktoren, eingeteilt nach klinischen und histologischen Kriterien, ergänzt. Bei den T3 und T4-Kategorien gibt es zwischen UICC und AJCC ebenso Unterschiede. Bei keiner der Klassifikationen werden prognostische Angaben gemacht wie etwa die zu erwartende Rate von Metastasierungen.

Mehr Evidenz für die Klassifizierung scheint die histologisch messbare vertikale Tumordicke zu haben. Durch sie ist eine bessere Schätzung des Metastasierungsrisikos möglich. Die Metastasierungsrate liegt beim PEK je nach Kollektiv um 3-6% [20]. Eine Verschlechterung der Prognose wird bei immunsupprimierten Patienten nach Organtransplantation oder nach hochdosierter Chemotherapie beobachtet. Lokalrezidive sind beim desmoplastischen Typ ca. 20-mal häufiger als beim gewöhnlichen Typ. Lokalrezidive werden als prognostisch schlechtes Zeichen eingestuft. Dabei bleibt offen, ob das Lokalrezidiv selbst zu dieser Verschlechterung beiträgt, oder ein Zeichen des aggressiven Wachstumsverhaltens des Tumors darstellt [20].

Auch in der N-Kategorie gibt es Unterschiede in den Klassifizierungen von UICC und AJCC. Insbesondere teilt die AJCC die N2-Kategorie in drei Untergruppen ein. Hier führt eine kontralaterale oder bilaterale Metastasierung zu einem Upstaging. Man beachte aber, dass im Kopf-Halsbereich in 7% primär ein kontralateraler oder bilateraler Lymphabfluss vorhanden ist. Eine Mikrometastasierung, wie sie bei der Sentinel-Lymphknotenbiopsie zu finden ist, wird nur in der UICC-Klassifikation berücksichtigt (mi). Nicht unterschieden wird zwischen intranodaler gegenüber einer kapselüberschreitenden Lymphknotenmetastasierung. Die Einteilung der Stadien entspricht nicht evidenzbasierter Studien.

Tabelle 9: TNM-Klassifikation des PEK der Haut für die Lippenhaut (ohne Lippenrot), den Körperstamm, die oberen Extremitäten und Schultern, die unteren Extremitäten und die Hüfte und das Skrotum (8. Auflage, 2017).

T-Kategorie	
TX	Primärtumor kann nicht beurteilt werden
T0	Kein Anhalt für Primärtumor
Tis	Carcinoma in situ
T1	Tumor 2 cm oder weniger in größter Ausdehnung
T2	Tumor mehr als 2 cm, aber nicht mehr als 4 cm in größter Ausdehnung
T3	Tumor mehr als 4 cm in größter Ausdehnung oder oberflächliche Knocheninvasion oder perineurale Invasion oder tiefe Invasion*
T4a	Tumor mit makroskopischer Knocheninvasion/ Knochenmarksinvasion
T4b	Tumor mit Invasion des Achsenskeletts eingeschlossen Foramina und/oder Beteiligung des vertebrealen Foramens bis zum Epiduralraum
<p>*"tiefe Invasion" ist definiert als Invasion jenseits des subkutanen Fettgewebes oder >6 mm (gemessen vom Stratum granulosum der benachbarten Epidermis bis zur Basis des Tumors).</p> <p>Eine perineurale Invasion als Kriterium für T3 ist definiert als klinische oder radiologische Beteiligung benannter Nerven ohne Beteiligung der Foramina oder der Schädelbasis.</p> <p>Im Falle multipler simultaner Tumoren wird der Tumor mit der höchsten T-Kategorie klassifiziert und die Anzahl abgrenzbarer Tumoren in Klammern angegeben, z.B. T2(5).</p>	
N-Kategorie	
NX	Regionäre Lymphknoten können nicht beurteilt werden
N0	Keine regionären Lymphknotenmetastasen
N1	Metastase(n) in einem regionären Lymphknoten, 3 cm oder weniger in größter Ausdehnung
N2	Metastase(n) in einem Lymphknoten, mehr als 3 cm, aber nicht mehr als 6 cm in größter Ausdehnung oder in multiplen Lymphknoten, keiner mehr als 6 cm in größter Ausdehnung
N3	Metastase(n) in einem Lymphknoten mehr als 6 cm in größter Ausdehnung
M-Kategorie	

M0	Keine Fernmetastasen		
M1	Fernmetastasen		
Stadieneinteilung			
Stadium 0	Tis	N0	M0
Stadium I	T1	N0	M0
Stadium II	T2	N0	M0
Stadium III	T3	N0	M0
	T1, T2, T3	N1	M0
Stadium IV	T1, T2, T3	N2, N3	M0
	T4	Jedes N	M0
	Jedes T	Jedes N	M1

Tabelle 10: TNM-Klassifikation der PEK des Kopf-Hals-Bereichs nach AJCC / UICC (8. Auflage, 2017)

T-Kategorie	
TX	Primärtumor kann nicht beurteilt werden
T0	Kein Anhalt für Primärtumor
Tis	Carcinoma in situ
T1	Tumor 2 cm oder weniger in größter Ausdehnung
T2	Tumor mehr als 2 cm, aber nicht mehr als 4 cm in größter Ausdehnung
T3	Tumor mehr als 4 cm in größter Ausdehnung oder oberflächliche Knocheninvasion oder perineurale Invasion oder tiefe Invasion*
T4a	Tumor mit makroskopischer Knocheninvasion/ Knochenmarksinvasion
T4b	Tumor mit Invasion des Achsenskeletts eingeschlossen Foramina und/oder Beteiligung des vertebrealen Foramens bis zum Epiduralraum
<p>***tiefe Invasion“ ist definiert als Invasion jenseits des subkutanen Fettgewebes oder >6 mm (gemessen vom Stratum granulosum der benachbarten Epidermis bis zur Basis des Tumors)</p> <p>Eine perineurale Invasion als Kriterium für T3 ist definiert als klinische oder radiologische Beteiligung benannter Nerven ohne Beteiligung der Foramina oder der Schädelbasis.</p>	
N-Kategorie (klinisch)	
N0	Keine regionären Lymphknotenmetastasen
N1	Metastase(n) in einem regionären Lymphknoten, 3 cm oder weniger in größter Ausdehnung
N2	Metastase(n) wie nachfolgend beschrieben:
N2a	Metastase(n) in solitärem ipsilateralen Lymphknoten, mehr als 3 cm, aber nicht mehr als 6 cm in größter Ausdehnung, ohne extranodale Ausbreitung
N2b	Metastasen in multiplen ipsilateralen Lymphknoten, keiner mehr als 6 cm in größter Ausdehnung, ohne extranodale Ausbreitung
N2c	Metastasen in bilateralen oder kontralateralen Lymphknoten, keiner mehr als 6 cm in größter Ausdehnung, ohne extranodale Ausbreitung
N3a	Metastase(n) in einem Lymphknoten, mehr als 6 cm in größter Ausdehnung, ohne extranodale Ausbreitung
N3b	Metastase(n) in einem einzelnen oder multiplen Lymphknoten, klinisch in extranodaler Ausbreitung*

*Das Vorhandensein einer Beteiligung (Invasion) der Haut oder der Weichteile oder klinische Zeichen einer Nervenbeteiligung wird als klinische extranodale Ausbreitung angesehen.

N-Kategorie (pathologisch)

pN0	Keine regionären Lymphknotenmetastasen
pN1	Metastase(n) in solitärem ipsilateralen Lymphknoten, 3 cm oder weniger in größter Ausdehnung, ohne extranodale Ausbreitung
pN2	Metastase(n) wie nachfolgend beschrieben:
pN2a	Metastase(n) in solitärem ipsilateralen Lymphknoten, 3 cm oder weniger in größter Ausdehnung, mit extranodaler Ausbreitung oder mehr als 3 cm aber nicht mehr als 6 cm in größter Ausdehnung, ohne extranodale Ausbreitung
pN2b	Metastasen in multiplen ipsilateralen Lymphknoten, keiner mehr als 6 cm in größter Ausdehnung, ohne extranodale Ausbreitung
pN2c	Metastasen in bilateralen oder kontralateralen Lymphknoten, keiner mehr als 6 cm in größter Ausdehnung, ohne extranodale Ausbreitung
pN3a	Metastase(n) in einem Lymphknoten, mehr als 6 cm in größter Ausdehnung, ohne extranodale Ausbreitung
pN3b	Metastase(n) in einem Lymphknoten mehr als 3 cm in größter Ausdehnung mit extranodaler Ausbreitung oder in multiplen ipsilateralen, kontralateralen oder bilateralen Lymphknoten mit extranodaler Ausbreitung

M-Kategorie

M0	Keine Fernmetastasen
M1	Fernmetastasen

Die pT-Kategorien entsprechen den T-Kategorien. pM1 bedeutet, dass Fernmetastasen mikroskopisch bestätigt wurden.

Stadieneinteilung

Stadium 0	Tis	N0	M0
Stadium I	T1	N0	M0
Stadium II	T2	N0	M0
Stadium III	T3	N0	M0
	T1, T2, T3	N1	M0
	T1, T2, T3	N2, N3	M0

Stadium IV	T4	Jedes N	M0
	Jedes T	Jedes N	M1

4.5. Feldkanzerisierung

4.10	Konsensbasiertes Statement	geprüft 2022
EK	Eine allgemein anerkannte Definition von Feldkanzerisierung existiert nicht. Feldkanzerisierung umfasst ein Hautareal mit mehreren aktinischen Keratosen umgeben von sichtbaren UV-bedingten Hautschäden.	
	Starker Konsens (100%)	

Das Konzept der Feldkanzerisierung wurde erstmals 1953 von Slaughter et al. anhand der histologischen Beurteilung oraler PEK und ihrer Umgebung etabliert [74]. Es konnte gezeigt werden, dass in der zunächst klinisch erscheinungsfreien Tumorumgebung nachfolgend oft weitere Tumoren auftreten. Dies wurde auf die bereits vorhandene feldartige Ausbreitung der Tumoren zurückgeführt, die jedoch zunächst subklinisch bleibt. Mittlerweile wird der Begriff der Feldkanzerisierung auf genetische Ursachen zurückgeführt und im Zusammenhang mit einer Vielzahl unterschiedlicher Tumorentitäten verwendet: Kopf- und Halstumoren, Lungen-, Vulva-, Oesophagus-, Zervix-, Brust-, Colon-, Blasen- und Hauttumoren [75].

Es ist allgemein anerkannt, dass die Umgebung von AK auch ein "Krebsfeld" repräsentieren kann und der Begriff der Feldkanzerisierung wird diesbezüglich auch umfangreich verwendet [76]. Besondere Bedeutung hat eine Einstufung der Umgebung von AK als "Krebsfeld" für die Therapie: Sind neben klinisch sichtbaren AK auch subklinische Veränderungen in der Umgebung vorhanden, müssten diese vor dem Hintergrund eines möglichen klinischen Rezidivs oder eines Tumorprogresses in der Umgebung konsequenterweise mittherapiert werden. In diesem Zusammenhang unterscheidet die Therapie auch zwischen läsionaler Therapie („lesion-directed“) und feldgerichteter Therapie („field-directed“). Kann in der Umgebung von AK ein Tumorfeld charakterisiert werden, hat dies also Rückwirkungen auf die Auswahl des Therapieverfahrens (siehe [Kapitel 5.3](#)) [77].

Eine explizite Definition, die unterschiedliche Aspekte der Feldkanzerisierung berücksichtigt (genetische, immunologische, molekularbiologische, histologische und klinische Charakteristika), existiert jedoch bislang nicht.

Auf genetischer Ebene konnten in der Nachbarschaft von AK z.B. p53-Mutationen nachgewiesen werden, die auch für AK selbst charakteristisch sind [78]. Eine Vielzahl weiterer immunologischer und molekularbiologischer Befunde, die typisch für AK sind, sind auch im umgebenden Gewebe nachweisbar, u.a. eine erhöhte COX2-Expression, Störungen im BRAF-Signalweg und die sehr variable Expression vieler einzelner Gene [79] [80] [81]. Histologisch sind AK durch atypische Keratinozyten gekennzeichnet, die deutlich dichter gelagert sind als in gesunder Haut. Dieses als „crowding“ (siehe oben) bezeichnete Phänomen wird auch in klinisch gesunder umgebener Haut histologisch beobachtet [82]. Die konfokale Lasermikroskopie oder die high-density optische Kohärenztomographie sind zwischenzeitlich in der Lage, auch nicht-invasiv diese strukturelle Atypie in der Epidermis des umgebenden Feldes zu visualisieren [76].

Genetische, immunologische, molekularbiologische und histologische Befunde sowie die konfokale Lasermikroskopie und high-density optische Kohärenztomographie können also helfen, das Tumorfeld zu charakterisieren. Eine explizite klinische Definition steht jedoch bislang aus. Dabei wäre gerade die klinische Definition der Feldkanzerisierung bei AK für die Auswahl des Therapieverfahrens von besonderer Wichtigkeit im klinischen Alltag. Erlendsson et al. gründen die Definition der Feldkanzerisierung bei AK auf klinische Charakteristika: Dabei wird die Feldkanzerisierung als mild, moderat oder schwer bewertet, basierend auf dem Ausmaß, zu dem die umgebende Haut ein gesprenkeltes Erythem („mottled erythema“), Pigmentierung, Teleangiektasien, Blässe, Laxizität und eine trockene Textur zeigen, ohne dass eine AK selbst nachweisbar wäre. Diese Definition ist jedoch bislang nicht durch klinische Studien substantiiert [83]. In einem Review zur Definition der Feldkanzerisierung bei AK wurde betont, dass eine einheitliche klinische Definition bis heute aussteht. Dabei wurden in einem retrospektiven Audit Teleangiektasien, Atrophie und Pigmentstörungen als verlässliche oder sehr verlässliche Indikatoren der Feldkanzerisierung bei AK herausgestellt. Einer Schmirgelpapier-artigen Oberfläche der Haut wurde eine moderate Verlässlichkeit zur Definition des Feldes zugesprochen. Als Expertenmeinung wurde in diesem Review zusammenfassend die Feldkanzerisierung bei AK folgendermaßen definiert:

„Feldkanzerisierung wird klinisch definiert als anatomisches Areal mit AK oder an diese angrenzend und sichtbaren sonnenbedingten Hautschäden gekennzeichnet durch wenigstens zwei der folgenden Zeichen: Teleangiektasie, Atrophie, Pigmentstörungen und Schmirgelpapier-artige Oberfläche. Es bleibt unklar, ob eine sichtbare AK eine Voraussetzung für eine Feldkanzerisierung ist“ [84].

Für Patienten mit diesen Merkmalen und AK wird dabei eine feldgerichtete Therapie oder eine feldgerichtete Therapie in Kombination mit einer läsionsgerichteten Therapie empfohlen. Im Falle klinischer Zeichen der Feldkanzerisierung und fehlender AK im Feld wird empfohlen, edukative oder präventive Maßnahmen zu ergreifen und das Monitoring des Feldes durch die Patienten selbst zu veranlassen [84].

Schlussfolgernd existiert keine klinisch validierte Definition der Feldkanzerisierung bei AK. Genetische, immunologische, molekularbiologische und histologische Befunde sind für die Therapieauswahl in der konkreten klinischen Situation nicht praktikabel und eignen sich somit eher für die wissenschaftliche Charakterisierung des Feldes. Die konfokale Lasermikroskopie oder high-density optische Kohärenztomographie kann nicht-invasiv atypische Keratinozytenverbände visualisieren, ist jedoch bislang nicht ausreichend in den Behandlungseinrichtungen verbreitet.

Somit erscheint der Versuch einer klinischen Definition, auch bei fehlender Validierung, sinnvoll und für die Therapiewahl bei AK im klinischen Alltag wichtig. Die im Review von Figueras Nart et al. vorgenommene klinische Definition, basierend auf klinischen Zeichen der UV-Schädigung, stellt dabei einen praktikablen Ansatz dar [84].

4.6. Stellenwert nicht-invasiver diagnostischer Verfahren in der Diagnose von aktinischer Keratose und Plattenepithelkarzinom

4.11	Konsensbasiertes Statement	geprüft 2022
EK	Die Diagnosestellung erfolgt durch klinische Untersuchung und Inspektion.	
	Starker Konsens (100%)	

4.12	Konsensbasierte Empfehlung	geprüft 2022
EK	Dermatoskopie, konfokale Lasermikroskopie und optische Kohärenztomographie können zur Diagnostik der aktinischen Keratose und des Plattenepithelkarzinoms der Haut bei klinisch unklaren Befunden eingesetzt werden.	
	Starker Konsens (100%)	

Die Inspektion und Palpation ist geeignet die Verdachtsdiagnose einer AK zu stellen. AK zeichnen sich durch ein variables Erythem mit einer variabel ausgeprägten Keratose aus. Die klinische Gradeinteilung von AK korreliert hierbei nicht mit der histologischen Ausprägung [85]. Die Invasivität ist mittels Inspektion und Palpation jedoch nicht sicher einzuschätzen [86].

Die Dermatoskopie ist ein geeignetes Verfahren, bei unklaren Befunden andere Erkrankungen und Tumoren abzugrenzen. Zahlreiche Studien haben belegt, dass AK, pigmentierte AK, Morbus Bowen und PEK typische Muster, insbesondere der Gefäße, in der Dermatoskopie zeigen [87]. AK und PEK können so gut von Basalzellkarzinomen unterschieden werden. Die Dermatoskopie eignet sich auch zur Differenzialdiagnose zwischen Lentigo maligna, Lentigo senilis und pigmentierten AK [88]. Darüber hinaus korreliert der Grad der Invasivität mit den vaskulären Atypien, so dass die Dermatoskopie auch zur Einschätzung einer Invasivität herangezogen werden kann [89] [90]. Die Sensitivität der Dermatoskopie in der Diagnostik von AK lag in einer Studie bei 98,7% verglichen mit der Histologie als Goldstandard, die Spezifität bei 95% [87]. Bei pigmentierten Läsionen sind beide Werte niedriger [91].

Weitere nicht-invasive bildgebende Verfahren sind die konfokale Lasermikroskopie und die optische Kohärenztomographie. Es gibt zahlreiche Studien sowie eine S1-Leitlinie zur Wertigkeit der konfokalen Lasermikroskopie zur nichtinvasiven Diagnostik von AK [92]. Sie ermöglicht die Diagnostik subklinischer AK und hilft bei der Charakterisierung eines kanzerisierten Felds. In der konfokalen Lasermikroskopie zeigt die lichtgeschädigte, klinisch aber unbefallene Haut in einer Feldkanzerisierung oft ein atypisches Honigwabenmuster als Zeichen einer subklinischen AK, welches sich unter topischer Therapie wieder normalisiert [95] [94] [96] [93] [97].

Ebenso ist die optische Kohärenztomographie zur Diagnostik von AK und PEK sowie zur Abgrenzung von Basalzellkarzinomen geeignet. Sie zeigt bei AK ein verbreitertes, irreguläres Stratum corneum und eine akanthotische Epidermis. Bei PEK ist definitionsgemäß die Basalmembranzone, die bei AK noch detektierbar ist, durchbrochen [99] [98]. AK unterscheiden sich morphologisch und mittels objektiver Parameter wie Epidermisdicke und Signalintensität der Dermis von Basalzellkarzinomen [100]. Die

optische Kohärenztomographie ermöglicht auch eine Diagnostik multipler Läsionen bei Feldkanzerisierung. Die Messzeiten bei der optischen Kohärenztomographie sind so kurz, dass eine Diagnostik multipler Läsionen innerhalb kurzer Zeit möglich ist. Bei der konfokalen Lasermikroskopie ist das ebenfalls mithilfe eines flexiblen Handstücks möglich. In zahlreichen Studien wurden die konfokale Lasermikroskopie und die optische Kohärenztomographie eingesetzt, um Therapieeffekte bei der topischen Behandlung von AK zu visualisieren und zu quantifizieren [102] [95] [94] [101] [103] [96] [104]. Die Sensitivität der optischen Kohärenztomographie in der Erkennung von AK lag untersucherabhängig bei 88%-93%. Klinisch manifeste AK wurden in einer weiteren Studie mit einer Sensitivität von 100% (95% KI 88-100%) erkannt. Dieser Wert lag für subklinische Läsionen bei 73% (95% KI 52-87%) [101]. Eine systematische Übersichtsarbeit zur diagnostischen Güte der konfokalen Lasermikroskopie berichtete eine Sensitivität von 91%-100% für AK und 100% für das PEK [105]. Ähnliche Ergebnisse wurden in einer weiteren Studie beobachtet, wobei epidermale Pleomorphie im Stratum spinosum und granulosum die höchste Sensitivität und Spezifität für die Diagnose AK zeigte [106].

4.7. Parameter des histologischen Befundberichtes bei aktinischer Keratose und Plattenepithelkarzinom der Haut

4.13	Konsensbasierte Empfehlung	geprüft 2022
EK	<p>Folgende histomorphologische Varianten sollten bei Vorliegen benannt werden:</p> <ul style="list-style-type: none"> • atrophe • hypertrophe • akantholytische • pigmentierte • lichenoide • bowenoide <p>aktinische Keratose.</p>	
	Starker Konsens (100%)	

4.14	Konsensbasierte Empfehlung	geprüft 2022
EK	<p>Der histologische Befund eines Plattenepithelkarzinoms der Haut soll neben der Diagnose zusätzlich Folgendes enthalten:</p> <ul style="list-style-type: none"> • histologischer Tumortyp (bei speziellen Subtypen des Plattenepithelkarzinoms der Haut) • Beschreibung der histologischen Tiefenausdehnung in Bezug auf die anatomische Schichtung (insbesondere ab Level V, entsprechend Infiltration der Subkutis) • Messung der Tiefenausdehnung ab einer Invasionstiefe von 2 mm (entspricht etwa Durchmesser eines 10x Sichtfelds) • im positiven Fall Angabe zum Vorhandensein einer perineuralen Ausbreitung, eines Gefäßeinbruchs oder einer geringen Differenzierung • Vollständigkeit der Resektion des invasiven Tumoranteils 	
	Starker Konsens (100%)	

Neben der Angabe der histomorphologischen Varianten bei Vorliegen von AK oder PEK ergeben sich die Bestandteile des histologischen Befundberichts im Wesentlichen aus den Risikofaktoren für Rezidiv und Fernmetastasierung (siehe [Kapitel 3.4](#)).

4.8. Ausbreitungsdiagnostik bei invasivem Plattenepithelkarzinom

4.15	Konsensbasierte Empfehlung	geprüft 2022
EK	Bei Verdacht auf das Vorliegen eines Plattenepithelkarzinoms der Haut soll die Erstuntersuchung die Inspektion des gesamten Hautorgans umfassen.	
	Starker Konsens (100%)	

Belastbare prospektive Studien oder Beobachtungsstudien zur Ausbreitungsdiagnostik existieren kaum. Die meisten Studien zum Stellenwert bildgebender Verfahren stammen von Untersuchungen aus PEK des Kopf- und Halsbereichs (head and neck squamous cell carcinoma, HNSCC).

4.8.1. Lymphknoten-Sonographie

4.16	Konsensbasierte Empfehlung	geprüft 2022
EK	Die lokoregionäre Lymphknoten-Sonographie soll bei Verdacht auf lokoregionäre Metastasen durchgeführt werden. Die lokoregionäre Lymphknoten-Sonographie sollte bei Vorliegen von Risikofaktoren durchgeführt werden.	
	Konsens (94,7%)	

Metastasen des kutanen PEK treten in ca. 80% der Fälle lokoregionär als Satelliten-, In-transit-Metastasen oder als lokoregionäre Lymphknotenmetastasen auf, frühzeitig entdeckte lokoregionäre Filiae haben die Option einer R0-Resektion. Daher kommt der Früherkennung lokoregionaler Lymphknotenfiliae eine besondere Bedeutung zu. In einer Metaanalyse von 74 Studien beim Melanom erwies sich die kostengünstige Lymphknoten-Sonographie als das Verfahren mit der höchsten Sensitivität und Spezifität (Staging 60% bzw. 97%, Nachsorge 96% bzw. 99%) und mit dem höchsten positiven prädiktiven Wert von 83% bis 98% (risikoabhängig) zur Detektion lokoregionärer Lymphknotenfiliae [\[107\]](#).

Die Lymphknoten-Sonographie wird auch in der Diagnostik beim HNSCC als das effektivste Verfahren beschrieben, um lokoregionäre Lymphknotenmetastasen zu erkennen und zeigt eine Sensitivität von ca. 78% und Spezifität von 85% [\[109\]](#) [\[108\]](#). Sie ist der klinischen Untersuchung mittels Palpation deutlich überlegen [\[110\]](#). Bei sonographischem Verdacht auf das Vorliegen parotidealer und zervikaler Metastasen sollte die Staginguntersuchung durch eine Feinnadelzytologie der suspekten Lymphknoten, eine CT-Untersuchung von Hals und Thorax sowie eine MRT der Glandula parotis ergänzt werden [\[109\]](#). In einer Metaanalyse zum Vergleich verschiedener bildgebender Modalitäten (US, CT, MRT, PET) in der LK-Diagnostik beim klinisch nodal negativen HNSCC betrug der positive prädiktive Wert für die Lymphknotenultraschall 25% bis 56% und der negative prädiktive Wert 95 % bis 84% und war den anderen Modalitäten in der Genauigkeit gleichwertig [\[111\]](#). Auch im Vergleich mit der FDG-PET/CT und Software-basierter Fusions-PET/MRT erwies sich die LK-Sonographie bei der Detektion von

okkulten LK-Metastasen von HNSCC Tumoren als mindestens gleichwertig, allerdings beziehen sich die publizierten PET-Daten häufig auf Studien mit inhomogenen Kollektiven (N-/N+) mit unterschiedlichem Evidenzlevel [109] [112]. Da bei kutanen PEK des Hals-Kopf Bereiches ebenfalls Lymphknotenmetastasen an gleicher Lokalisation zu beobachten sind und Studien zu HNSCC häufig auch kutane PEK einschließen, kann man diese Beobachtungen für das kutane PEK an Hals und Kopf übertragen.

Obwohl sich die Genauigkeit der bildgebenden Verfahren in den letzten Jahrzehnten kontinuierlich verbessert hat, besteht weiterhin bei allen Methoden eine limitierte Sensitivität bezüglich der Erkennung von Mikrometastasen.

4.8.2. Röntgen-Thorax

4.17	Konsensbasierte Empfehlung	geprüft 2022
EK	Die Röntgen-Thorax-Untersuchung soll bei Verdacht auf oder Nachweis von lokoregionaler oder Fernmetastasierung eines Plattenepithelkarzinoms der Haut nicht als Standard durchgeführt werden.	
	Konsens (94,7%)	

Röntgen-Thorax-Untersuchungen sind in der Detektion kleiner pulmonaler Filiae der Thorax-Computertomographie (CT) eindeutig unterlegen [113] [114]. Röntgen-Thorax Untersuchungen detektieren nur 28-60% der pulmonalen Metastasen, die im CT Thorax diagnostiziert werden. Problematisch bei Röntgen-Thorax-Untersuchungen ist die hohe Anzahl falsch positiver und falsch negativer Befunde.

4.8.3. Abdomen-Sonographie

4.18	Konsensbasierte Empfehlung	geprüft 2022
EK	Die Abdomen-Sonographie soll bei Verdacht auf oder Nachweis von lokoregionaler oder Fernmetastasierung eines Plattenepithelkarzinoms der Haut nicht als Standard durchgeführt werden.	
	Starker Konsens (100%)	

Mithilfe der Abdomen-Sonographie können parenchymatöse Fernmetastasen und abdominelle Lymphknotenmetastasen entdeckt werden; die diagnostische Genauigkeit ist allerdings untersucher- und patientenabhängig und insgesamt niedriger als die von MRT, CT und PET/CT [115]. Limitationen ergeben sich insbesondere bei der Diagnostik von tiefliegenden Strukturen (z.B. retroperitonealen Lymphknoten) und bei adipösen Patienten. Ein Vorteil der Abdomen-Sonographie liegt in der einfachen Praktikabilität, breiten Verfügbarkeit und fehlenden Strahlenbelastung.

4.8.4. Schnittbilddiagnostik

4.19	Konsensbasierte Empfehlung	geprüft 2022
EK	Bei Verdacht auf eine Metastasierung soll eine Schnittbilddiagnostik durchgeführt werden.	
	Starker Konsens (100%)	

Studien zum regulären Einsatz von Schnittbildgebung in der Ausbreitungsdiagnostik beim kutanen PEK existieren nicht, daher bleibt ihr Einsatz der Abklärung metastasensusppekter Befunde vorbehalten, d.h. wenn die klinische Untersuchung oder die LK-Sonographie einen Verdacht auf eine Metastasierung zeigt, sollte eine Schnittbildgebung durchgeführt werden. Die NCNN-Guidelines empfehlen beim kutanen PEK eine weiterführende Schnittbilddiagnostik bei Patienten mit erhöhtem Risiko für eine Metastasierung wie Vorhandensein von klinisch positiven LK, fortgeschrittener lokaler Erkrankung oder perineuraler Ausbreitung in der Histologie sowie bei Patienten unter Immunsuppression. Eine retrospektive Studie, die die Bedeutung des radiologischen Stagings auf den Krankheitsverlauf bei kutanen PEK bei 108 Patienten untersuchte, zeigte, dass PEK mit hohem Risiko (T2b, T3) die in einer medianen Nachbeobachtungszeit von 43 Monaten mehrfach Staging-Untersuchungen erhalten hatten (79% CT, 21% PET/CT, 19% MRT), ein verbessertes krankheitsfreies Überleben aufwiesen ($p=0,028$). Kein Unterschied war hinsichtlich des fernmetastasenfreien oder des krankheitsspezifischen Überlebens festzustellen [118].

Bezüglich der Diagnostik von zervikalen LK-Metastasen zeigen CT, MRT und US vergleichbare Genauigkeiten. In einer Metaanalyse zum Vergleich verschiedener bildgebender Modalitäten (US, CT, MRT, PET) in der LK-Diagnostik beim nodal negativen HNSCC zeigten sich ähnliche Ergebnisse bezüglich gepoolter Sensitivität und Spezifität. Beim fortgeschrittenen PEK sollte eine Schnittbilddiagnostik zum Ausschluss von Fernmetastasen erfolgen [111]. Die CT bietet neben einer hohen diagnostischen Genauigkeit die Vorteile der standardisierten Ganzkörperuntersuchung, allgemeiner Verfügbarkeit sowie Patienten- und Untersucherunabhängigkeit im Vergleich zur Sonographie. Die funktionelle Bildgebung mittels FDG-PET/CT kann insbesondere Fernmetastasen eines PEK aufgrund ihres deutlich gesteigerten Glukosestoffwechsels mit hoher Sensitivität und Spezifität erkennen [119] [122] [121] [120]. Mehrere Studien beim HNSCC haben gezeigt, dass eine PET/CT zusätzlich zum konventionellen Work-Up die Staging-Genauigkeit erhöht, die Spezifität der LK-Diagnostik verbessert und mehr Fernmetastasen detektiert als die CT allein [123] [122]. Mikrometastasen in LK bei klinisch N0-Patienten bleiben jedoch auch für die PET/CT ein diagnostisches Problem. In einer Analyse von Fujiwara et al bei 26 Patienten mit kutanem Hochrisiko-PEK zeigte die PET/CT in der Detektion von Metastasen eine hohe Sensitivität (100%) und Spezifität (81%), deutlich höher als bei der konventionellen CT mit einer Sensitivität von 51% und Spezifität von 69% [124]. Bei 16% der Patienten zeigte sich ein falsch positiver Befund, der vorwiegend durch ein starkes entzündliches peritumorales Infiltrat mit mononukleären Zellen zustande kam. Dabei zeigte sich jedoch ein deutlich höherer SUV der LK-Metastasen im Vergleich zur FDG-Aufnahme des umgebenden Entzündungsinfiltrats [33]. Diese Ergebnisse wurden durch eine weitere monozentrische Studie mit 23 Patienten bestätigt, die für die 18F-FDG-PET im initialen Staging eine Sensitivität von 100%, einen positiv-prädiktiven Wert und eine Genauigkeit von jeweils 77.5% zeigte. Dieser Untersuchung wurde nicht nur eine wichtige Rolle zur Detektion kleiner Weichteil- und Lymphknotenmetastasen, sondern auch eine Bedeutung im Primärstaging zugesprochen [116]. Eine weitere aktuelle Studie derselben Autorengruppe untersuchte den Wert

der FDG-PET/CT für das Rezidivstaging bei 100 Patienten mit kutanem PEK. Die Studie bestätigte die überlegene Sensitivität der Methode, insbesondere bei der Detektion von kleinen kutanen/subkutanen Herden und LK und konnte in 28% der Patienten eine PET/CT induzierte Managementänderung aufzeigen [117].

4.9. Gewinnung der Histologie

4.20	Konsensbasiertes Statement	geprüft 2022
EK	Die aktinische Keratose bedarf keiner histologischen Diagnostik, wenn ein typischer klinischer Befund vorliegt.	
	Starker Konsens (100%)	

4.21	Konsensbasierte Empfehlung	geprüft 2022
EK	Bei Therapieresistenz und klinisch unklarem Befund soll eine Gewebeprobe gewonnen werden.	
	Starker Konsens (100%)	

4.22	Konsensbasierte Empfehlung	modifiziert 2022
EK	Bei klinischem Verdacht auf ein Plattenepithelkarzinom der Haut, Cheilitis actinica oder Morbus Bowen soll die Gewinnung einer Histologie auch zur Abgrenzung einer anderen benignen oder malignen Neoplasie erfolgen. Präoperativ sollte der maximale Durchmesser der Neoplasie bei Plattenepithelkarzinom der Haut und Morbus Bowen dokumentiert werden.	
	Konsens (94,7%)	

4.23	Konsensbasiertes Statement	geprüft 2022
EK	Je nach klinischer Situation sind Stanzbiopsien, flache Abtragungen ("Shave"-Exzisionen) oder Exzisionsbiopsien geeignet.	
	Konsens (94,7%)	

4.24	Konsensbasierte Empfehlung	geprüft 2022
EK	Ist das klinische Bild für ein Plattenepithelkarzinom der Haut eindeutig, kann eine komplette Resektion ohne vorherige probebiopsische Abklärung erfolgen.	
	Konsens (89,5%)	

AK bedürfen keiner histologischen Diagnostik, wenn ein typischer klinischer Befund vorliegt. Läsionen, die klinisch nicht eindeutig sind, bei denen Anzeichen auf eine Progression in ein PEK vorhanden sind bzw. deren biologisches Verhalten nicht

eingeschätzt werden kann, sollten biopsiert werden. Auch bei AK, die nicht auf eine adäquate Therapie ansprechen, soll eine histologische Diagnostik erfolgen.

Bei klinischem Verdacht auf ein PEK ist die Gewinnung einer Histologie erforderlich. Abhängig von der Tumorgroße und dem Therapieansatz kann eine Punch-, Inzisions- oder Shave-Biopsie durchgeführt oder alternativ der Tumor exzidiert werden [125]. Das klinische Bild eines PEK der Haut kann vielgestaltig sein und entspricht zumeist dem einer hyperkeratotischen Plaque, einem flachen Ulcus mit Randwall oder einem keratotischen Knoten oder Knötchen mit oder ohne Ulzeration. PEK können sich de novo oder aus AK-Vorläufer-Veränderungen wie geröteten oder hyperkeratotischen Makulae und Plaques, AK oder Leukoplakien entwickeln. Nachdem das klinische Erscheinungsbild variabel ist und klinisch-morphologische Überschneidungen mit diversen Entitäten vorliegen, zudem eine Unterscheidung zwischen einem frühinvasiven PEK mit Durchbruch der Basalmembran der Haut und einer hyperkeratotischen AK allein aufgrund des klinischen Bilds nicht möglich ist, sollte vor Therapiebeginn eine histologische Untersuchung veranlasst werden, insbesondere auch zur Abgrenzung einer anderen benignen oder malignen Neoplasie der Haut. Ist der klinische Gesamtkontext eindeutig, ist eine primäre Therapie wie bei Vorliegen eines PEK vertretbar.

Obwohl das Keratoakanthom aufgrund seiner raschen Wachstumsprogression und halbkugeligen Wuchsform klinisch zumeist vom PEK der Haut abgegrenzt werden kann, ist weder eine klinische noch eine histologische Differenzierung sicher. Hier sollten eine histologische Untersuchung und eine primäre Therapie wie bei Vorliegen eines PEK durchgeführt werden. Dies gilt insbesondere für Patientengruppen mit erhöhtem Metastasierungsrisiko.

Eine Besonderheit stellen AK und PEK dar, die potenziell durch berufliche natürliche UV-Exposition entstanden sind, und die damit potenziell den Tatbestand einer Berufserkrankung 5103 nach Berufskrankheitenverordnung erfüllen. Hier muss die Diagnostik den Anforderungen zur Meldung einer BK 5103 entsprechen: Bei einem PEK ist die Diagnose nur durch entsprechende histologische Untersuchung belegt. Bei multiplen AK bzw. Feldkanzerisierung ist eine histologische Sicherung laut wissenschaftlicher Begründung nicht erforderlich, wird aber zumindest für eine der vorliegenden AK empfohlen [126].

Der Stellenwert zytologischer Techniken wurde in verschiedenen Studien untersucht. Bilen et al. (2000) entnahmen zytologische Proben bei malignitätsverdächtigen Tumoren am Kopf. Falsch negative Resultate wurden in 1/19 Fällen gefunden, es wurden keine falsch positiven Befunde festgestellt. Limitationen stellen flache oder ulzerierte seborrhoische Keratosen dar, die mit PEK und Basalzellkarzinomen verwechselt werden können. Die Autoren stellten des Weiteren fest, dass die Zytologie prämaligener Läsionen starke Ähnlichkeit mit PEK hat und dass die Gewinnung einer aussagekräftigen Zytologie bei verkrusteten, hyperkeratotischen und harten Läsionen oft nicht gelingt [127]. In einer weiteren Untersuchung an 50 Basalzellkarzinomen und 28 AK lag die Sensitivität der Zytologie für AK bei 91% (Papanicolaou-Färbung) bzw. 83% (May-Grünwald-Giemsa-Färbung). AK konnten von Basalzellkarzinomen diskriminiert werden, jedoch gelingt mittels Zytologie keine sichere Unterscheidung zwischen AK bzw. Carcinomata in situ und invasiven PEK [128].

Vega-Memije et al. untersuchten 30 PEK und fanden eine hohe Übereinstimmung der Zytologie mit der histologischen Diagnose und kommen zu dem Schluss, dass mittels Zytologie eine zuverlässige Diagnosestellung möglich ist, die Zytologie aber nicht geeignet ist, Tumorsubtypen zu erkennen oder aggressive Tumoreigenschaften zu bestimmen [129]. Derzeit ist der Stellenwert der Zytodiagnostik von AK und PEK nicht ausreichend untersucht, weitere Studien sind erforderlich.

5. Therapie der aktinischen Keratose

M. Heppt, C. Berking, T. Diepgen, K. Fritz, C. Löser, C. Salavastru, L. Schmitz, T. Steeb, E. Stockfleth, R.-M. Szeimies, C. Ulrich

5.1. Literaturrecherche und Studienselektion

Als Grundlage für die evidenzbasierten Empfehlungen und Statements wurden ausschließlich prospektive, randomisierte und kontrollierte Studien (randomized controlled trials, RCT) einbezogen oder systematische Übersichtsarbeiten und Metaanalysen von RCT, die mindestens einen der vorab definierten kritischen Effektivitätspunkte berichteten. Hierzu zählten

- komplettes Ansprechen (definiert als Abheilung aller Läsionen pro Patient oder randomisiertem Behandlungsfeld, ggf. instrumentalisiert durch Scores wie den „target lesion number score“ (TLNS) oder den „cumulative lesion number score“ (CLNS) von jeweils 0),
- Teilansprechen (definiert als Abheilung von mehr als 75% der Läsionen pro Patient oder randomisiertem Behandlungsfeld),
- mittlere Läsionsreduktion pro Patient oder randomisierten Behandlungsfeld (ausgedrückt in absoluten Zahlen oder Prozentsätzen),
- Verbesserung des „Investigator Global Improvement Index“ (IGII) und (5) Verbesserung des „Participant Global Improvement Index“ (PGII) in Anlehnung an eine Cochrane-Übersichtsarbeit mit Metaanalyse [130] sowie an die 2015 publizierte Leitlinie der ILDS/EDF [131].

Studien, die rein läsionsbezogene Effektivitätspunkte ohne Hinweis auf eine zuvor erfolgte Randomisierung berichteten, wurden nicht berücksichtigt. Die minimale Anzahl der Studienpopulation war N=10 unabhängig vom Studiendesign (interindividuell, intraindividuell, Cross-Over-Design). Sequentielle Therapiekombinationen wurden anhand von systematischen Übersichtsartikeln bzw. Meta-Analysen in Form von aggregierter Evidenz berücksichtigt. Die Art der Interventionen und die Beobachtungszeitpunkte wurden nicht beschränkt.

Die Literaturrecherche wird im Methodenreport der Leitlinie beschrieben. Nachfolgend wurden die eingeschlossenen Interventionen geordnet und qualitativ miteinander verglichen.

Dabei wurden in Anlehnung an die 2015 publizierte ILDS/EDF-Leitlinie folgende Subgruppen untersucht:

- Patienten mit einzelnen AK (1-5 Läsionen pro untersuchter Region oder Behandlungsfeld),
- Patienten mit multiplen AK (≥ 6 Läsionen pro untersuchter Region oder Behandlungsfeld),
- Patienten mit Feldkanzerisierung (≥ 6 Läsionen pro untersuchter Region oder Behandlungsfeld und Anzeichen aktinisch geschädigter Haut mit Hyperkeratosen in einem zusammenhängenden Behandlungsareal),
- Patienten einer der vorherigen Kategorien mit Immunsuppression (siehe Methodenreport). Die Empfehlungen für die letzte Subgruppe werden in einem gesonderten Kapitel abgehandelt (siehe [Kapitel 5.8](#)).

5.2. Indikationsstellung und natürlicher Krankheitsverlauf

5.1	Konsensbasierte Empfehlung	geprüft 2022
EK	Die Indikation zur Therapie der aktinischen Keratose sollte in Zusammenschau des klinischen Bildes, der Risikofaktoren (z.B. Immunsuppression, kumulative UV-Exposition, Anzahl der Läsionen), Komorbiditäten, Lebenserwartung und des Patientenwunsches gestellt werden.	
	Konsens (93,8%)	

Die Wahrscheinlichkeit der Progression oder Regression von AK ohne Therapie ist seit Jahren Gegenstand intensiver Diskussion. Eine genaue Untersuchung dieser Kennzahlen wird unter Anderem erschwert durch die Notwendigkeit einer langen Nachbeobachtung über mindestens 6-12 Monate, eine eingeschränkte Übertragbarkeit der Ergebnisse sowie eine starke Heterogenität der untersuchten Populationen oder durch zwischenzeitlich durchgeführte Therapien, die den natürlichen Krankheitsverlauf beeinflussen. Daher existieren nur wenige Kohorten, in denen der natürliche Verlauf ohne Intervention untersucht wurde. Dementsprechend schwanken die in der Literatur angegebenen Werte zur Progression von AK in ein invasives PEK stark und wurden von 0,03% bis 20% pro Läsion und Jahr beziffert [44] [134] [135]. Demgegenüber stehen zum Teil sehr hohe spontane Remissionsraten von 15% bis 63%, so dass sich unweigerlich die Frage stellt, ob jede AK auch therapiert werden sollte oder auch ein Abwarten ohne Therapie in einer Niedrigrisiko-Situation vertretbar ist [36]. Weiterhin fehlt für viele Interventionen der eindeutige Nachweis, dass durch eine Behandlung von AK neben einer Läsionsabheilung auch die Entstehung eines PEK verhindert wird.

Andererseits gibt es Beobachtungen, dass zirka 60% der invasiven PEK von einer AK ihren Ursprung nehmen [134]. Liegt ein von mehreren AK betroffenes Feld mit Anzeichen von Feldkanzerisierung vor, gibt es Hinweise auf eine geringere Rate an spontanen Regressionen als ohne Feldkanzerisierung [36]. Neuere Untersuchungen zur Pathogenese von AK lassen außerdem vermuten, dass eine Transformation auch schon aus frühen, d.h. klinisch und histologisch diskreten Läsionen möglich ist und nicht notwendigerweise stufenweise über moderate und schließlich hyperkeratotische AK erfolgt [41]. Diese Erkenntnisse erschweren die Einschätzung, welche Läsionen ein hohes Risiko für die Entwicklung in ein invasives PEK tragen und welche nicht. Obwohl die Kennzahlen wie oben beschrieben schwanken, gibt es Risikopopulationen und Risikofaktoren, in denen die Progressionsraten vermutlich deutlich höher sind [36]. Zu ihnen zählen Immunsuppression, heller Hautkrebs in der Anamnese sowie kumulative UV-Exposition. Auch die Anzahl vorhandener Läsionen ist ein wichtiger Indikator für das individuelle Risiko, ein invasives PEK zu entwickeln. Auch das basale Proliferationsverhalten und Therapieresistenz scheinen ungünstige Läsionsbezogene Faktoren zu sein [132] [133] [69] [34]. Vor diesem Hintergrund ist ein beobachtendes Abwarten ohne Therapie kritisch zu sehen. Aufgrund des Risikos der Progression zum PEK und fehlender eindeutiger Parameter zur Identifizierung der Läsionen mit hohem Progressionspotential sollte eine adäquate Therapie der AK erfolgen. Letztlich bestimmen auch die Lebenserwartung, Komorbiditäten und der Patientenwunsch die generelle Indikationsstellung zu einer Therapie.

5.3. Grundlagen der Therapie

Zur Therapie von AK existiert eine Vielzahl von Therapieoptionen, die eine Auswahl im klinischen Alltag erschwert. Ein unmittelbarer Vergleich einzelner Interventionen ist häufig nur eingeschränkt möglich, da viele Therapiemodalitäten nicht in direkten Vergleichsstudien miteinander verglichen wurden. Eine Schätzung von Effekten bei Fehlen von direkten Vergleichsstudien ist über Netzwerk-Metaanalysen möglich, die jedoch häufig nur einen Endpunkt (z.B. komplettes patientenbezogenes Ansprechen [137]) isoliert untersuchen, so dass wichtige Informationen verloren gehen können, und sie somit für eine konkrete Therapieentscheidung im klinischen Alltag nicht ausreichen, da Informationen zu Verträglichkeit oder kosmetischem Ergebnis fehlen [138] [137] [136].

Die Wahl einer geeigneten Behandlung hängt von patienten-, läsions- und therapiespezifischen Faktoren ab [77]. Zu den Patientenfaktoren zählen z.B. Alter, Komorbiditäten, Immunsuppression, Komedikationen, Patientenwunsch und -präferenzen sowie Therapieadhärenz. Unter läsionsbezogenen Aspekten wird die Anzahl von AK, deren Lokalisation (Kapillitium, Gesicht, Extremitäten, Stamm), klinische Beschaffenheit (Graduierung nach Olsen, hyperkeratotische Läsionen) sowie die Größe des betroffenen Felds subsumiert. Hierbei ist in der klinischen Praxis die Grenze zwischen multiplen AK und Feldkanzerisierung nicht immer eindeutig und klar möglich, was durch eine fehlende allgemein anerkannte Definition von Feldkanzerisierung noch erschwert wird (siehe [Kapitel 4.5](#)).

Auch in unserer Literaturrecherche bleibt in einigen der eingeschlossenen und untersuchten Studienpopulationen unklar, ob nur mehrere AK oder zusätzlich eine Feldkanzerisierung vorlagen, so dass eine eindeutige Zuordnung der Interventionen zu diesen Subgruppen nicht immer eindeutig möglich war und die Übergänge hier fließend sind. Weiterhin sind läsionsgerichtete Therapieansätze nicht zwangsläufig nur bei einzelnen Läsionen bzw. feldgerichtete nicht nur bei Vorliegen multipler Läsionen oder Feldkanzerisierung anwendbar. Die Termini „feldgerichtet“ bzw. „läsionsgerichtet“ beziehen sich eher auf die Art der Intervention, wohingegen die Anzahl der AK läsionsbezogene Faktoren darstellen (siehe Tabelle 11).

Tabelle 11: Zu berücksichtigende Faktoren bei der Therapieentscheidung von AK.*

Patientenbezogene Faktoren	Läsionsbezogene Faktoren	Therapiebezogene Faktoren
Alter	Anzahl der Läsionen	Läsionsgerichteter oder feldgerichteter Therapieansatz
Therapiewunsch	Größe des betroffenen Areals	Therapiemodalität (interventionell, chirurgisch, topisch-medikamentös)
Komorbiditäten	Lokalisation (Kapillitium, Gesicht, Stamm, Extremitäten)	Therapiedauer
Individuelles Risiko und klinische Risikofaktoren (Immunsuppression, Organtransplantation, Komedikationen)	Klinische Beschaffenheit und Begrenzung	Wirksamkeit
Adhärenz / Compliance	Feldkanzerisierung	Nebenwirkungen und Verträglichkeit

Patientenbezogene Faktoren	Läsionsbezogene Faktoren	Therapiebezogene Faktoren
Soziales Umfeld und Ressourcen	Therapieresistenz	Selbst- oder Fremdapplikation
Fähigkeit zur korrekten Selbstapplikation	Histologische Risikofaktoren (z.B. basales Proliferationsmuster, proliferierende AK, bowenoide AK, Follikelepithel betroffen)	Höhe und Erstattungsfähigkeit der Therapiekosten
		Zugang zu Therapie
*Tabelle in Anlehnung an [77]		

Der Vorteil von feldgerichteten Verfahren besteht darin, dass auch subklinische Veränderungen und nicht nur manifeste AK therapiert werden. Dies ist gerade vor dem Hintergrund sinnvoll, dass das Vorliegen von AK zunehmend als chronisch-progressive Erkrankung wahrgenommen wird und stark mit dem individuellen Risiko verbunden ist, weitere AK und invasive kutane PEK zu entwickeln. Bei der Durchführung einer feldgerichteten Therapie ist bei den meisten topischen-medikamentösen Substanzen jeweils eine maximale Auftragsfläche zu beachten [139]. Demgegenüber stehen die häufig einfachere und effektive Durchführung von primär läsionsgerichteten Therapieverfahren, die sich bei wenigen, isolierten und gut abgrenzbaren Läsionen anbieten (siehe die folgende Tabelle).

Tabelle 12: Läsionsgerichtete und feldgerichtete Therapieverfahren bei AK.

Primär läsionsgerichtete Verfahren	Primär feldgerichtete Verfahren
Kyrochirurgie	Chemoexfoliation
Kaliumhydroxid 5% Lösung	Dermabrasio
Chirurgische Verfahren	
Photodynamische Therapie (Pflaster-PDT, "Patch"-PDT)	Photodynamische Therapie
Topisch-medikamentöse Verfahren (5-Fluorouracil mit Salicylsäure 10% Lösung)	Topisch-medikamentöse Verfahren* <ul style="list-style-type: none"> • Diclofenac-Natrium 3% Gel • 5-Fluorouracil 5% Creme • 5-Fluorouracil 4% Creme • 5-Fluorouracil 0,5% mit Salicylsäure 10% Lösung • Imiquimod 5% Creme • Imiquimod 3,75% Creme • Tirbanibulin 1% Salbe
Laserverfahren (ablativ und nicht-ablativ)	Laserverfahren (ablativ)
*in alphabetischer Listung	

Zu den therapiespezifischen Faktoren zählen weiterhin die Art der Behandlung (topisch-medikamentös, interventionell, chirurgisch), die Therapiedauer, Wirksamkeit und Nebenwirkungen. Gerade bei selbst-applizierten und langdauernden Therapien ist eine gute Therapieadhärenz und die Fähigkeit zur korrekten Anwendung des Patienten eine wichtige Voraussetzung für den Therapieerfolg. Bei eingeschränkter Therapieadhärenz bieten sich daher eher Verfahren mit einer kurzen Therapiedauer an (siehe die folgende Tabelle).

Tabelle 13: Therapiedauer der Interventionen für AK

Kurz (<1 Woche)	Mittel (1-6 Wochen)	Lang (≥6 Wochen)
Kryochirurgie	5-Fluorouracil 5% Creme	Diclofenac-Natrium 3% Gel
Chirurgische Verfahren	5-Fluorouracil 4% Creme	5-Fluorouracil 0,5% mit Salicylsäure 10% Lösung
Chemoexfoliation	Imiquimod 5% Creme	Kaliumhydroxid 5% Lösung
Dermabrasio	Imiquimod 3,75% Creme	
Laserverfahren	Kaliumhydroxid 5% Lösung	
Photodynamische Therapie		
Tirbanibulin 1% Salbe		

5.4. Kombinationstherapien

5.2	Evidenzbasierte Empfehlung	modifiziert 2022
Empfehlungsgrad B	Eine primäre oder sequentielle Kombinationstherapie aus verschiedenen feld- oder läsionsgerichteten Verfahren sollte für die aktinische Keratose angeboten werden.	
Level of Evidence 1	[140]; [141]; [142]; [143]	
	Starker Konsens (100%)	

Es existiert eine Vielzahl an Interventionen für die Behandlung von AK, die in der klinischen Praxis häufig kombiniert werden. Hierbei liegt die Rationale zugrunde, dass durch eine Kombination aus unterschiedlichen Interventionen die Vorteile der jeweiligen Einzelverfahren genutzt und durch unterschiedliche Wirkmechanismen potenzielle Synergieeffekte erschaffen werden können. Aus der klinischen Erfahrung sind Kombinationstherapien aus einem feldgerichteten und einem ablativen Verfahren gut

verträglich. Insbesondere eine läsionsgerichtete Vorbehandlung dicker, hyperkeratotischer AK mit einem ablativen Verfahren kann mit einer nachfolgenden feldgerichteten Therapie kombiniert werden, um sowohl eine effektive und schnelle Behandlung von klinisch manifesten Läsionen mit einer Therapie von subklinischen Veränderungen zu verbinden. Umgekehrt können auch nach einer primär feldgerichteten Therapie noch verbleibende AK mit einer läsionsgerichteten Modalität effektiv nachbehandelt werden.

Der Stellenwert der Kombinationstherapien wurde in mehreren systematischen Übersichtsarbeiten und Meta-Analysen untersucht [140] [141] [142]. Eine Meta-Analyse untersuchte den Einsatz eines ablativen Lasers als Vorbehandlung der PDT [143]. Die lasergestützte PDT zeigte signifikant höhere Clearance-Raten als die PDT-Monotherapie (RR 1,33; 95 % CI 1,24-1,42; $I^2 = 25$ %; $p < 0,01$). Hinsichtlich der Schmerzintensität gab es keinen Unterschied zwischen der lasergestützten PDT und den anderen Verfahren (MD 0,31; 95% CI -0,12 bis 0,74; $I^2 = 0$ %). Allerdings wiesen die eingeschlossenen Studien ein hohes Risiko der Verzerrung auf.

Eine weitere Meta-Analyse zeigte, dass die Kryochirurgie in Kombination mit einem topischen Ansatz signifikant höhere vollständige patientenbezogene Abheilungsrate aufweist als die Monotherapie (RR 1,74, 95% CI 1,25-2,43, $I^2 = 73$ %). Für diese Kombination wurde darüber hinaus kein Unterschied hinsichtlich der partiellen patientenbezogenen Abheilungsraten identifiziert (RR 1,64, 95% CI 0,88-3,03, $I^2 = 77$ %). Die Studien wiesen ein hohes Risiko für eine selektive Verzerrung der Berichterstattung auf [140].

Diesen Arbeiten schließt sich eine weitere Meta-Analyse zur Effektivität der PDT in Kombination mit einer topischen Intervention im Vergleich zur Monotherapie an [141]. Insgesamt wurden 10 RCTs mit einer Gesamtstichprobengröße von $n=277$ eingeschlossen. Vier Studien untersuchten eine Kombination von PDT mit Imiquimod-Creme, drei mit 5-FU und jeweils eine mit IMB, Tazaroten-Gel und Calcipotriol-Salbe. Bei den Patienten, die mit einer Kombination behandelt wurden, war die Rate der vollständigen (RR 1,63; 95% CI 1,15-2,33; $p = 0,007$) und partiellen Abheilungsraten (RR 1,19; 95% CI 0,84-1,67; $p = 0,33$) höher. Ebenso war die läsionsspezifische Abheilungsrate bei PDT kombiniert mit einer topischen Intervention höher als bei der Monotherapie (RR 1,48; 95% CI 1,04-2,11; $p = 0,03$). Eine Subgruppenanalyse wurde für die PDT in Kombination mit Imiquimod durchgeführt und identifizierte eine höhere Rate an Teilnehmern mit vollständiger Läsionsabheilung als bei der Monotherapie (RR 1,57, 95% CI 1,09-2,25, $p = 0,02$).

Auch Peelings können in der Therapie von AK eingesetzt werden und kombiniert werden [142]. Eine weitere Meta-Analyse zeigte, dass Trichloressigsäure (TCA) in Kombination mit Jessner-Lösung eine signifikant geringere vollständige patientenbezogene Abheilungsrate (RR 0,36, 95% CI: 0,14-0,90, $I^2 = 0$ %, $p = 0,03$) und eine geringere läsionsbezogene Abheilungsrate (RR 0,92, 95% CI: 0,85-0,99, $p = 0,03$) im Vergleich zu 5-FU 5% Creme aufweist. Weiterhin zeigte eine Synthese im Rahmen dieser Arbeit, dass die Kombination aus 5-FU plus Glykolsäure 92% an Läsionen beseitigt. Allerdings handelte es sich hierbei ausschließlich um einarmige Studien ohne Kontrollgruppe [142].

Diese evidenzbasierten Arbeiten demonstrieren die Überlegenheit der Kombinationstherapien, nichtsdestotrotz sollte eine Kombination von Interventionen immer in Absprache mit dem Patienten bzw. der Patientin nach einer vorangegangenen Aufklärung über die jeweiligen Vor- und Nachteile getroffen werden.

5.5. Ablative und physikalische Verfahren

5.5.1. Kryochirurgie

5.3	Evidenzbasierte Empfehlung	modifiziert 2022
Empfehlungsgrad B	Kryochirurgie sollte für einzelne oder multiple aktinische Keratosen angeboten werden.	
Level of Evidence 2	[136]; [130]; [137]; [144]; [145]; [146]; [147]; [148]; [149]	
	Starker Konsens (100%)	

Unter Kryochirurgie versteht man ein destruierendes Verfahren zur lokalen Gewebszerstörung durch gezielte Kälteanwendung. Weil dabei im Gewebe Temperaturen unter -25°C erreicht werden, spricht man von "Kryochirurgie", während die "Kryotherapie zur Erzielung von Heileffekten mit Temperaturen knapp unterhalb des Gefrierpunktes arbeitet. Sie wird entweder im offenen Sprayverfahren oder im Kontaktverfahren mit einem Kryostempel oder einer speziellen Kryosonde durchgeführt. Als Kältequelle der Wahl wird flüssiger Stickstoff (-196°C) angesehen. Die praktische Durchführung der Kryochirurgie ist wenig standardisiert. Sie umfasst meistens ein bis zwei Gefrier-Tau-Zyklen, bei denen die Zielläsionen für 15-60 Sekunden kalteexponiert werden, bis eine weißliche Reifung bzw. Zeichnung sichtbar wird. Durch intra- und extrazelluläre Eiskristallbildung werden Zellorganellen und Zellmembran irreversibel zerstört. Der Wirkmechanismus ist daher effektiv, aber unspezifisch und erstreckt sich auch auf andere Zelltypen wie Melanozyten. Eine einmalige, durchgehende Applikation von flüssigem Stickstoff über 20-40 Sekunden widerspricht physikalischen Grundlagen, die eine Erhöhung der Temperaturleitfähigkeit und damit eine höhere Effektivität dann bedingen, wenn eine zweimalige kurz aufeinander folgende Vereisung mit einem zwischenzeitlichen Auftauen erfolgt. Daher erklärt eine einmalige Applikation möglicherweise schlechtere Resultate für die Kryochirurgie in manchen Studien [145]. Eine ggf. mehrfach wiederholte Kryochirurgie mit moderaten Sprühzeiten um 5 Sekunden bei einmaliger Wiederholung nach dem ersten Auftauen innerhalb eines Zyklus sollte zumindest für isolierte oder therapierefraktäre Läsionen als wichtige therapeutische Option betrachtet werden mit der Tatsache der kontrollierten Durchführung durch den Arzt. Letzteres ist zumindest bei Patienten mit fraglicher oder definitiv eingeschränkter Mitwirkungsfähigkeit von Vorteil.

Der Vorteil der Kryochirurgie liegt vor allem in einer relativ einfachen und schnellen Anwendung, meistens ohne Notwendigkeit einer lokalen Betäubung. Daher ist die Praktikabilität für Arzt und Patienten sehr gut. Häufige Nebenwirkungen sind Schmerzen, Blasenbildung, Depigmentierung, Narbenbildung oder Hämorrhagie. Bei ausgedehnten Befunden wird als mögliche Strategie die Kombination einer Flächenbehandlung zur Reduktion der Anzahl der Läsionen und zur gleichzeitigen Behandlung subklinischer Veränderungen gefolgt von einer gezielten Behandlung persistierender Läsionen mit Kryochirurgie vorgeschlagen [144] [140]. Mögliche Kombinationen wären z.B. auch PDT gefolgt von Kryochirurgie oder operativer Abtragung in Lokalanästhesie.

Der breite und langjährige Einsatz von Kryochirurgie in der Therapie von AK gründet sich vorwiegend auf klinische Erfahrungen. In der Literaturrecherche wurden 6

Einzelstudien identifiziert, die Kryochirurgie in einem Therapiearm untersuchten. Hierbei fungierte sie weitgehend als traditionelle, etablierte, weit verbreitete und gut zugängliche Therapieoption als Standard, an dem andere Verfahren wie MAL-PDT und Laserablation [149] [146] [148] oder topische Therapien wie Imiquimod und 5-FU mit oder ohne Salicylsäure gemessen wurden [144] [145] [147]. Es wurden hingegen keine Studien gefunden, die Kryochirurgie gegenüber Placebo verglichen. Zwei systematische Übersichtsarbeiten und zwei Netzwerk-Metaanalysen unterstreichen jedoch die Wirksamkeit von Kryochirurgie, wobei von kompletten Abheilungsraten von zirka 68% berichtet wird [150] [130] [137]. Eine Netzwerk-Metaanalyse unterstreicht die gute Wirksamkeit v.a. bei AK an extrafazialen und extrakraniellen Lokalisationen relativ gegenüber Placebo und anderen Interventionen [136]. Dagegen wurde kein RCT gefunden, welche Kryochirurgie in der Subgruppe der Immunsupprimierten untersuchte.

Tabelle 14: Übersicht der eingeschlossenen Einzelstudien zu Kryochirurgie.

Studie	Interventionen	Einzelne AK	Multiple AK	Feld-kanze-risierung	Immun-suppres-sion
Zane 2014 [148]	Kryochirurgie vs. Ablation mit CO ₂ -Laser	X			
Simon 2015 [147]	Kryochirurgie vs. 5-FU 0,5% mit SA 10%-Lösung	X	X		
Krawtchenko 2007 [145]	Kryochirurgie vs. 5-FU 5% Creme vs. Imiquimod 5% Creme	X	X		
Foley 2011 [144]	Kryochirurgie vs. Imiquimod 5% Creme		X		
Kaufmann 2008 [149]	Kryochirurgie vs. MAL-cPDT	X	X		
Morton 2006 [146]	Kryochirurgie vs. MAL-cPDT	X	X		

Kryochirurgie vs. 5-Fluorouracil 0,5% mit Salicylsäure 10% Lösung

Population und Studiendesign: Es liegt eine randomisierte Studie vor, in der 5-FU 0,5% mit SA 10% Lösung mit Kryochirurgie verglichen wurde. Es wurden 66 Patient*innen mit 4-10 hyperkeratotischen Läsionen (Grad II-III nach Olsen) im Gesicht und auf der unbehaarten Kopfhaut eingeschlossen. Personen mit iatrogenen Immunsuppression wurden ausgeschlossen [147].

Interventionen: 5-FU 0,5% mit SA 10% wurde als Lösung einmal täglich über maximal 6 Wochen läsionsgerichtet aufgetragen. Bei schlechter Verträglichkeit war eine Reduktion auf eine dreimal wöchentliche Gabe zulässig. Die Kryochirurgie wurde mit flüssigem Stickstoff als Sprayverfahren mit einem zweifachen Gefrier-Auftau-Zyklus durchgeführt, wobei die Dauer der Vereisung dem jeweiligen Prüfarzt überlassen war. Nach 3 Wochen konnte sie wiederholt werden, was ebenso im Ermessen des Prüfarztes lag. Die Studie war unverblindet. Es erfolgte eine interindividuelle Randomisierung zu einem der beiden Arme im Verhältnis 1:1.

Ergebnisse: Die mittlere Läsionsreduktion pro Patient*in betrug nach 14 Wochen 5,2 für 5-FU 0,5% mit SA 10% und 5,7 für Kryochirurgie. Im ersten Arm zeigten nach 98 Tagen 33,3% eine komplette und 51,5% eine teilweise (>75%) Abheilung aller Läsionen. Bei Kryochirurgie waren es 25,0% (komplett) und 62,5% (teilweise). Die histologischen Remissionsraten waren läsionsbezogen 62,1% für 5-FU 0,5% mit SA 10% und 41,9% für Kryochirurgie. Das langfristige Ansprechen abgeheilter Läsionen nach 6 Monaten nach Therapieende war für Kryochirurgie besser als für 5-FU 0,5% mit SA 10% (84,8% versus 39,4%). Das durch den Prüfarzt und die Patient*innen beurteilte Ansprechen insgesamt war in beiden Armen sehr ähnlich. Ebenso wurde das kosmetische Ergebnis beider Therapieformen überwiegend als gut oder sehr gut („good / very good“) bewertet. Nebenwirkungen wurden tendenziell häufiger bei 5-FU 0,5% mit SA 10% beobachtet und umfassten Erythem, Krusten und Brennen. Schwerwiegende, therapievermittelte Ereignisse traten in 24,2% der Fälle auf, bei Kryochirurgie waren es 6,1%.

Bewertung: Bezüglich der mittleren Läsionsreduktion und der kompletten bzw. teilweise Abheilung aller Läsionen war die Effektivität beider Interventionen vergleichbar mit einem leicht signifikanten Vorteil der topischen Therapie bezüglich des kompletten Ansprechens. Bemerkenswert ist ein deutlicher Effekt in der Reduktion von Rezidiven ursprünglich abgeheilter Läsionen von 5-FU 0,5% mit SA 10%, was auf eine bessere Langzeitwirkung dieser Substanz gegenüber Kryochirurgie hinweisen könnte. Demgegenüber stand eine geringere Rate und Nebenwirkungen unter Kryochirurgie, was in der Schaden-Nutzen-Bewertung dieses Vergleichs berücksichtigt werden sollte. Wegen des offenen Studiendesigns ohne Verblindung und einer kleinen Teilnehmerzahl wurde die Arbeit auf ein Evidenzniveau von 3 herabgestuft. Wegen der geringen Teilnehmerzahl und einigen Endpunkten, die nicht signifikant unterschiedlich waren, bleibt eine Überlegenheit von 5-FU 0,5% mit SA 10% gegenüber Kryochirurgie unklar.

Kryochirurgie vs. CO₂-Laser

Population und Studiendesign: Zane et al. untersuchten 200 Patient*innen mit maximal 4 Läsionen im Gesicht und auf der unbehaarten Kopfhaut ohne Zeichen von lichtinduzierten Hautschäden oder Feldkanzerisierung. Insgesamt wurden 543 AK aller klinischer Grade (I-III nach Olsen) eingeschlossen.

Interventionen: Die Randomisierung erfolgte interindividuell 1:1 zu entweder Kryochirurgie mit flüssigem Stickstoff für 10-20 Sekunden oder einmaliger Behandlung mit einem ablativen CO₂-Laser [148]

Ergebnisse: Läsionsbezogen betrug die komplette Abheilungsrate nach 3 Monaten für Kryochirurgie 78,2% und für CO₂-Laser 72,4%. Bezüglich dieses Endpunkts sprach die Subgruppe der dickeren AK (Grad III) besser auf Kryochirurgie an (80,2%) als auf CO₂-Laser (59,8%). Patientenbezogen zeigte ein größerer Anteil der mit Kryochirurgie behandelten Patienten ein komplettes Ansprechen (71,6% vs. 65,3% bei CO₂-Laser), allerdings bleibt unklar, ob sich die Fallzahlkalkulation nach Personen oder Läsionen richtete. Auch nach einem Beobachtungszeitraum von 12 Monaten war diese Überlegenheit ersichtlich (53% vs. 14% bei CO₂-Laser). Das globale kosmetische Ergebnis wurde von verblindeten Untersuchenden und Patienten für beide Interventionen ähnlich auf einer

vierstufigen Skala (schlecht, moderat, gut, exzellent) bewertet und war in 50,7% bzw. 48,4% (Untersuchende) und in 58,9% bzw. 50,0% (Patient) exzellent (jeweils Kryochirurgie vs. CO₂-Laser). Subjektiv war die Patientenzufriedenheit auf einer dreistufigen Skala für Kryochirurgie signifikant höher. Häufige lokale Nebenwirkungen waren Erythem, Ödem, Hämorrhagie, Blasenbildung, Erosion, Krustenbildung (Kryochirurgie) sowie Erosionen und Krustenbildung (CO₂-Laser).

Bewertung: In dieser Studie war die CO₂-Laserablation der Kryochirurgie bezüglich der Effektivitätsendpunkte läsionsbezogene Abheilungsrate, komplettes und Teilansprechen unterlegen. Der Unterschied der Effekte war jedoch eher gering und nicht durchgehend signifikant. Ebenso war das durch die Untersuchenden beurteilte kosmetische Ergebnis beider Interventionen nicht signifikant unterschiedlich. Nur die Patientenzufriedenheit war für Kryochirurgie signifikant und deutlich höher. Allerdings war das Studiendesign offen, was gerade die Einschätzbarkeit subjektiver Endpunkte beeinträchtigt. Daher wurde die Studie auf Evidenzlevel 3 herabgestuft.

Kryochirurgie vs. 5-Fluorouracil 5% Creme

Population und Studiendesign: Krawtchenko et al. führten eine unverblindete, dreiar-mige, randomisierte Studie durch. Es wurden 75 Personen mit mindestens 5 histologisch gesicherten AK in einem Areal von maximal 50 cm² auf dem Kopf, Hals oder Dekolleté eingeschlossen. Immunsupprimierte wurden ausgeschlossen [145].

Intervention: Die Patient*innen wurden interindividuell 1:1:1 randomisiert zu 5-FU 5% Creme zweimal täglich über 4 Wochen, Imiquimod 5% Creme dreimal wöchentlich für mindestens 8 h über 4 Wochen oder zu Kryochirurgie mit flüssigem Stickstoff im Sprayverfahren (20-40 Sekunden pro Läsion). Die Interventionen Kryochirurgie und Imiquimod konnten einmal nach 2 bzw. 4 Wochen wiederholt werden.

Ergebnisse: Eine komplette klinische Abheilung aller Läsionen wurde für 5-FU 5% in 96% (23/24 Patient*innen), für Kryochirurgie in 68% (17/25) und für Imiquimod 5% in 85% (22/26) beobachtet ($p=0,03$). Die histopathologisch bestätigten kompletten Abheilungsraten pro Patient betrugen dabei 67% (5-FU 5%), 32% (Kryochirurgie) bzw. 73% (Imiquimod 5%; $p=0,02$). 12 Monate nach Studienende zeigten immer noch 54% aller mit 5-FU 5% behandelten sowie 28% aller mit Kryochirurgie behandelten Patient*innen ein anhaltendes Ansprechen der Läsionen. Das gesamte Behandlungsfeld war nach dieser Zeit noch in 33% (5-FU 5%) und 4% (Kryochirurgie) aller Studienteilnehmenden unauffällig. Das kosmetische Ergebnis nach 12 Monaten war für beide Interventionen ähnlich schlecht und wurde in nur 4% der Fälle als exzellent beurteilt. Es wurden keine schwerwiegenden Nebenwirkungen beobachtet. Ein normales Hautbild nach Therapie wurde im 5-FU 0,5%-Arm häufiger beobachtet als unter Kryochirurgie (58% versus 16%). Andere unerwünschte Nebenwirkungen waren ähnlich verteilt, obwohl genauere Zahlen nicht berichtet wurden.

Bewertung: In dieser Studie wurden Effektivitätsvorteile von 5-FU 5% Creme bezüglich der Endpunkte komplette klinische und histologische Abheilung aller Läsionen demonstriert, der Unterschied des Behandlungseffekts erscheint dabei klinisch relevant (96% vs. 68% und 67% vs. 32%). Da Kryochirurgie eine primär läsionsgerichtete und 5-FU 5% eine primär feldgerichtete Therapie ist, sind beide Modalitäten bezüglich der Feldeffektivität nur bedingt miteinander vergleichbar. Dennoch unterstreichen die Ergebnisse, dass Kryochirurgie bei Vorliegen von multiplen Läsionen oder Feldkanzerisierung vermutlich feldgerichteten Verfahren unterlegen ist. Dies wird auch in der Beurteilung der Langzeitergebnisse nach 12 Monaten deutlich. Allerdings sind durch das

offene Studiendesign Verzerrungen möglich. Daher wurde die Studie auf das Evidenzlevel 3 herabgestuft.

Kryochirurgie vs. Imiquimod 5% Creme

Zwei Studien untersuchten Kryochirurgie gegenüber Imiquimod 5% Creme [144] [145]. In einer randomisierten, prospektiven, kontrollierten Studie aus Australien wurde bei 10 und mehr AK an Gesicht und Kopfhaut eine kryochirurgische Behandlung bei 36 Patienten gegenüber einer Imiquimod-Therapie bei 35 Patient*innen verglichen [144]. Beurteilt wurde das Ansprechen 12 Monate nach Therapiebeginn in Form der läsionsbezogenen kompletten Abheilungsrate und des patientenbezogenen kompletten bzw. teilweise Ansprechens. Das vollständige patientenbezogene Ansprechen für die wiederholte Kryochirurgie über bis zu 4 Zyklen im Abstand von 3 Monaten lag mit 85% deutlich höher als mit 66,9% bei 2 Zyklen Imiquimod 5% Creme für eine dreimalige Selbstbehandlung pro Woche über 3-4 Wochen. Die Nebenwirkungsrate war mit Blasenbildung, Rötung, Schuppung, Krustenbildung und Hypopigmentierung bei 54,8% der Patient*innen für die Kryochirurgie deutlich höher als bei 24% nach Imiquimod. Therapieabbruch erfolgte in der Kryochirurgie-Gruppe in 13,9% und in der Imiquimod-Gruppe in 28,6%, obwohl dies im Widerspruch zu den beobachteten Nebenwirkungen steht. Hinweise zur Therapieadhärenz der beiden Gruppen wurden nicht genannt. Die Autoren konstatieren, dass beide Therapieverfahren hohe Ansprechraten zeigen, wobei die Behandlung mit Imiquimod ein günstigeres Nebenwirkungsprofil und bessere ästhetische Ergebnisse zeigte [144].

Eine weitere Studie verglich Kryochirurgie mit Imiquimod 5% Creme und 5-FU 5% Creme [145]. Hierbei zeigte die Kryochirurgie geringere Ansprechraten als beide topischen Therapien und war bezüglich einer kompletten Abheilung des gesamten Behandlungsfeldes nach 12 Monaten unterlegen. Die Studie berichtete komplette klinische Abheilungsraten von 68% für Kryochirurgie, 96% für 5-FU und 85% für Imiquimod. Im Gegensatz dazu zeigte die histologische Untersuchung komplette Abheilungsraten von nur 32%, 67% bzw. 73%. Die langfristige, komplette Abheilung nach 12 Monaten des gesamten Behandlungsfeldes wurde mit 4%, 33% bzw. 73% berichtet, welches die langfristige Wirksamkeit einer Feldtherapie (hier: 5-FU und Imiquimod) gegenüber einer läsionsgerichteten Therapie (hier: Kryochirurgie) verdeutlicht [145].

Kryochirurgie vs. MAL-Rotlicht-PDT

Zwei Studien verglichen Kryochirurgie mit MAL-PDT in konventioneller Durchführung [149] [146]. Morton et al. führten eine offene, intraindividuelle Studie in 119 Patient*innen mit insgesamt 1501 nicht-hyperkeratotischen Läsionen im Gesicht oder auf der unbehaarten Kopfhaut durch (mindestens 3 pro Patient) [146]. Kaufmann et al. verglichen beide Interventionen ebenfalls intraindividuell in 121 Patient*innen mit insgesamt 1343 nicht-hyperkeratotischen Läsionen (mindestens 4 pro Patient*in). Im Unterschied wurden hierbei jedoch nur extrafaziale Läsionen auf Extremitäten, Hals oder Stamm behandelt [149]. In beiden Studien wurde ein Behandlungsfeld mit MAL-Creme (160 mg/g) behandelt und anschließend 3 h mit einem okklusiven Verband inkubiert. Die Beleuchtung erfolgte mit einer Schmalspektrum-Rotlichtquelle bei einer Wellenlänge von 630 nm und einer Dosis von 37 J/cm². Das andere Behandlungsfeld wurde mit Kryochirurgie mit flüssigem Stickstoff bei zweifachem Gefrier-Tau-Zyklus therapiert. Bei unzureichendem Therapieerfolg wurde die Behandlung nach 12 Wochen wiederholt.

Nach 12 Wochen war die mittlere Läsionsreduktion für MAL-PDT etwas besser als für Kryochirurgie (86,9% vs. 76,2%; p<0,001). Jedoch lagen beide Interventionen nach 24 Wochen für diesen Endpunkt relativ ähnlich (89,1% vs. 86,1%; p=0,20). Auch läsionsbezogen waren nach 24 Wochen in beiden Therapiearmen ein hoher Anteil an AK komplett abgeheilt, nämlich 85,8% für MAL-PDT und 82,5% für Kryochirurgie. Allerdings zeigten

sich bezüglich des globalen kosmetischen Ergebnisses Vorteile für MAL-PDT auf einer vierstufigen Skala (schlecht, moderat, gut, exzellent), wobei hier nach 24 Wochen das Resultat in 77,2% durch die Untersuchenden als exzellent eingestuft wurde. Im Vergleich war das bei nur 49,7% der mit Kryochirurgie behandelten Patient*innen der Fall. Daher wurde MAL-PDT als Therapie auch präferiert. Bezüglich der Verträglichkeit ergaben sich eher geringe Unterschiede, wobei auch hier leichte Vorteile der MAL-PDT beobachtet wurden. Dennoch wurden beide Therapien gut vertragen und Nebenwirkungen waren mild bis moderat [146].

Kaufmann et al. berichten über ähnlich hohe mittlere Läsionsreduktionsraten nach 24 Wochen, die für MAL-PDT bei 78% und für Kryochirurgie bei 88% lagen. Letztere Therapie war hierbei bezüglich dieses Effektivitätspunkts sogar signifikant überlegen ($p=0,002$). Allerdings wurde das kosmetische Ergebnis sowohl durch den Behandelnden bzw. Untersuchenden als auch durch die Patient*innen deutlich schlechter bewertet. Ebenso würden 59% der Patient*innen in Zukunft eine Therapie mit MAL-PDT bevorzugen, jedoch nur 25% Kryochirurgie. Beide Interventionen wurden ohne schwerwiegende therapievermittelte Nebenwirkungen gut vertragen [149].

Zusammenfassend zeigten beide intraindividuellen Studien ähnlich hohe Effektivitätswerte für Kryochirurgie von über 80% Läsionsreduktion. Demgegenüber stehen schlechtere kosmetische Ergebnisse als bei MAL-PDT, welche hierfür bei beiden Studien signifikant besser bewertet wurden. Dennoch ergibt sich durch das offene Studiendesign bei der globalen Einschätzung des kosmetischen Ergebnisses ein Verzerrungsrisiko. Zudem wurden in der Studie von Morton et al. 2006 Streuungsmaße wie Standardabweichungen nicht durchgehend berichtet, weswegen diese Studie auf Evidenzlevel 3 herabgestuft wurde. Weitere Studien wurden wegen Unklarheiten bezüglich der Effektivitätspunkte beim Vergleich dieser beiden Interventionen nicht berücksichtigt [152] [151].

5.5.2. Chirurgische Verfahren

5.4	Konsensbasierte Empfehlung	modifiziert 2022
EK	Eine operative Entfernung (z.B. mittels Kürettage, flacher Abtragung oder Komplettektomie) sollte bei einzelnen aktinischen Keratosen angeboten werden.	
	Starker Konsens (100%)	

Die operative Entfernung von AK ist eine in der klinischen Praxis häufig durchgeführte Therapieoption, für die allerdings keine Evidenz aus RCT vorliegt. In unserer Literaturrecherche wurden keine randomisierten, adäquat kontrollierten Studien identifiziert, die chirurgische Verfahren untersuchten, sodass eine interventionsbezogene Darstellung nicht möglich ist. Auch in anderen systematischen Übersichtsarbeiten bzw. Metaanalysen mit unterschiedlichen Suchstrategien und untersuchten Datenbanken wurden keine RCT zu chirurgischen Verfahren identifiziert [130] [131]. Demgegenüber stehen der langjährige Einsatz und die breite klinische Erfahrung mit der operativen Entfernung einzelner, klinisch gut abgrenzbarer Läsionen. Hierbei eignen sich verschiedene Verfahren wie Kürettage, flache Abtragung („Shave-Exzision“) oder Komplettektomie, deren Einsatz vom klinischen Kontext abhängig ist und die als gleichwertig anzusehen sind. Der große Vorteil von chirurgischen Verfahren ist eine nachfolgend mögliche histologische Untersuchung, insbesondere zum Ausschluss eines invasiven PEK bei einem unklaren klinischen Bild.

Einige Fallserien berichteten über geringere Rezidivraten bei Kombination mit Elektrokauterisation. Erfahrungsgemäß sind die Nebenwirkungsraten bei oberflächlicher Abtragung gering und die Abheilungsraten hoch. In welcher Technik eine operative Entfernung erfolgen sollte, hängt von der anatomischen Lokalisation, dem klinischen Bild und der individuellen Expertise des Behandelnden ab. Gerade bei hyperkeratotischen Läsionen, die oft in RCT ausgeschlossen werden, ist eine mechanische Abtragung mit Kürette oder flacher Abtragung sinnvoll. Allerdings ist bei zu oberflächlicher Entfernung eine histologische Untersuchung nur eingeschränkt möglich. Daher ist bei Hochrisikopatienten oder Risikoläsionen mit möglicherweise invasivem Wachstum eine Komplettektomie zu erwägen. Nachteile von chirurgischen Verfahren sind die Notwendigkeit einer lokalen Betäubung und allgemeine Operationsrisiken wie Blutung, Narbenbildung und Wundheilungsstörungen.

5.5.3. Chemoexfoliation

5.5	Evidenzbasierte Empfehlung	modifiziert 2022
Empfehlungsgrad 0	Chemoexfoliation durch Peelings kann für einzelne oder multiple aktinische Keratosen sowie bei Feldkanzerisierung angeboten werden.	
Level of Evidence 3	[142]; [153]	
	Starker Konsens (100%)	

Das Prinzip von chemischen Peelings in der Behandlung von AK beruht auf einer unspezifischen Ablation von Hautschichten bis zu einer bestimmten Tiefe. Es wurde eine Einzelstudie sowie eine systematische Übersichtsarbeit bzw. Meta-Analyse zu chemischen Peelings identifiziert [153] [142]

Steeb et al. evaluierten chemische Peelings in einer systematischen Übersichtsarbeit und Meta-Analyse [142]. Es wurden 4 RCT, 2 nicht-randomisierte Studien und 2 einarmige Studien mit insgesamt 170 Patient*innen identifiziert. Die angewandten Protokolle waren dabei sehr heterogen, was eine Vergleichbarkeit erschwerte. Darüber hinaus wurden methodische Mängel v.a. in der Verblindung und dem selektiven Berichten von Ergebnissen beschrieben. In zwei Studien wurde TCA 35% mit Jessner's Lösung gegenüber 5-Fluorouracil 5% Creme verglichen. Das Peeling war dabei bzgl. des Endpunkts komplette patientenbezogene Abheilungsrate signifikant unterlegen (RR 0,36; 95% KI 0,14-0,90; p=0,03) [142] [154]. Weitere zwei Studien verglichen TCA 35% bzw. TCA 50% gegenüber PDT in konventioneller Durchführung. Ebenso war das Peeling hier der PDT bzgl. der beiden Endpunkte läsionsbezogene Abheilungsrate (RR 0,75; 95% KI 0,69-0,82; p<0,0001) und mittlere Läsionsreduktion pro Patient*in (mittlere Differenz -20,48; 95% KI -31,55 bis -9,41; p=0,0003) unterlegen [155] [153]. Demgegenüber steht eine geringere Schmerzhaftigkeit der Behandlung mit TCA vs. PDT auf einer visuellen Analogskala von 1-10 (mittlere Differenz -1,71, 95% KI -3,02 bis -0,41; p=0,010). In den einarmigen Studien wurden zum Teil hohe Abheilungsraten mit einer Kombination aus 5-Fluorouracil 5% Creme und Glykolsäure (92%) oder Phenol (90,6%) berichtet, allerdings gab es hier keine Kontrollarme [142].

Insgesamt waren die chemischen Peelings bzgl. der Effektivitätseindpunkte gegenüber den topisch-medikamentösen Verfahren unterlegen. Peelings mit mittlerer oder tiefer Ablation scheinen dennoch hohe Abheilungsraten zu haben. Allerdings sind die

Protokolle in den eingeschlossenen Studien heterogen und methodische Mängel wurden identifiziert.

Tabelle 15: Übersicht der eingeschlossenen Einzelstudien zu Chemoexfoliation.

Studie	Interventionen	Einzelne AK	Multiple AK	Feldkanzerisierung	Immunsuppression
Holzer 2016 [153]	Peeling mit Trichloressigsäure vs. 20% ALA-cPDT	(X)	X	X	

Trichloressigsäure vs. MAL-Rotlicht-PDT

Holzer et al. evaluierten Trichloressigsäure (Trichloroacetic acid, TCA) intra-individuell gegenüber konventioneller ALA-PDT [153]. Insgesamt wurden 28 Patient*innen mit mindestens 5 Läsionen bzw. Feldkanzerisierung in zwei vergleichbaren Arealen der unbehaarten Kopfhaut oder des Gesichts eingeschlossen. Die Randomisierung erfolgte 1:1 zu einem Peeling mit 35% TCA oder 20% ALA-PDT in konventioneller Durchführung. Auf einzelne Läsionen bezogen kam es zu einer Reduktion von 31,9% (TCA) gegenüber 58,0% (ALA-PDT). Die Anzahl an Patient*innen, die eine komplette oder nahezu komplette Abheilung aller Läsionen nach verblindeter Beurteilung zeigten, lag bei 54,5% (12/22 Patient*innen mit ALA-PDT) gegenüber nur 11,8% (2/17 mit TCA). Obwohl sich bezüglich des kosmetischen Ergebnisses kein signifikanter Unterschied zwischen den beiden Gruppen zeigte, schnitt die ALA-PDT-Gruppe diesbezüglich tendenziell besser ab. Therapiebedingte Schmerzen waren dagegen bei ALA-PDT häufiger und stärker gemessen an einer visuellen Analogskala von 1-10 (7,5 gegenüber 5,1). Narbenbildung wurde in 6 mit TCA behandelten Patient*innen beobachtet (21,4%).

5.5.4. Dermabrasio

Der Effekt der Dermabrasio beruht auf einer mechanischen Abtragung der obersten Hautschichten bis zur dermoepidermalen Junctionszone mit fräsenartigen Instrumenten. Es handelt sich hierbei um ein eher älteres Verfahren, das zur feldgerichteten Therapie von AK eingesetzt wurde. Es wurden keine RCT zu mechanischer Dermabrasio identifiziert. Es existieren retrospektive Beobachtungsstudien und Fallserien über Dermabrasio in der Therapie von AK, die allerdings nicht systematisch untersucht wurden, sodass hier keine konsens- oder evidenzbasierte Empfehlung ausgesprochen werden kann.

Die technische Durchführung der Dermabrasio ist wenig standardisiert und die Wirksamkeit und Sicherheit hängen stark von der individuellen Expertise des Behandelnden ab. Bei korrekter Durchführung wurde über hohe und anhaltende komplette Ansprechraten von 83-96% nach 2 Jahren berichtet [156]. Da das Verfahren schmerzhaft ist, ist meistens eine lokale Betäubung und bei großen Behandlungsflächen mitunter eine Analgosedierung notwendig. Dies reduziert die Praktikabilität sowohl für den Arzt als auch die Patient*innen deutlich. Außerdem kann es bei zu tiefer Abtragung zu ausgeprägten Wundheilungsstörungen und Narbenbildung kommen. Daher sollte das Nutzen-Risiko-Verhältnis der Dermabrasio, gerade vor dem Hintergrund von in RCT nachgewiesenermaßen effektiven Behandlungsalternativen, sorgfältig abgewogen werden.

5.5.5. Kaliumhydroxid

5.6	Evidenzbasierte Empfehlung	neu 2022
Empfehlungsgrad 0	Kaliumhydroxid 5% Lösung kann für einzelne oder multiple aktinische Keratosen angeboten werden.	
Level of Evidence 3	[157]	
	Starker Konsens (100%)	

Kaliumhydroxid (KOH) ist ein chemisch-destruktives Lokaltherapeutikum, das in der Behandlung von Viruswarzen wie Mollusca contagiosa Verwendung findet. Zudem werden KOH keratolytische Eigenschaften zugeschrieben. Für die Behandlung von AK steht ein apothekenpflichtiges Medizinprodukt in Form einer 5%-igen Lösung zu Verfügung, welches läsionsgerichtet auf maximal 10 Läsionen (Grad I-II nach Olsen) mit einem maximalen Durchmesser von 2 cm aufgetragen wird. Die Läsionen sollten dabei gut abgrenzbar und isoliert sein. Als Medizinprodukt nimmt Kaliumhydroxid 5% Lösung eine Zwischenstellung zwischen den rezeptpflichtigen topisch-medikamentösen Verfahren und den physikalisch bzw. chemisch wirksamen destruktiven Lokalverfahren ein. Die Evidenzgrundlage für Kaliumhydroxid 5% Lösung ist dabei begrenzt. In der Literaturrecherche wurde eine Einzelstudie identifiziert, welche Kaliumhydroxid 5% Lösung vs. 5-Fluorouracil 5% Creme verglich [\[157\]](#). Weiterhin existieren Daten aus einer einarmigen, prospektiven, multizentrischen Medizinprodukt-Studie, die wegen des Studiendesigns ausgeschlossen wurde (TAKKOH-Studie, „Treatment of AK with KOH“) [\[158\]](#). In diese Studie wurden 73 Patient*innen mit 1-10 Läsionen (Grad I-II nach Olsen) eingeschlossen. Kaliumhydroxid 5% Lösung wurde 1x/d läsionsgerichtet über 14 d aufgetragen, gefolgt von einer 14-tägigen Therapiepause (1 Zyklus = 28 d). Insgesamt waren bis zu 3 Zyklen erlaubt. Nach bis zu 3 Behandlungszyklen lag die patientenbezogene komplette Abheilungsrate bei 54,9%, die partielle Abheilungsrate bei 64,8%. Läsionsbezogen lag die Abheilungsrate 69,9%. Insgesamt traten bei 46,6% (37/73 behandelten Patient*innen) unerwünschte Ereignisse auf. Dabei handelte es sich ausschließlich um unerwünschte Lokalreaktionen wie Schmerz (27%), Erythem (6,8%), Blutung (5,5%), Pruritus (4,1%), Krustenbildung (4,1%) und Desquamation (1,4%). Diese Ereignisse waren in 93% von milder Intensität. Die Verträglichkeit wurde von 90,5% der Prüfarzt*innen und von 93,2% der Patient*innen als „sehr gut“ oder „gut“ bewertet, was für eine gute Verträglichkeit spricht [\[158\]](#).

Tabelle 16: Einzelstudien zu Kaliumhydroxid.

Studie	Intervention	Einzelne AK	Multiple AK	Feldkanzerisierung	Immun-suppression
Salehi Farid 2020 [157]	Kaliumhydroxid 5% Lösung vs. 5-Fluorouracil 5% Creme	X	X		

Kaliumhydroxid 5% Lösung vs. 5-Fluorouracil 5% Creme

Population und Studiendesign: Eine iranische Studie verglich KOH 5% Lösung gegenüber 5-Fluorouracil 5% Creme intraindividuell in 18 Patient*innen. Hiervon wurden jedoch nur 13 (KOH) bzw. 10 (5-FU) über einen Zeitraum von 3 Monaten nachbeobachtet. Die Patient*innen hatten mindestens 2 Läsionen auf jeder Seite auf dem Kapillitium bzw. Gesicht (d.h. mind. 4 Läsionen pro Patient*in). Insgesamt wurden 118 behandelt, 68 davon mit KOH 5% Lösung und 50 mit 5-Fluorouracil 5% Creme [157].

Intervention: Die Patient*innen wurden intraindividuell 1:1 zu KOH 5% in wässriger Lösung oder 5-Fluorouracil 5% Creme randomisiert. Die Applikation erfolgte in beiden Fällen 1x täglich abends über 4 Wochen. KOH 5% wurde läsionsgerichtet, 5-FU feldgerichtet aufgetragen.

Ergebnisse: Nach 1 Monat betrug die läsionsbezogene Abheilungsrate 81% für KOH 5% und 58% für 5-Fluorouracil ($p=0,04$). Nach 3 Monaten lag diese Rate bei 83% für KOH 5% (38/46 Läsionen) bzw. bei 70% für 5-Fluorouracil (26/37 Läsionen; $p=0,2$). In der mit KOH-behandelten Seite wurden häufiger Erosion (30,9% vs. 8%; $p<0,001$) und Ulzeration (98,5% vs. 8%; $p<0,001$) beobachtet. Hingegen waren in der mit 5-FU-behandelten Seite Erythem (48% vs. 19%; $p<0,001$), Schuppenbildung (58% vs. 5,9%; $p<0,001$) und Schwellung (20% vs. 0%; $p<0,001$). Krustenbildung wurden bei beiden Interventionen ähnlich häufig beobachtet (23,5% vs. 18%; $p=0,556$).

Bewertung: In dieser Studie war ein leichter Effektivitätsvorteil für KOH 5% nach 1 Monat zu beobachten, der jedoch nach 3 Monaten nicht mehr konsistent war. Das Spektrum der Nebenwirkung unterschied sich je nach dem Wirkmechanismus (KOH: Ulzeration, Erosion; 5-FU: Erythem, Schuppenbildung, Schwellung), so dass keine pauschale Aussage darüber möglich ist, welche Intervention hier besser verträglich war. KOH 5% ist hierbei ein läsionsgerichteter Ansatz, wohingegen 5-FU eine feldgerichtete Therapie ist. In dieser Population mit mind. 2 AK pro Behandlungsfeld zeigte KOH 5% gute läsionsbezogene Abheilungsraten von 83%. Allerdings sind diese Effektivitätswerte vermutlich begrenzt auf Patient*innen mit wenigen und einzelnen Läsionen, die daher prognostisch ohnehin günstiger sind. Die Aussagekraft der Studie wird begrenzt durch eine hohe Rate an ausgeschiedenen bzw. nicht protokollgemäß behandelten Patient*innen („Attrition bias“), eine niedrige Fallzahl sowie das Fehlen weiblicher Studienteilnehmerinnen. Das Evidenzniveau wurde daher auf 3 herabgestuft. Auch die Applikation 1x/d über kontinuierlich über 4 Wochen entspricht nicht der aktuell in Deutschland empfohlenen Applikation (1x/d über 14 d gefolgt von 14 d therapiefreiem Intervall, max. 3 Zyklen), so dass auch die Übertragbarkeit eingeschränkt ist.

Insgesamt ist die Behandlung von AK mit KOH 5% Lösung sinnvoll bei Patient*innen ohne signifikante Risikofaktoren für einen ungünstigen Krankheitsverlauf und mit einzelnen, kleinen und gut isolierten Läsionen ohne Zeichen für Feldkanzerisierung. Durch

ein günstiges Nutzen-Risiko-Verhältnis und den Status als apothekenpflichtiges Medizinprodukt eignet sich KOH 5% in dieser Population nach entsprechender Aufklärung und Instruktion auch gut zur selbstgesteuerten Bedarfstherapie („Stand-by“-Therapie).

5.5.6. Lasertherapie

5.5.6.1. Ablative Laserverfahren

5.7	Evidenzbasierte Empfehlung	modifiziert 2022
Empfehlungsgrad 0	Ablative Laserverfahren können für einzelne oder multiple aktinische Keratosen sowie bei Feldkanzerisierung angeboten werden.	
Level of Evidence 2	[130]; [148]; [159]	
	Konsens (100%)	

Die Laserablation ist für die Behandlung superfizieller AK mit niedrigem Risiko als weniger invasive Alternative zum chirurgischen Vorgehen von Bedeutung. Eine präzise, schnelle und streng lokalisierte Gewebevaporisation kann beispielsweise mit dem ablativen Erbium:YAG- und CO₂-Laser erreicht werden [163]. Wie bei topisch-medikamentösen und bei ablativ-destruktiven Verfahren mit Ausnahme von chirurgischen Interventionen erfolgt allerdings keine histopathologische Sicherung. Allerdings bieten zunehmend nicht-invasive bildgebende Verfahren wie die konfokale Reflexionsmikroskopie (RCM) mit ihrer optischen Darstellung die Möglichkeit, auf zellulärer Ebene eine der Histopathologie ähnliche Kontrolle direkt am Patient zu erreichen und dadurch die Effizienz und Sicherheit des Abtragungsvorganges zu verbessern (siehe Kapitel 4.6) [164].

Trotz dieser technischen Neuerungen und Entwicklungen bleiben Daten zu Laserverfahren aus RCT, auf deren Basis evidenzbasierte Empfehlungen ausgesprochen werden können, begrenzt. Die systematische Literaturrecherche ergab 2 Einzelstudien, die die Behandlung mit Erbium:YAG-Laser mit 5-FU 5% Creme bzw. CO₂-Laser mit Kryochirurgie in immunkompetenten Patienten verglichen haben [159] [148]. In einer systematischen Übersichtsarbeit mit Metaanalyse von Gupta et al. 2012 [130] wurden bezüglich ablativer Laserverfahren ebenso die Studie von Ostertag et al. 2006 [159] sowie eine weitere Arbeit von Hantash et al. 2006 analysiert [165]. Es wurden keine RCT zur Lasertherapie in immunsupprimierten Patienten identifiziert (für eine interventionsspezifische Darstellung und Bewertung der Einzelstudien siehe unten).

Einige Arbeiten untersuchten die Wirksamkeit einer Kombination aus läsionsgerichteter Lasertherapie mit feldgerichteten Verfahren [143]. Hierbei steigerte vor allem eine Vorbehandlung mit ablativem fraktionalem Laser (AFXL) die Aufnahme von topisch eingebrachten Therapeutika und die läsionsspezifischen Abheilungsraten. Dieses Konzept der unterstützten Medikamenteneinschleusung („laser-assisted drug delivery“) ermöglicht eine effiziente Behandlung vieler dermatologischer Erkrankungen einschließlich der Behandlung von AK. Unter anderem liegen Publikationen für die fraktionale Laserablation vor Applikation von 5-FU 5% Creme [166], Ingenolmebutat-Gel [167] oder MAL-PDT in konventioneller Durchführung bei Läsionen Grad II-III in immunkompetenten Patienten vor [161] [162]. Auch bei immunsupprimierten Organtransplantierten wurde die Kombination aus AFXL mit MAL-PDT untersucht, wobei die Kombination aus AFXL

und PDT gegenüber nur AFXL signifikant bezüglich des kompletten Ansprechens überlegen war (73% versus 31%; $p=0,002$) [160].

Tabelle 17: Übersicht der eingeschlossenen Einzelstudien zur ablativen Lasertherapie.

Studie	Interventionen	Einzelne AK	Multiple AK	Feldkanze- risierung	Immunsup- pression
Ostertag 2006 [159]	Laser-Resurfacing vs. 5-FU 5% Creme		X	X	
Zane 2014 [148]	Ablation mit CO ₂ -La- ser vs. Kryochirurgie	X			

Laser-Resurfacing vs. 5-FU 5% Creme

Population und Studiendesign: Ostertag et al. untersuchten in einer randomisierten, doppel-blind Studie die Langzeitwirkung von und die Rezidivraten unter 5-FU 5% Creme im Vergleich zu ablativer Lasertherapie in 55 Patienten [159].

Intervention: Die Randomisierung erfolgte interindividuell 1:1 zu 5-FU 5% Creme zweimal täglich über 4 Wochen bzw. bei geringerer Wirksamkeit über maximal 7 Wochen und oder zu einer ablativen Laserbehandlung mit dem Derma-K Laser (Lumenis®) im Erbium:YAG bzw. CO₂-Modus.

Ergebnisse: Nach 3 Monaten betrug die mittlere Läsionsreduktion pro Patient 13,2 für 5-FU 5% und 13,8 für die Laserbehandlung. Nach 6 Monaten lag diese Zahl bei 12,5 und 13,9 sowie nach 12 Monaten bei 12,4 und 14,2 (5-FU 5% gegenüber Laser). Die Unterschiede der absoluten Läsionsreduktionen waren nicht signifikant. Die mittlere prozentuale Reduktion war nach 12 Monaten 91,1% für Lasertherapie und 76,6% für 5-FU 5%. Dieser Unterschied war signifikant ($p=0,048$). Ebenso waren die Rezidivraten nach 3, 6 und 12 Monaten für die topische Behandlung mit 5-FU 5% durchgehend höher als für die ablative Lasertherapie. Eine Verbesserung im Hinblick auf UV-induzierte Hautalterung der behandelten Areale wurde ebenso häufiger nach Laserbehandlung beobachtet. Dieser Endpunkt wurde gemessen in einer Skala von 0-9, die sich aus den Einzelkomponenten Falten, Hautfarbe bzw. Pigmentierung und Keratosen zusammensetzte. Nach 12 Monaten besserte sich der Punktwert in dieser Skala signifikant häufiger bei Laser (74%) gegenüber 5-FU 5% (43%). Die Nebenwirkungen beider Interventionen umfassten Erythem, Ödem, Infektionen, Krustenbildung, Schmerz, Hautirritation und Juckreiz. Sie wurden tendenziell nach Laserbehandlung häufiger beobachtet. Hier traten vor allem Ödeme und Infektionen kurz nach Behandlung sowie Erythem und Hypopigmentierung im längerfristigen Verlauf öfter auf.

Bewertung: Die Effektivität der Interventionen war bezüglich der absoluten Läsionsreduktion nicht signifikant unterschiedlich, lediglich die prozentuale Reduktion wurde für die Lasertherapie als überlegen berichtet. Allerdings erscheint die Stärke des Effekts eher gering. Bezüglich der Langzeitwirkung war die Lasertherapie signifikant überlegen, allerdings auf Kosten von langfristigen Nebenwirkungen. Daher sind weitere Studien nötig, um das Nutzen-Risiko-Verhältnis dieser beiden Interventionen zu untersuchen.

CO₂-Laser vs. Kryochirurgie

Eine Studie wurde identifiziert [148]. Für den Vergleich dieser Interventionen [Kapitel 6.5.1](#).

Population und Design: Zane et al. untersuchten 200 Patient*innen mit maximal 4 Läsionen im Gesicht und auf der unbehaarten Kopfhaut ohne Zeichen von lichtinduzierten Hautschäden oder Feldkanzerisierung. Insgesamt wurden 543 AK aller klinischer Grade (I-III nach Olsen) eingeschlossen.

Intervention: Die Randomisierung erfolgte interindividuell 1:1 zu entweder Kryochirurgie mit flüssigem Stickstoff für 10-20 Sekunden oder einmaliger Behandlung mit einem ablativen CO₂-Laser.

Ergebnisse: Läsionsbezogen betrug die komplette Abheilungsrate nach 3 Monaten für Kryochirurgie 78,2% und für CO₂-Laser 72,4%. Bezüglich dieses Endpunkts sprach die Subgruppe der dickeren AK (Grad III nach Olsen) besser auf Kryochirurgie (80,2%) als auf CO₂-Laser (59,8%) an. Personenbezogen zeigte ein größerer Anteil der mit Kryochirurgie behandelten Patient*innen ein komplettes Ansprechen (71,6% vs. 65,3% bei CO₂-Laser), allerdings bleibt unklar, ob sich die Fallzahlkalkulation nach Personen oder Läsionen richtete. Auch nach einem Beobachtungszeitraum von 12 Monaten war diese Überlegenheit ersichtlich (53% vs. nur 14% bei CO₂-Laser). Das globale kosmetische Ergebnis wurde von verblindeten Untersuchern und Patienten für beide Interventionen ähnlich auf einer vierstufigen Skala (schlecht, moderat, gut, exzellent) bewertet und war in 50,7% bzw. 48,4% (Untersucher) und in 58,9% bzw. 50,0% (Patient) exzellent (jeweils Kryochirurgie versus CO₂-Laser). Subjektiv war die Patientenzufriedenheit auf einer dreistufigen Skala für Kryochirurgie signifikant höher. Häufige lokale Nebenwirkungen waren Erythem, Ödem, Hämorrhagie, Blasenbildung, Erosion, Krustenbildung (Kryochirurgie) sowie Erosionen und Krustenbildung (CO₂-Laser).

Bewertung: In dieser Studie war die CO₂-Laserablation der Kryochirurgie bezüglich der Effektivitätseindpunkte läsionsbezogene Abheilungsrate, komplettes und Teilansprechen unterlegen. Der Unterschied der Effekte war jedoch eher gering und nicht durchgehend signifikant. Ebenso war das durch die Untersucher beurteilte kosmetische Ergebnis beider Interventionen nicht signifikant unterschiedlich. Nur die Patientenzufriedenheit war für Kryochirurgie signifikant und deutlich höher. Allerdings war das Studiendesign offen, was gerade die Einschätzbarkeit subjektiver Endpunkte beeinträchtigt. Daher wurde die Studie auf Evidenzlevel 3 herabgestuft.

Interessanterweise war das komplette Ansprechen nach 12 Monaten für Kryochirurgie deutlich besser als für Lasertherapie. Diese Ergebnisse stehen im Gegensatz zur Studie von Ostertag 2006, in der Laser-Resurfacing vor allem bezüglich der Langzeitwirkung der topischen Therapie mit 5-FU 5% Creme überlegen war [159]. Die Ergebnisse lassen daher vermuten, dass die Ergebnisse des CO₂-Lasers von der Anzahl der Läsionen und der Größe der behandelten Fläche abhängig sind.

5.5.6.2. Nicht-ablative Laserverfahren

5.8	Konsensbasierte Empfehlung	modifiziert 2022
EK	Nicht-ablative Laserverfahren können für einzelne oder multiple aktinische Keratosen angeboten werden.	
	Starker Konsens (96,7%)	

Die Evidenz aus RCT zu nicht-ablativen Laserverfahren in Behandlung von AK ist begrenzt. In unserer Literaturrecherche wurden keine Arbeiten mit diesem Design identifiziert. Dennoch existieren retrospektive und nicht-randomisierte Studien zur Anwendung nicht-ablativer Laser wie dem Nd:YAG- sowie dem fraktionierten 1540 nm-Laser.

Lapidoth et al. behandelten 17 Patienten mit einem 1540 nm fraktionalen, nicht ablativen Laser mit 75 mJ Fluenz, 15 ms Pulsdauer und einer Spotgröße von 10 mm. Nach 3 Monaten fand eine verblindete Evaluation statt und zeigte eine Verbesserung der AK um 75% auf einer vierstufigen Skala [168]. Die Nutzung eines lang gepulsten Farbstofflasers mit 595 nm Wellenlänge als Lichtquelle für die Durchführung einer PDT zeigte bezüglich der läsionsspezifischen Abheilungsraten vergleichbare Resultate mit Klärungsraten von über 90% über eine Nachbeobachtungszeit von bis zu 8 Monaten. Für Läsionen auf den Extremitäten und dem Rumpf waren diese Werte niedriger [169]. Eine weitere retrospektive, unkontrollierte Studie untersuchte den Nd:YAG-Laser ($\lambda=1060$ nm) in der Behandlung von BZKs und anderen NMSC-Tumoren [170]. Da in dieser Arbeit nicht primär AK behandelt wurden, ist die Übertragbarkeit der Intervention derzeit noch unsicher und bedarf weiterer Evaluation in künftigen RCT.

5.6. Topische arzneimittelgestützte Verfahren

5.6.1. Diclofenac-Natrium

5.9	Evidenzbasierte Empfehlung	modifiziert 2022
Empfehlungsgrad B	Diclofenac-Natrium 3% Gel sollte für einzelne oder multiple aktinische Keratosen angeboten werden.	
Level of Evidence 1	[171]; [172]; [173]; [137]; [150]; [174]; [175]; [176]; [177]; [178]; [179]; [180]; [181]; [182]; [183]; [184]	
	Starker Konsens (100%)	

5.10	Evidenzbasierte Empfehlung	modifiziert 2022
Empfehlungsgrad B	Diclofenac-Natrium 3% Gel sollte bei Feldkanzerisierung angeboten werden.	
Level of Evidence 2	[175]; [177]; [179]; [182]	
	Starker Konsens (100%)	

Das nicht-steroidale Antirheumatikum Diclofenac ist in Form eines dreiprozentigen Gels zur topischen Behandlung von AK bei Erwachsenen seit 2011 zugelassen. Die antitumoralen Effekte beruhen hauptsächlich auf der Hemmung der Cyclooxygenase-2 (COX-2). Es ist verfügbar als Gel, das zweimal täglich morgens und abends über maximal 12 Wochen (90 Tage) aufgetragen werden sollte. Zu den häufigsten unerwünschten Wirkungen gehören lokale Hautreaktionen wie Kontaktdermatitis, Erythem, Ausschlag, Schmerzen oder Blasenbildung. Während der Behandlung ist auf eine Meidung von Sonnen- und UV-Strahlung zu achten. Eine verlängerte Behandlungsdauer über 6 Monate wurde in einer offenen, randomisierten Multicenterstudie in 418 Patienten mit milden bis moderaten AK untersucht [178]. Hierbei zeigte sich allerdings kein signifikanter Vorteil bezüglich des Anteils der Patienten mit einer kompletten Abheilung aller Läsionen bei einer verlängerten Anwendung (45% für 6 Monate gegenüber 40% für 3 Monate), so dass eine Behandlungsdauer von 60-90 Tagen empfohlen wird.

Die systematische Literaturrecherche ergab 13 randomisierte Einzelstudien, die Diclofenac-Natrium 3% Gel untersuchten. Zudem wurden 4 systematische Übersichtsarbeiten oder Metaanalysen identifiziert [150] [130] [137] [173]. Die Netzwerk-Metaanalyse von Vegter 2014 [137] ermittelte aus insgesamt 5 Studien mit einer gepoolten Gesamtpopulation von 413 Patienten ein komplettes Ansprechen von 24,7% (95% KI 12,4-37,0%), das im Vergleich zu anderen untersuchten Interventionen als eher gering einzustufen ist. Allerdings wurde hier nur dieser Effektivitätspunkt (komplettes patientenbezogenes Ansprechen) berücksichtigt. Die umfangreiche Metaanalyse von Gupta aus dem Jahr 2012 [130] favorisierte unter anderem die Behandlung mit Diclofenac-Natrium 3% Gel und berechnete anhand von 3 Studien mit einer gepoolten Population von 420 Patienten, dass mit Diclofenac-Natrium 3% Gel behandelte Teilnehmerinnen im

Vergleich zu Vehikel-Creme eine 2,5-fach höhere Wahrscheinlichkeit auf eine komplette Abheilung der Läsionen haben. Hinsichtlich der Nebenwirkungen wurde berichtet, dass die Nebenwirkungen in der Diclofenac-Gruppe im Vergleich zur Placebo-Gruppe jedoch deutlich überwiegen. Insbesondere die Rate an Patienten mit therapievermittelten Behandlungsabbrüchen war hier höher (RR 3,59; 95% KI 1,92-6,70). Die systematische Übersichtsarbeit von Askew 2009 [150] berichtete über eine komplette läsionsbezogene Abheilungsrate von 89% mit Diclofenac-Natrium 3% Gel. Eine weitere Netzwerk Meta-Analyse von Ezzedine 2021 berechnete für den Endpunkt komplette patientenbezogene Abheilungsrate für Diclofenac 3% Gel eine Odds-Ratio von 2,53 (95% KI 0,53-11,64) gegenüber Placebo. Für den Endpunkt patientenbezogenes Teilansprechen lag dieser Wert bei 7,74 (95% KI 0,44-129,20) [173]. Beide Werte sind im Vergleich anderer Intervention relativ niedrig, allerdings sind die KI für die meisten Berechnungen aus dieser Analyse sehr breit, was eine Einschätzung erschwert.

Die Mehrheit der Studien untersuchte Diclofenac-Natrium 3% Gel dabei in immunkompetenten Patient*innen mit einzelnen oder multiplen AK. Die Studienlage verdeutlicht hierbei, dass Evidenz für den Gebrauch bei einzelnen und multiplen AK vorliegt, und zwar vorwiegend bei milden bis moderaten Läsionen (Grad I-II nach Olsen). Gebauer et al. zeigten darüber hinaus die Wirksamkeit dieser Kombination auch in hyperkeratotischen Läsionen [175]. Mehrere Studien untersuchten Diclofenac-Natrium 3% Gel als feldgerichtete Therapie bei Patient*innen mit Anzeichen von Feldkanzerisierung. Darüber hinaus wurde eine weitere Studie bei organtransplantierten Patient*innen mit Immunsuppression identifiziert [181] (Kapitel 6.8).

Tabelle 18: Übersicht der Einzelstudien zu Diclofenac-Natrium 3% Gel.

Studie	Interventionen	Einzelne AK	Multiple AK	Feld-kanzerisierung	Immun-suppression
McEwan 1997 [177]	Diclofenac-Natrium 3% Gel vs. Vehikel	unklar	unklar	X	
Wolf 2001 [182]	Diclofenac-Natrium 3% Gel vs. Vehikel		X	X	
Rivers 2002 [179]	Diclofenac-Natrium 3% Gel 2x/d über 30 Tage vs. Diclofenac-Natrium 3% Gel 2x/d über 60 Tage vs. Vehikel 2x/d über 30 Tage vs. Vehikel 2x/d über 60 Tage		X	X	

Studie	Interventionen	Einzelne AK	Multiple AK	Feld-kan- zerisie- rung	Immun- supspres- sion
Gebauer 2003 [175]	Diclofenac-Natrium 3% Gel vs. Vehikel		X	X	
Akarsu 2011 [174]	Diclofenac-Natrium 3% Gel vs. Imiquimod 5% Creme vs. Placebo	X			
Ulrich 2010 [181]	Diclofenac-Natrium 3% Gel vs. Vehikel	X	X	unklar	X
Kose 2008 [176]	Diclofenac-Natrium 3% Gel vs. Imiquimod 5% Creme	X	unklar		
Stockfleth 2011 [184]	Diclofenac-Natrium 3% Gel vs. 5-FU 0,5% mit SA 10%- Lösung vs. Placebo	X	X		
Stockfleth 2012* [185]	Diclofenac-Natrium 3% Gel vs. 5-FU 0,5% mit SA 10%- Lösung vs. Placebo	X	X		
Segatto 2013 [180]	Diclofenac-Natrium 3% Gel vs. 5-FU 5% Creme	X	X		
Zane 2014 [183]	Diclofenac-Natrium 3% vs. MAL-cPDT	X	X		

Studie	Interventionen	Einzelne AK	Multiple AK	Feld-karzinisierung	Immunsuppression
Pflugfelder 2012 [178]	Diclofenac-Natrium 3% Gel für 3 Monate vs. Diclofenac-Natrium 3% Gel für 6 Monate		X	unklar	
Gollnick 2020 [171]	Diclofenac-Natrium 3% Gel vs. Imiquimod 5% Creme		X		
Stockfleth 2018 [172]	Diclofenac-Natrium 3% Gel vs. Ingenolmebutat 0,015% Gel	X	X		
* Folgestudie von Stockfleth 2011					

Diclofenac-Natrium 3% vs. Placebo (Immunkompetente)

Es wurden insgesamt sechs unabhängige Studien identifiziert, welche die Anwendung von Diclofenac-Natrium 3% Gel mit Vehikel hinsichtlich der Wirksamkeit verglichen haben. Von diesen sechs Studien untersuchte eine Studie die Wirksamkeit bei Organtransplantierten unter Immunsuppression [181], über die gesondert berichtet wird.

Population und Studiendesign: Die älteste Studie von McEwan aus dem Jahr 1997 verglich in einer Randomisierung von 1:1 die Wirksubstanz im Trägergel Hyaluronsäure mit Vehikel in einer monozentrischen, randomisierten, doppel-verblindeten Studie. Von den 130 eingeschlossenen Teilnehmenden waren 73 männlich und 57 weiblich; die Altersspanne lag zwischen 48 und 87 Jahren. Es wurden AK der Grade I und II nach Olsen eingeschlossen, die Ausdehnung der Behandlungsareale war individuell unterschiedlich [177]. Der Studie von Wolf 2011 lag ein multizentrisches, randomisiertes, doppel-blindes, Placebo-kontrolliertes Parallelgruppendesign zugrunde, bei welcher 58 Patient*innen in der aktiven und 59 Patient*innen in der Kontrollgruppe eingeschlossen wurden [182]. Eine weitere Studie von Rivers 2002 schloss 195 Patient*innen (73% männlich) mit mindestens 5 AK in eine randomisierte, doppel-blinde, Placebo-kontrollierte Multicenterstudie mit Parallelgruppendesign ein. Die Teilnehmenden wurden auf insgesamt 4 verschiedene Gruppen im Schema 1:1:1:1 randomisiert, welche sich hinsichtlich der Behandlungsdauer unterschieden [179]. Die multizentrische Studie von Gebauer 2003 wies ein randomisiertes, doppel-blindes, Placebo kontrolliertes Parallelgruppendesign auf und schloss 150 Patient*innen (89 Männer, 61 Frauen) mit einem Durchschnittsalter von 68 Jahren (Spanne 27-87 Jahre) ein. 73 der Teilnehmenden wurden in die aktive und 77 in die Placebogruppe randomisiert [175]. In einer weiteren Studie wurde an 61 Patient*innen die Wirkung von Diclofenac-Natrium 3% Gel mit der Wirkung von Imiquimod 5% Creme zweimal pro Woche und dem Auftragen reiner Grundlagengels (Vehikel) verglichen [174]. Daraus ergaben sich ebenfalls

Vergleichsdaten von Diclofenac-Natrium 3% Gel zu wirkstofffreier Grundlage, die aber unter dem Vergleich zu Imiquimod dargestellt werden.

Interventionen: In der Studie von McEwan wurde über 8-24 Wochen zweimal täglich Diclofenac-Natrium 3% Gel bzw. nur Vehikel auf unterschiedlich große Areale und dadurch in unterschiedlicher Menge aufgetragen. Zusätzlich dazu wurde tagsüber Sonnenschutzmittel appliziert. Bei der Studie von Wolf et al. applizierten die Patienten 0,5 g Diclofenac-Natrium 3% Gel zweimal täglich pro 5 cm² Fläche über 90 d. In der dritten Studie von Rivers lagen 4 Parallelgruppen mit unterschiedlichem Interventionsplan vor: Gruppe 1 erhielt 0,5 g 3% Diclofenac-Natrium Gel zweimal täglich über 30 d (n=49), Gruppe 2 erhielt dieselbe Therapie, allerdings über 60 d (n=48). Gruppe 3 erhielt ein Placebo für eine Dauer von 30 d und Gruppe 4 wiederum ein Placebo für 60 d (jeweils n=49). In der Studie von Gebauer trugen Patienten 0,25 g Gel als aktive Substanz bzw. als Vehikel auf eine definierte Fläche von 5 cm² zweimal täglich über 12 Wochen auf.

Für genauere Angaben zur Intervention der Studie von Akarsu 2011 siehe Kapitel 5.6.5.1.

Ergebnisse: McEwan et al. berichtete eine vollständige Abheilung bei 29% bzw. 17% der Teilnehmenden (Diclofenac versus Placebo; p=0,14) und eine teilweise Abheilung von mindestens 75% bei 38% bzw. 45% der Teilnehmenden (p=0,18). Nebenwirkungen lagen mit 29% in der Behandlungsgruppe höher als mit 5 % bei reiner Grundlage. Hierbei handelte es sich meist um Hautirritationen. Der Unterschied war statistisch signifikant [177].

In der Studie von Wolf et al. belegte ein komplettes patientenbezogenes Ansprechen (operationalisiert durch einen TLNS von 0) bei 50% der Interventionsgruppe gegenüber 20% in der Kontrollgruppe die Überlegenheit von Diclofenac-Natrium 3% Gel (p<0,001). Die Einschätzung der globalen Wirksamkeit mittels IGII als „komplett verbessert“ durch die Untersuchenden lag mit 47% vs. 19% höher als die Einschätzung desselben Endpunkts durch die Patient*innen mittels PGII mit 41% vs. 17% (jeweils Diclofenac versus Placebo). An Nebenwirkungen traten in 90% bzw. 81% der Fälle lokale Hautsymptome auf. Am häufigsten waren Pruritus (55% vs. 49%), Irritationen (34% vs. 20%) sowie Hauttrockenheit (36% vs. 17%, jeweils Diclofenac vs. Placebo) [182].

Von den 4 Gruppen der dritten Studie von Rivers 2003 zeigte die 60-Tage-Verumgruppe gegenüber der 60-Tage-Placebogruppe bezüglich Effektivität eine deutliche Überlegenheit. Ein komplettes patientenbezogenes Ansprechen (operationalisiert durch einen TLNS von 0) wurde von 33% unter Diclofenac-Natrium 3% Gel bzw. von 10% unter Placebo erreicht (p<0,005). Die globale Wirkeinschätzung mittels IGII durch die Untersuchenden als „komplett verbessert“ lag mit 31% vs. 10% (p<0,05) ähnlich hoch wie die Einschätzung der Patient*innen mit 29% vs. 10% (PGII; p<0,05). Die Compliance der Gruppen war vergleichbar. Insgesamt traten 10 schwerwiegende Nebenwirkungen bei 7 Teilnehmenden in der aktiven Gruppe auf, darunter Pruritus, lokale Irritationen, Parästhesie, Ausschlag, Ödeme sowie Kontaktdermatitis. Hiervon waren möglicherweise 6 Nebenwirkungen auf die Behandlung zurückzuführen [179].

In der Studie von Gebauer 2003 trat eine vollständige Abheilung der Läsionen pro Patient*in in 38% der Interventions- und in 10% der Placebogruppe auf (p=0,002). Eine um mehr als 50%-ige Reduktion der Läsionen lag nach 16 Wochen bei mehr als der Hälfte der Teilnehmenden in der Diclofenac-Gruppe vor (65% vs. 29% unter Placebo). Der Unterschied war hierbei statistisch hochsignifikant. Nach 16 Wochen verringerte sich ebenfalls die durchschnittliche Anzahl der Läsionen stärker in der Verum- als Placebogruppe, und zwar um 6,2±7,5 (56,1% Reduktion) gegenüber 2,4±4,3 (23,6% Reduktion). Die Nebenwirkungen waren überwiegend mild und umfassten zumeist Pruritus,

Erythem, Ödem und Schuppung. 19% der Fälle mit Pruritus, 18% mit trockener Haut und 12% der mit Hautirritationen wurden hierbei als schwerwiegend berichtet [175].

Für die Ergebnisse der Studie von Akarsu 2011 (siehe Kapitel 5.6.5.1).

Bewertung: Die gesammelte Bewertung der Studien wird durch die unterschiedlichen Beobachtungszeitpunkte und verschiedene Behandlungsprotokolle erschwert. In der Studie von McEwan et al. wurde keine signifikante Überlegenheit gegenüber Vehikel bezüglich dem kompletten oder Teilansprechen beobachtet. In diesem Kollektiv befand sich ein Teil der Läsionen an den Handrücken/Händen. Allerdings waren lokale Nebenwirkungen signifikant häufiger [177]. Diese Ergebnisse stehen im Gegensatz zu den anderen Studien, in denen gegenüber Vehikel jeweils signifikant verbesserte Effektivitätseindpunkte sichtbar waren. Die Stärke des Effekts war hierbei moderat. Dies wird auch durch die Metaanalyse von Vegter unterstützt, in der bezüglich des Effektivitätseindpunkts komplettes patientenbezogenes Ansprechen geringere Werte für Diclofenac-Natrium 3% Gel gegenüber anderen Interventionen beobachtet wurden [137]. Demgegenüber stehen gute kosmetische Ergebnisse und eine gute Verträglichkeit. Eine lange Auftragsdauer von 60-90 d setzt eine gute Therapieadhärenz voraus. Die Studie Wolf 2001 wurde aufgrund einer unklaren Randomisierung sowie einer asymmetrischen Verteilung von Studienausscheidern auf Evidenzlevel 3 herabgestuft [182].

Diclofenac-Natrium 3% Gel vs. Placebo (Immunsupprimierte)

Population und Studiendesign: Bei 32 Organtransplantierten mit Immunsuppression (31 Männer, 3 Frauen im Alter von 49-77) wurde im Rahmen einer randomisierten, doppelblinden, Placebo-kontrollierten Multicenterstudie Diclofenac-Natrium 3% Gel mit Placebo verglichen [181]. 24 der Patient*innen wurden in die aktive Gruppe und 8 in die Kontrollgruppe randomisiert. Von den 32 Patient*innen hatten 6 eine Leber-, 18 eine Nieren- und 8 eine Herztransplantation. Die Auswertung erfolgte nach 20 Wochen sowie nach 24 Monaten.

Intervention: Applikation von Diclofenac-Natrium 3% Gel bzw. Placebo zweimal täglich über 16 Wochen.

Ergebnisse: Eine vollständige Abheilung war in 41% der Patient*innen in der Verumgruppe vs. in 0% der Placebogruppe festzustellen, und zwar unabhängig davon, welches Organ transplantiert worden war. Eine teilweise Abheilung von mindestens 75% zeigte sich in 59% in der aktiven Gruppe vs. 16,7% in der Kontrollgruppe. Hierbei lagen Unterschiede je nach ursprünglich transplantiertem Organ vor, die Zahl der Fälle erscheinen aber zu gering, als dass diese Unterschiede aussagekräftig genug waren und nicht auch durch andere, intraindividuelle Faktoren hätten verursacht sein können. Eine Ausnahme sind allerdings die 18 herztransplantierten Patient*innen, die zu 100% eine teilweise Besserung unter Verum und zu 0% bei Placebo zeigten. Die durchschnittliche Reduktion der Anzahl an Läsionen lag bei 53% vs. 17% (Verum vs. Placebo). Die Rezidivquote lag bei 55% nach durchschnittlich 9,3 Monaten und als Nebenwirkungen wurden milde bis mäßige Erytheme, Schuppung, Juckreiz sowie Hautirritationen und Ödem berichtet.

Bewertung: Durch den Verlust an Patient*innen und Unklarheiten in der Randomisierung ergibt sich ein Risiko für Verzerrung, weswegen das Evidenzniveau auf 3 herabgestuft wurde. Allerdings ergibt sich aus den berichteten Effektivitätseindpunkten eine große Effektstärke der Intervention gegenüber Placebo, am deutlichsten war der Unterschied des kompletten Ansprechens in der Subgruppe der Herztransplantierten. Für die evidenzbasierte Empfehlung zum Gebrauch von Diclofenac-Natrium 3% Gel bei Organtransplantierten (Kapitel 5.8).

Diclofenac-Natrium 3% Gel vs. Imiquimod 5% Creme

Für nähere Informationen zum Vergleich dieser Interventionen siehe Imiquimod 5% Creme versus Diclofenac-Natrium 3% in Hyaluronsäure 2,5% Gel.

Diclofenac-Natrium 3% Gel vs. 5-Fluorouracil 5% Creme

In einer randomisierten Parallelgruppenstudie mit 28 Teilnehmer*innen wurde diese Intervention untersucht [180]. Für nähere Angaben zum Vergleich dieser Interventionen [Kapitel 6.6.2.3](#).

Diclofenac-Natrium 3% Gel vs. 5-Fluorouracil 0,5% mit Salicylsäure 10% Lösung

Eine Studie und eine Folgeuntersuchung evaluierten diese Interventionen in einem dreiarmligen, interindividuellen Design [184] [185]. Für genauere Informationen zum Vergleich dieser Interventionen [Kapitel 6.6.3](#).

Diclofenac-Natrium 3% Gel vs. MAL-Rotlicht-PDT

Zane et al. führten eine offene, monozentrische, randomisierte Studie mit dem Vergleich dieser Interventionen in 200 Patient*innen mit insgesamt 1674 Läsionen durch [183]. Für nähere Angaben zum Vergleich dieser Interventionen [Kapitel 6.7.2](#).

Diclofenac-Natrium 3% Gel vs. Ingenolmebutat 0,015% Gel

Population und Studiendesign: Stockfleth et al. untersuchten in einer randomisierten Phase-IV-Studie beide Interventionen im direkten Vergleich. Dabei wurden insgesamt 502 Patient*innen aus 33 Zentren aus Deutschland, Spanien und Großbritannien randomisiert. Das mediane Alter der Teilnehmenden lag bei 75 Jahren (Spannweite 34-96 Jahre), 85,2% waren männlich. Die mediane Läsionszahl pro Patient*in war 6 (Spannweite 4-9) [172]. Das Behandlungsfeld umfasste ein zusammenhängendes Areal von 25 cm² auf Kapillitium und Gesicht.

Interventionen: Die Studienpopulation wurde im Verhältnis 1:1 zu einer der beiden Therapien randomisiert. Ingenolmebutat 0,015% Gel wurde einmal täglich an drei aufeinanderfolgenden Tagen aufgetragen. Nach 8 Wochen durfte die Behandlung bei unzureichendem Ansprechen oder neu aufgetretenen Läsionen wiederholt werden. Diclofenac-Natrium 3% Gel wurde zweimal täglich über 90 d aufgetragen.

Ergebnisse: Nach dem ersten Behandlungszyklus (8 Wochen für Ingenolmebutat, 17 Wochen für Diclofenac-Natrium 3% Gel) lag die patientenbezogene komplette Abheilungsrate bei 34,5% (Ingenolmebutat) vs. 23,5% (Diclofenac). Der Unterschied war statistisch signifikant ($p=0,006$). Nach zwei Zyklen (17 Wochen) betrugen die Werte 45,1% vs. 23,5% ($p<0,001$). Das patientenbezogene Teilansprechen nach dem ersten Behandlungszyklus lag bei 57,6% (Ingenolmebutat) vs. 43,3% (Diclofenac; $p=0,001$). Die prozentuale Läsionsreduktion betrug nach dem ersten Zyklus 69,5% vs. 57,7% ($p<0,001$) und nach dem zweiten Zyklus 77,2% vs. 57,7% ($p<0,001$). Nach zwei Zyklen lagen die Werte für diesen Endpunkt bei 69,0% vs. 43,3% ($p<0,001$). Die Patientenzufriedenheit war für Ingenolmebutat nach 17 Wochen signifikant höher ($p<0,001$). Die Rate an Nebenwirkungen war für Ingenolmebutat leicht höher als für Diclofenac (49% vs. 41%). Dagegen war die Rate an nebenwirkungsbedingten Therapieabbrüchen leicht höher für Diclofenac (6%) als für Ingenolmebutat (2%). Folgende Nebenwirkungen wurden in dieser Studie berichtet (Ingenolmebutat vs. Diclofenac): Erythem 19% vs. 11,5%, Krusten/Schuppen 8,1% vs. 2,6%, Schmerz 6,5% vs. 3,4%.

Bewertung: Die Studie war methodisch gut durchgeführt und ohne größere Risiken für Verzerrung. Einziger Kritikpunkt bleibt die fehlende Verblindung. Bzgl. der Effektivitätseindpunkte zeigte sich ein Vorteil für Ingenolmebutat. Allerdings durfte diese Therapie zweimal durchgeführt werden, die Behandlung mit Diclofenac hingegen nur

einmal. In der Betrachtung der Effektivitätswerte zeigt sich, dass ein Großteil der Effektivitätsüberlegenheit von Ingenolmebutat in dieser Studie tatsächlich durch den zweiten Behandlungszyklus hervorgerufen wurde. Nebenwirkungen wurden häufiger für Ingenolmebutat beobachtet. Dagegen war die Rate an nebenwirkungsbedingten Therapieabbrüchen leicht höher für Diclofenac, was neben den lokalen Nebenwirkungen auch an der längeren Behandlungsdauer von 90 d liegen könnte. Diese Studie zeigt daher, dass für Diclofenac eine gute Therapieadhärenz notwendig ist. Trotz des Effektivitätsvorteils von Ingenolmebutat in dieser Studie wird dieses Topikum wegen der aktuell ruhenden Zulassung in Europa und des möglicherweise erhöhten Auftretens von NMSC und Melanomen im Behandlungsareal nicht empfohlen.

5.6.2. 5-Fluorouracil

5-Fluorouracil (5-FU) ist ein Zytostatikum. Der pharmakologisch aktive Bestandteil von 5-FU, 5-Fluorodesoxyuridin-Monophosphat, ist ein Antimetabolit, der die Methylierung von Desoxyuridinmonophosphatsäure zu Desoxythymidinmonophosphat durch eine Hemmung der Thymidilat-Synthase verhindert. Hierdurch kommt es zu einer Thymidindefizienz, der die Synthese von DNS und die RNA Transkription beeinträchtigt. Obwohl hiervon proliferativ aktive Zellen stärker als normale Keratinozyten betroffen werden, ist der Wirkmechanismus von 5-FU damit unspezifisch. Es wird vorwiegend durch das Enzym Dihydropyrimidin-Dehydrogenase (DPD) metabolisiert. Bei Patienten mit einer verringerten Aktivität dieses Enzyms kann es zu einem verminderten Abbau mit dem Risiko starker lokaler oder sogar systemischer Nebenwirkungen kommen. Zudem wird die Aktivität der DPD durch virusstatische Nukleosidanaloga wie Brivudin beeinträchtigt. Schwere Nebenwirkungen wurden auch bei gleichzeitiger, systemischer Gabe von Methotrexat beobachtet. In Deutschland ist 5-FU als 5%-ige Creme zur Behandlung von AK für eine maximale Fläche von 500 cm² zugelassen. Eine Kombination aus niedrigdosiertem 5-FU (0,5%) mit Salicylsäure 10% in Lösung ist ebenso in Deutschland für die Behandlung von AK zugelassen. In den USA ist weiterhin eine 0,5%-ige Zubereitung von 5-FU in einer mit Mikrosphären versetzten Cremegrundlage zugelassen, für die in Deutschland keine Zulassung besteht.

5.6.2.1. 5-Fluorouracil 5%

5.11	Evidenzbasierte Empfehlung	modifiziert 2022
Empfehlungsgrad B	5-Fluorouracil 5% Creme sollte für einzelne und multiple aktinische Keratosen angeboten werden.	
Level of Evidence 1	[173]; [186]; [187]; [130]; [145]; [150]; [159]; [180]; [188]; [189]; [190]	
	Starker Konsens (100%)	

5.12	Evidenzbasierte Empfehlung	modifiziert 2022
Empfehlungsgrad B	5-Fluorouracil 5% Creme sollte bei Feldkanzerisierung angeboten werden.	
Level of Evidence 2	[186]; [159]; [191]	
	Starker Konsens (100%)	

In Deutschland ist 5-FU als 5%-ige Creme zur Behandlung von AK für eine maximale Fläche von 500 cm² zugelassen. Es wird zweimal täglich über maximal 4 Wochen aufgetragen. Nach 1-2 Wochen sind gewöhnlich erste Behandlungseffekte wie Rötung oder Erosion zu beobachten. Die systematische Literaturrecherche ergab 6 Einzelstudien, die 5-FU in der Konzentration 5% untersuchten [145] [159] [189] [180] [190] [186]. Zudem wurden 4 systematische Übersichtsartikel bzw. Metaanalysen identifiziert, die 5-FU 5% evaluierten [150] [130] [173] [187]. In einer Netzwerk-Metaanalyse, welche die Effektivität von Interventionen für AK synthetisierte, die außerhalb des Kopf- Hals-Bereiches lokalisiert waren, lag die partielle Abheilungsrate ($\geq 75\%$) bei 100 % für 5-FU und 7 % für Vehikel [136].

Alle Studien wurden in immunkompetenten Patienten mit einzelnen bis multiplen AK durchgeführt. Es wurden keine RCT identifiziert, die 5-FU explizit in immunsupprimierten Patienten untersuchten. In mehreren Studien wurde der klinische Grad der eingeschlossenen Läsionen nicht weiter spezifiziert. Daher kann keine Aussage gemacht werden, ob die Wirksamkeit von 5-FU auch für hyperkeratotische (Grad III) Läsionen gilt. Es wurde weiterhin keine Studie zu 5-FU in Immunsupprimierten oder Organtransplantierten identifiziert.

Tabelle 19: Übersicht der eingeschlossenen Einzelstudien über 5-FU (Konzentration 5%).

Studie	Interventionen	Einzelne AK	Multiple AK	Feldkanzerisierung	Immunsuppression
Jansen 2019 [186]	5-FU 5% Creme vs. IMB 0,015% Gel vs. Imiquimod 5% Creme vs. MAL-cPDT		X	X	
Pomerantz 2015 [189]	5-FU 5% Creme vs. Placebo	X	X		
Ostertag 2006 [159]	5-FU 5% Creme vs. Laser-Resurfacing		X	X	

Studie	Interventionen	Einzelne AK	Multiple AK	Feldkanzerisierung	Immunsuppression
Krawtchenko 2007 [145]	5-FU 5% Creme vs. Imiquimod 5% Creme vs. Kryochirurgie	X	X		
Tanghetti 2007 [190]	5-FU 5% Creme vs. Imiquimod 5% Creme	X	X		
Segatto 2013 [180]	5-FU 5% Creme vs. Diclofenac-Natrium 3% in Hyaluronsäure 2,5% Gel	X	X		

5-Fluorouracil 5% Creme vs. Placebo

Population und Studiendesign: Die Langzeitwirkung eines einzigen Therapiezyklus mit 5-FU 5% Creme wurde in der Placebo-kontrollierten, doppelt-verblindeten, randomisierten VAKCC-Studie („Veteran Affairs Keratinocyte Carcinoma Chemoprevention Trial“) untersucht. Die Studienpopulation waren 932 Kriegsveteranen mit AK vorwiegend auf Gesicht und Ohren, die aus 12 Zentren innerhalb der USA rekrutiert wurden. Es handelte sich um eine Hochrisikopopulation mit mindestens 2 epithelialen Hauttumoren auf den Ohren oder im Gesicht in der Eigenanamnese innerhalb der letzten 5 Jahre vor Studieneinschluss. Ausgeschlossen wurden unter anderem Patienten mit DPD-Defizienz und Organtransplantierte [189].

Intervention: Die Randomisierung erfolgte 1:1 interindividuell zu entweder 5-FU 5% Creme zweimal täglich über 4 Wochen (insgesamt 56 Applikationen) oder nur Vehikel (Placebo). Bei Auftreten von Nebenwirkungen war eine Therapieunterbrechung mit topischer Steroidgabe erlaubt. Falls bis dahin weniger als 28 Dosen verabreicht wurden, konnte die Therapie mit 5-FU 0,5% einmal täglich wiederaufgenommen werden, bis 56 Verabreichungen erreicht wurden.

Ergebnisse: Nach 6 Monaten zeigten 38% (5-FU 5%) bzw. 17% der Patienten (Placebo) eine komplette Abheilung aller Läsionen auf Gesicht und Ohren, wobei dieser Unterschied signifikant war ($p < 0,01$). Die läsionsbezogene Reduktionsrate betrug hierbei 73% für die aktive Gruppe (von durchschnittlich 11,1 auf 3,0 AK pro Patient) und 24% für die Kontrollgruppe (von durchschnittlich 10,7 auf 8,1 AK pro Person). Der Unterschied war etwas geringer für hypertrophe AK. Die Anzahl der Behandlungen aller Läsionen („spot treatments“) war über den Beobachtungszeitraum von 2 Jahren in der 5-FU 0,5%-Gruppe geringer als unter Placebo (6491 gegenüber 12204). Ergebnisse zur Tolerabilität oder Nebenwirkungen der Behandlung wurden in dieser Veröffentlichung nicht berichtet [189].

Bewertung: Daten zu Nebenwirkungen oder Verträglichkeit wurden zum Zeitpunkt der Literaturrecherche noch nicht veröffentlicht. Außerdem handelt es sich bei dieser Studienpopulation um eine Risikopopulation, die nicht immunsupprimiert ist, sondern sich durch mehrfache epitheliale Hauttumoren in der Anamnese definiert. Daher ist die

Übertragbarkeit der Ergebnisse vermutlich eingeschränkt. Die Studie wurde deshalb auf ein Evidenzlevel von 3 herabgestuft.

5-Fluorouracil 5% Creme vs. Laser-Resurfacing

Population und Studiendesign: Ostertag et al. untersuchten in einer randomisierten, doppelt-blinden Studie die Langzeitwirkung von und die Rezidivraten unter 5-FU 5% Creme im Vergleich zu ablativer Lasertherapie in 55 Patienten [159].

Intervention: Die Randomisierung erfolgte interindividuell 1:1 zu 5-FU 5% Creme zweimal täglich über 4 Wochen bzw. bei geringerer Wirksamkeit über maximal 7 Wochen und oder zu einer ablativen Laserbehandlung mit dem Derma-K Laser (Lumenis®) im Er:YAG- bzw. CO2-Modus.

Ergebnisse: Nach 3 Monaten betrug die mittlere Läsionsreduktion pro Patient 13,2 für 5-FU 5% und 13,8 für die Laserbehandlung. Nach 6 Monaten lag diese Zahl bei 12,5 und 13,9 sowie nach 12 Monaten bei 12,4 und 14,2 (5-FU 5% gegenüber Laser). Die Unterschiede der absoluten Läsionsreduktionen waren nicht signifikant. Die mittlere prozentuale Reduktion war nach 12 Monaten 91,1% für Lasertherapie und 76,6% für 5-FU 5%. Dieser Unterschied war signifikant ($p=0,048$). Ebenso waren die Rezidivraten nach 3, 6 und 12 Monaten für die topische Behandlung mit 5-FU 5% durchgehend höher als für die ablative Lasertherapie. Eine Verbesserung im Hinblick auf UV-induzierte Hautalterung der behandelten Areale wurde ebenso häufiger nach Laserbehandlung beobachtet. Dieser Endpunkt wurde gemessen in einer Skala von 0-9, die sich aus den Einzelkomponenten Falten, Hautfarbe/ Pigmentierung und Keratosen zusammensetzte. Nach 12 Monaten besserte sich der Punktwert in dieser Skala signifikant häufiger bei Laser (74%) gegenüber 5-FU 5% (43%). Die Nebenwirkungen beider Interventionen umfassten Erythem, Ödem, Infektionen, Krustenbildung, Schmerz, Hautirritation und Juckreiz. Sie wurden tendenziell nach Laserbehandlung häufiger beobachtet. Hier traten vor allem Ödeme und Infektionen kurz nach Behandlung sowie Erythem und Hypopigmentierung im längerfristigen Verlauf öfter auf [159].

Bewertung: Die Effektivität der Interventionen war bezüglich der absoluten Läsionsreduktion nicht signifikant unterschiedlich, lediglich die prozentuale Reduktion wurde für die Lasertherapie als überlegen berichtet. Allerdings erscheint die Stärke des Effekts eher gering. Bezüglich der Langzeitwirkung war die Lasertherapie signifikant überlegen, allerdings auf Kosten von langfristigen Nebenwirkungen. Daher sind weitere Studien nötig, um das Schaden-Nutzen-Verhältnis dieser beiden Interventionen zu untersuchen.

5-Fluorouracil 5% Creme vs. Kryochirurgie

Population und Studiendesign: Krawtchenko et al. untersuchten in einer dreiarmligen Studie 5-FU 5% Creme gegenüber Kryochirurgie und Imiquimod 5% Creme [145]. Für genauere Angaben [Kapitel 6.5.1](#).

Intervention: Für genauere Angaben zu den Interventionen der Studie [Kapitel 6.5.1](#).

Ergebnisse: Eine komplette klinische Abheilung aller Läsionen wurde für 5-FU 5% in 96% (23/24 Patienten), für Kryochirurgie in 68% (17/25) und für Imiquimod 5% in 85% (22/26 Patienten) der Fälle beobachtet ($p=0,03$). Die histopathologisch bestätigten kompletten Abheilungsraten pro Patient betrugen dabei 67% (5-FU 5%), 32% (Kryochirurgie) bzw. 73% (Imiquimod 5%; $p=0,02$). 12 Monate nach Studienende zeigten immer noch 54% aller mit 5-FU 5% behandelten sowie 28% aller mit Kryochirurgie behandelten Patienten ein anhaltendes Ansprechen der Läsionen. Das gesamte Behandlungsfeld war nach dieser Zeit noch in 33% (5-FU 5%) und 4% (Kryochirurgie) aller Studienteilnehmer unauffällig. Das kosmetische Ergebnis nach 12 Monaten war für beide Interventionen

ähnlich schlecht und wurde in nur 4% der Fälle als exzellent beurteilt. Es wurden keine schwerwiegenden Nebenwirkungen beobachtet. Ein normales Hautbild nach Therapie wurde im 5-FU 0,5%-Arm häufiger beobachtet als unter Kryochirurgie (58% versus 16%). Andere unerwünschte Nebenwirkungen waren ähnlich verteilt, obwohl genauere Zahlen nicht berichtet wurden [145].

Bewertung: In dieser Studie wurden Effektivitätsvorteile von 5-FU 5% Creme bezüglich der Endpunkte komplette klinische und histologische Abheilung aller Läsionen demonstriert, der Unterschied des Behandlungseffekts erscheint dabei robust (96% vs. 68% und 67% vs. 32%). Da Kryochirurgie eine primär läsionsgerichtete und 5-FU 5% eine feldgerichtete Therapie ist, sind beide Modalitäten bezüglich der Feldeffektivität nur bedingt miteinander vergleichbar. Zudem sind durch das offene Studiendesign Verzerrungen möglich. Daher wurde die Studie auf das Evidenzlevel 3 herabgestuft. Dennoch unterstreicht diese Studie die langfristige Wirksamkeit einer Feldtherapie (hier: 5-FU und Imiquimod) gegenüber einer läsionsgerichteten Therapie (hier: Kryochirurgie).

5-Fluorouracil 5% Creme vs. Imiquimod 5% Creme

Population und Studiendesign: Zwei Studien verglichen 5-FU 5% Creme mit Imiquimod 5% Creme [145] [190]. Krawtchenko et al. führten eine unverblindete, dreiarmlige, randomisierte Studie durch. Es wurden 75 Personen mit mindestens 5 histologisch gesicherten AK in einem Areal von maximal 50 cm² auf dem Kopf, Hals oder Dekolleté eingeschlossen. Immunsupprimierte wurden ausgeschlossen [145]. Tangehtti et al. untersuchten in einer Beobachter-verblindeten, randomisierten Studie 39 Patienten mit mindestens 4 Läsionen in einem Gebiet von 25 cm² auf Gesicht, Stirn und Kopfhaut. Auch hier wurden Immunsupprimierte ausgeschlossen [190].

Intervention: Innerhalb der ersten Studie wurden die Patienten interindividuell 1:1:1 randomisiert zu 5-FU 5% Creme zweimal täglich über 4 Wochen, Imiquimod 5% Creme dreimal wöchentlich für mindestens 8 h über 4 Wochen oder zu Kryochirurgie mit flüssigem Stickstoff im Sprayverfahren (20-40 Sekunden pro Läsion). Die Interventionen Kryochirurgie und Imiquimod konnten einmal nach 2 bzw. 4 Wochen wiederholt werden [145]. Die Randomisierung der zweiten Studie erfolgte interindividuell zu 5-FU 5% Creme zweimal täglich über 2-4 Wochen oder Imiquimod 5% Creme zweimal wöchentlich über Nacht für 16 Wochen [190].

Ergebnisse: Eine komplette klinische Abheilung aller Läsionen wurde für 5-FU 5% in 96% (23/24 Patienten), für Imiquimod 5% in 85% (22/26 Patienten) und für Kryochirurgie in 68% (17/25) der Fälle beobachtet ($p=0,03$). Die histopathologisch bestätigten kompletten Abheilungsraten pro Patient betrugen dabei 67% (5-FU 5%), 73% (Imiquimod 5%) bzw. 32% (Kryochirurgie; $p=0,02$). 12 Monate nach Studienende zeigten immer noch 54% aller mit 5-FU 5% behandelten sowie 73% alle mit Imiquimod 5% behandelten Personen ein anhaltendes Ansprechen der Läsionen. Das gesamte Behandlungsfeld war nach dieser Zeit noch in 33% (5-FU 5%) und 73% (Imiquimod 5%) aller Studienteilnehmer unauffällig. Das kosmetische Ergebnis nach 12 Monaten zeigte leichte Vorteile für Imiquimod 5%, da auf einer vierstufigen Skala (schlecht, moderat, gut, exzellent) in 81% das Ergebnis von den Untersuchern als exzellent beurteilt wurde. Für 5-FU 5% war das nur in 4% der Fall. Es wurden keine schwerwiegenden Nebenwirkungen beobachtet. Dyspigmentierungen traten in der Imiquimod-Gruppe seltener auf, obwohl genauere Zahlen zum Auftreten unerwünschter Nebenwirkungen nicht berichtet wurden [145].

In der zweiten Studie betrug die mittlere Läsionsreduktion nach 24 Wochen 94% für 5-FU 0,5% im Vergleich zu 66% mit Imiquimod 5%, wobei die Anzahl an AK bei Therapiebeginn in der ersten Gruppe höher war (646 versus 490 Läsionen). Eine komplette Abheilung aller Läsionen wurde in 84% (5-FU 0,5%) bzw. in 24% (Imiquimod 5%) erreicht. Dieser Unterschied war signifikant. Außerdem sprachen die mit 5-FU 0,5% Behandelten

schneller auf die Therapie an. Ein Teilansprechen, definiert als Reduktion von mindestens zwei Dritteln der Läsionen pro Patient, wurde nach 24 Wochen von 100% (5-FU 0,5%) verglichen mit nur 53% (Imiquimod 5%) erreicht. Auch die globale Effektivitätseinschätzung durch die Untersucher und Patienten zeigte leichte Vorteile für 5-FU 0,5%. Die häufigsten Nebenwirkungen in beiden Armen waren Erythem, Krustenbildung, Erosion und Ödem. Speziell Erytheme wurden häufiger bei Behandlung mit 5-FU 0,5% beobachtet [190].

Bewertung: Die Studie Krawtchenko 2007 zeigte leichte Vorteile von Imiquimod 5% Creme gegenüber 5-FU 5% Creme, vor allem in Bezug auf das kosmetische Ergebnis und die feldbezogene Effektivität. Allerdings wurde die Studie unverblindet durchgeführt, was vor allem die Beurteilung des kosmetischen Ergebnisses durch die Untersucher und Patienten verzerren könnte. Auffallend ist ein extrem großer Effektunterschied dieses Endpunkts, obwohl der Unterschied bezüglich Effektivität (komplette klinische Abheilung aller Läsionen) deutlich geringer ausfällt. Tanghetti 2007 hingegen demonstrierten starke Effektivitätsvorteile von 5-FU 5% Creme in allen untersuchten Endpunkten, allerdings fehlen Informationen zu Allokation der Interventionen, die Patienten waren nicht verblindet und es besteht ein Risiko für selektives Berichten der Ergebnisse. Beide Studien wurden daher auf ein Evidenzlevel von 3 herabgestuft und lassen keine eindeutige Aussage über die Überlegenheit von 5-FU 5% Creme gegenüber Imiquimod 5% Creme und umgekehrt zu.

5-Fluorouracil 5% Creme vs. Diclofenac-Natrium 3% Gel

Population und Studiendesign: Segatto et al. untersuchten beide Interventionen in einer randomisierten, zweiarmigen Studie mit 31 Patienten (Hauttyp nach Fitzpatrick I-III) mit mindestens 5 AK auf Gesicht, der Kopfhaut oder den Händen [180].

Intervention: Die Randomisierung erfolgte interindividuell zu einer Behandlung mit Diclofenac-Natrium 3% in Hyaluronsäure 2,5% Gel zweimal täglich über 12 Wochen oder mit 5-FU 5% Creme zweimal täglich über 4 Wochen.

Ergebnisse: Die mittlere Läsionsanzahl pro Patient verringerte sich unter Diclofenac-Natrium 3% in Hyaluronsäure 2,5% Gel von 13,6 (Therapiebeginn) auf 6,6 (8 Wochen nach Therapieende) und unter 5-FU 5% von 17,4 auf 3,2. Die prozentuale, mittlere Reduktion war somit mit 5-FU 5% signifikant besser. Die Effektivität wurde global durch einen verblindeten und einen nicht-verblindeten Prüfarzt evaluiert. Hierbei erreichten gemäß dem verblindeten Untersucher 5 Patienten mit 5-FU 5% eine 100%-ige Verbesserung, hingegen kein Patient im Diclofenac-Arm. Als Nebenwirkungen traten Erythem (100%), Ödem (30%), Krusten (92%), Diskomfort (53,8%) und Juckreiz (53,8%) jeweils im 5-FU 5%-Arm häufiger auf. 28 Patienten beendeten die Studie protokollgerecht, 3 Patienten brachen die Studie ab, von denen alle mit 5-FU 5% behandelt wurden.

Bewertung: Zusammenfassend zeigten sich leichte Effektivitätsvorteile von 5-FU 5% Creme. Durch das offene Studiendesign und den Verlust von 3 Patienten in einem Arm ergibt sich jedoch ein Risiko für Bias. Die Studienpopulation war mit 31 Teilnehmern auch eher klein. Das Evidenzlevel wurde daher auf 3 herabgestuft und die Studie erscheint nur begrenzt belastbar. In dieser Studie wurde 5-Fluorouracil als Fertigarzneimittel mit einer Magistral-Rezeptur (Apotheke) verglichen. Es handelt sich somit nicht um ein zugelassenes Fertigarzneimittel mit dokumentierter Qualität.

5-Fluorouracil 5% Creme vs. Imiquimod 5% Creme vs. MAL-Rotlicht-PDT vs. Ingenolmebutat 0,015% Gel

Population und Studiendesign: Jansen et al. untersuchten in einem niederländischen, multizentrischen, einfach-verblindeten, inter-individuellen RCT die Wirksamkeit von vier häufig eingesetzten feldorientierten Behandlungen bei Patient*innen mit der

klinischen Diagnose von \geq AK am Kopf in einer zusammenhängenden Fläche von 25 bis 100 cm² (NCT02281682). Die Mehrheit der Patienten war männlich (89,4% (558/624)) mit einem medianen Alter von 73 Jahren (Spannweite 48-94). Am häufigsten waren die Hauttypen I und II in dem Kollektiv vertreten (Hauttyp:I: 39,3% (245/624), II: 53,4% (333/624), III: 7,4% (46/624)) [186].

Intervention: Insgesamt 624 Patienten wurden nach dem Zufallsprinzip zu einer Behandlung mit 5-FU 5% Creme (zweimal täglich für 4 Wochen. (n=155)), Imiquimod 5% Creme (Anwendung an 3 Tagen pro Woche über 4 aufeinander folgende Wochen (n=156)), IMB 0,015% (einmal täglich an 3 aufeinanderfolgenden Tagen (n=157)) sowie MAL-PDT (Applikation von MAL unter Okklusion für 3h, gefolgt von einer Beleuchtung mit roten LED mit einer Wellenlänge von 635±18 nm (Fluenz 37 J/cm² während 7,23 Minuten (n=156)) randomisiert.

Ergebnisse: 12 Monate nach Behandlungsende war die kumulative Wahrscheinlichkeit, dass kein Behandlungsversagen auftrat, bei Patient*innen, die mit 5-FU 5% Creme behandelt wurden, signifikant höher (74,7 %; 95 % CI 66,8 bis 81,0) als bei Patient*innen, die Imiquimod 5% Creme (53,9 %; 95 % CI 45,4-61,6), MAL-PDT (37,7 %; 95 % CI 30,0-45,3) oder IMB 0,015% Gel (28,9 %; 95 % CI 21,8-36,3) erhielten. Im Vergleich zu 5-FU 5% Creme lag die Hazard Ratio für ein Therapieversagen bei Imiquimod 5% Creme bei 2,03 (95% CI 1,36-3,04), bei MAL-PDT bei 2,73 (95% CI 1,87-3,99) und bei IMB 0,015% Gel bei 3,33 (95% CI, 2,29-4,85). Drei Monate nach Therapieende waren ebenfalls am häufigsten bei den Patienten in der 5-FU 5% Creme Gruppe mindesten 75% der AK abgeheilt (5-FU 5% Creme: 90.6% (135/149) vs. IMQ 5% Creme: 75.8% (113/149) vs. MAL-PDT: 76.0% (117/154) vs. IMB 0,015% Gel: 67.3% (101/150)). Auch nach 12 Monaten war die Effektivität am ausgeprägtesten für die Patient*innen, die 5-FU 5% Creme erhielten (5-FU 5% Creme: 82.4% (108/131) vs. Imiquimod 5% Creme : 71.0% (76/107) vs. MAL-PDT: 49.6% (57/115) vs. IMB 0,015% Gel: 42.9% (42/98)). Es traten keine schwerwiegenden Nebenwirkungen auf, die aufgetretene Nebenwirkungen entsprachen den bekannten Nebenwirkungen. Das ästhetische Ergebnis war für alle Behandlungen gut, wurde aber am besten für die MAL-PDT und IMB 0,015% eingeschätzt.

Bewertung: Eine Stärke dieser Studie ist die lange Nachbeobachtungszeit der Ergebnisse über 12 Monate sowie die Stichprobengröße. Weiterhin untersucht dieser RCT erstmals vier Therapieansätze in einem direkten („head-to-head“) Vergleich. Außerdem war die Adhärenz der Patient*innen sehr ausgeprägt. Allerdings waren die Patienten nicht verblindet, was eventuell in einem Performance-Bias resultieren könnte. Nichtsdestotrotz bekräftigen diese Ergebnisse den Einsatz von 5-FU 5%. Darüber hinaus demonstrierte eine weitere Analyse zur Kosteneffektivität im Rahmen dieser vier-armigen Studie die Überlegenheit von 5-FU im Vergleich zu den anderen Interventionen [192].

5.6.2.2. 5-Fluorouracil 4%

5.13	Evidenzbasierte Empfehlung	neu 2022
Empfehlungsgrad B	5-Fluorouracil 4% Creme sollte für einzelne und multiple aktinische Keratosen sowie bei Feldkanzerisierung angeboten werden.	
Level of Evidence 3	[173]; [193]	
	Starker Konsens (100%)	

Seit September 2020 steht 5-FU auch in einer Konzentration von 40mg/g in Deutschland als niedriger dosiertes, aber vergleichbar wirksame Creme zur Behandlung von Patient*innen mit AK im Kopf-Hals-Bereich vor. Das Präparat zeige eine bessere lokale Verträglichkeit als die höhere dosierte Creme. Ein weiterer Vorteil ist, dass trotz geringerer Dosierung das Produkt nur einmal täglich aufgetragen werden muss. Die Anwendungsdauer beträgt im Normalfall vier Wochen, richtet sich aber nach der Verträglichkeit. Eine Anwendung bei Rezidiven wurde bislang allerdings nicht näher untersucht.

In der systematischen Literaturrecherche wurde eine Netzwerk Meta-Analyse identifiziert, welche auch die neue 5-FU Formulierung einschloss [173]. In der Netzwerk-Meta-Analyse zeigten 5-FU 4% (Odds Ratio (OR) 22,58), 5-FU 5% (OR 28,84), 5-FU 0,5% (OR 12,66), 5-FU 0,5% + 10% SA (OR 5,88), ALA-PDT (OR 16,59), Imiquimod 5% (OR 14,26), IMB 0,015% (OR 11,34) und MAL-PDT (OR 8,71) signifikant höhere vollständige patientenbezogene Abheilungsraten im Vergleich zu Placebo. Hierbei erzielte 5-FU 5% gefolgt von 5-FU 4% die höchste Wahrscheinlichkeit für eine komplette Abheilung. Auch für den Endpunkt der partiellen patientenbezogenen Abheilungsrate erzielte 5-FU 5% (OR 57,73), 5-FU 4% (OR 59,12), Imiquimod 5% (OR 7,33) und IMB 0,015% (OR 22,51) im Vergleich zu Placebo die beste Wirksamkeit. Aus methodischer Sicht ist bei dieser Arbeit allerdings zu kritisieren, dass das individuelle Risiko für Bias der eingeschlossenen Studien nicht mit dem Goldstandard, dem Cochrane Risk of Bias Tool, evaluiert wurde. Weiterhin erfolgte keine Bewertung der Qualität der Evidenz der Endpunkte, z.B. mit dem GRADE-Ansatz. Auch sind die berechneten Konfidenzintervalle übertrieben groß, was die Genauigkeit der Odds-Ratios zweifelhaft erscheinen lässt. Dadurch ist keine Aussage bezüglich der tatsächlichen Vertrauenswürdigkeit der Ergebnisse und somit der Signifikanz der 5-FU Formulierungen möglich. Außerdem sind die Ergebnisse dieser Analyse auch kritisch zu hinterfragen, da diese Analyse direkt von dem Hersteller der 5-FU 4% Formulierung gesponsert wurde. Die Netzwerk-Metaanalyse schließt dabei Daten aus einer multizentrischen, doppelblinden, Vehikel-kontrollierten Studie mit 841 Patient*innen ein, welche 5-FU 4% Creme einmal täglich gegenüber 5-FU 5% Creme zweimal täglich über 4 Wochen verglich [193]. Nach 4 Wochen zeigten beide Interventionen eine ähnliche patientenbezogene komplette (54,4% für 5-FU 4% vs. 57,9% für 5-FU 5%) sowie partielle (80,5% für 5-FU 4% vs. 80,2% für 5-FU 5%) Abheilungsrate. Die niedriger Konzentration von 4% zeigte dabei allerdings eine verbesserte Verträglichkeit und weniger Nebenwirkungen, insbesondere weniger therapiebedingte Behandlungsabbrüche (10,1% mit 4% 5-FU vs. 14,9% mit 5% 5-FU) [193].

5.6.2.3. 5-Fluorouracil 0,5%

5.14	Evidenzbasiertes Statement	modifiziert 2022
Level of Evidence 2	Es liegt Evidenz für die Wirksamkeit von 5-Fluorouracil 0,5% Creme bei einzelnen und multiplen aktinischen Keratosen vor. Allerdings besteht aktuell in Deutschland keine Zulassung für diese Konzentration.	
	[130]; [150]; [188]; [191]; [194]; [195]; [196]	
	Konsens (100%)	

Obwohl 5-FU in der Konzentration 0,5% in Deutschland nicht zugelassen ist, soll nachfolgend die Evidenzlage kurz beschrieben und bewertet werden. Die systematische Literaturrecherche ergab 4 Einzelstudien, die 5-FU in der Konzentration 0,5% untersuchten [194] [188] [191] [195]. Zudem wurden 4 systematische Übersichtsartikel oder Metaanalysen identifiziert [150] [130] [196] [137]. Vier Studien wurden ausgeschlossen,

da sie entweder eine sequenzielle Kombinationstherapie aus 5-FU 0,5% Creme mit Kryotherapie untersuchten [198] [197] oder keinen der kritischen Effektivitätspunkte berichteten [199] [200].

Konsultationsfassung

Tabelle 20: Übersicht der eingeschlossenen Einzelstudien über 5-FU (Konzentration 0,5%).

Studie	Interventionen	Einzelne AK	Multiple AK	Feldkanzerisierung	Immunsuppression
Jorizzo 2002 [194]	5-FU 0,5% Creme vs. Placebo	unklar	X		
Weiss 2002 [195]	5-FU 0,5% Creme vs. Placebo	unklar	X		
Loven 2002 [188]	5-FU 0,5% Creme vs. 5-FU 5% Creme		X		
Smith 2003 [191]	5-FU 0,5% Creme vs. ALA + Blaulicht vs. ALA + Farbstoff-laser	X	X	unklar	

5-Fluorouracil 0,5% Creme vs. Placebo

Population und Studiendesign: Zwei multizentrische, doppelt-blinde, randomisierte Studien verglichen 5-FU 0,5% in Cremegrundlage gegenüber Placebo [194] [195]. Jorizzo et al. untersuchten eine Stichprobe von 207 Personen über 18 Jahre mit mindestens 5 AK (>4 mm im Durchmesser) im Gesicht oder auf der Stirn. Die meisten Teilnehmer waren Kaukasier mit einem hellen Hauttyp [194]. An der Studie von Weiss et al. beteiligten sich 177 kaukasische Patienten mit ebenso mindestens 5 Läsionen im Gesicht oder auf der Stirn [195]. Informationen zu Immunsuppression der Studienpopulation finden sich in den Veröffentlichungen nicht.

Interventionen: In beiden Studien wurden die Teilnehmer interindividuell in 4 Arme randomisiert. In den aktiven drei Gruppen wurde 5-FU 0,5% Creme einmal täglich über 1, 2 oder 4 Wochen aufgetragen. Die Kontrollgruppe wurde nur mit Vehikel behandelt.

Ergebnisse: Die prozentuale Läsionsreduktion gegenüber Therapiebeginn betrug 69,5% (1 Woche), 86,1% (2 Wochen) und 91,7% (4 Wochen) im Vergleich zu nur 21,6% mit Placebo. Dieser Unterschied war signifikant. Ebenso war die Rate an Patienten mit einer kompletten Abheilung aller Läsionen höher in den aktiven Armen: 14,9% für eine Woche, 37,0% für 2 Wochen, 57,8% für 4 Wochen und 0% für Placebo. Auch das globale Ansprechen wurde von den Untersuchern für 5-FU 0,5% Creme signifikant besser bewertet. Lokale Hautreaktionen wie Trockenheit, Erythem, Erosionen, Ödem, Schmerzen und Brennen wurden signifikant häufiger in den mit 5-FU 0,5% behandelten Patienten beobachtet (89% 1 Woche, 98% 2 Wochen, 96% 4 Wochen, 65% Placebo). Die mediane Zeit bis zur Entwicklung dieser Nebenwirkungen betrug 4 Tage. Die Studie wurde von 24 Teilnehmern wegen Nebenwirkungen beendet, davon waren 12 im 4-wöchigen Therapiearm. Schwerwiegende Nebenwirkungen wurden in 5 Fällen beobachtet, aber nicht als therapievermittelt bewertet [194].

In der Studie von Weiss et al. lagen die mittleren Läsionsreduktionsraten 4 Wochen nach Therapieende im Vergleich zu Studienbeginn bei 78,5% (1 Woche), 83,6% (2 Wochen), 88,7% (4 Wochen) und 34,4% (Placebo). Patientenbezogen betrug die komplette Abheilungsrate 26,3% (1 Woche), 19,5% (2 Wochen) und 47,5% (4 Wochen) gegenüber 3,4% bei Placebo. Auch die globale Bewertung der Effektivität durch die Untersucher war

signifikant besser für die aktiven Therapiearme. Es traten keine höhergradigen Nebenwirkungen auf. 7 Patienten beendeten die Studie vorzeitig. Lokale Nebenwirkungen wie Erythem, Brennen oder Trockenheit wurden unter 5-FU 0,5% signifikant häufiger als in der Kontrollgruppe beobachtet, wobei im 4-wöchigen Therapiearm die Nebenwirkungsrate am höchsten war (47,5%). Ähnlich wie in der Studie von Jorizzo et al. entwickelten sich die Lokalreaktionen 4-5 Tage nach Therapiebeginn [195].

Bewertung: Beide Studien sind sich bezüglich des Studiendesigns, der Population und der Endpunkte ähnlich. Obwohl die Studien als doppelt-blind angelegt waren, wurden die unterschiedlichen Therapiedauern nicht mit einer Dummy-Creme maskiert. Weiterhin sind in den Veröffentlichungen keine Informationen zur Durchführung der Verblindung genannt. Daher wurden beide Arbeiten auf ein Evidenzniveau von 3 herabgestuft.

5-Fluorouracil 0,5% Creme vs. 5-Fluorouracil 5% Creme

Population und Studiendesign: Eine einfach verblindete, intraindividuell randomisierte (split-face) Studie verglich 5-FU Creme in den Konzentrationen 0,5% und 5% [188]. Es wurden 21 Patienten mit mindestens 6 AK im Gesicht oder auf der Kopfhaut (3 auf jeder Seite) eingeschlossen. Ausgeschlossen wurden Individuen mit einer bekannten verminderten Aktivität der DPD.

Intervention: Die Behandlungsseiten wurden computergestützt randomisiert. Eine Seite wurde mit 5-FU 0,5% Creme einmal täglich (0,5%), die andere mit 5-FU 5% Creme zweimal täglich (5%) über 4 Wochen behandelt.

Ergebnisse: Die mittlere, absolute Reduktion von Läsionen im Vergleich zum Therapiebeginn nach 8 Wochen war 8,8 (0,5%-FU) gegenüber 6,1 (5%-FU). Dieser Unterschied war signifikant. Ebenso war die prozentuale Läsionsreduktion mit 67% in der 0,5%-Gruppe höher als in der 5%-Gruppe mit 47%. Der Anteil an Patienten mit einer kompletten Abheilung aller Läsionen war für beide Interventionen 43%. Insgesamt beendeten 18 Patienten vorzeitig die Therapie, ein Patient schied komplett aus der Studie wegen Depression aus. Die häufigsten lokalen Nebenwirkungen waren Erythem (100% und 100%), Hauttrockenheit (71,4% und 85,7%), Erosion (81% und 95,2%), Brennen (66,7% und 85,7%), Juckreiz (66,7% und 85,7%), Schmerz (42,9% und 57,1%) und Ödem (33,3% und 47,6%). Weiterhin wurde in 5 Patienten eine Irritation der Augen sowie in 2 Patienten eine nasale Obstruktion beobachtet. Die Nebenwirkungen waren zwar tendenziell in der 5%-Gruppe höher, dieser Unterschied war allerdings nicht signifikant. Die Patienten präferierten die Behandlung mit 5-FU 0,5% Creme (85% versus 15%) mit der Begründung einer besseren Tolerabilität mit weniger Hautirritation und einfacherer, nur einmal täglicher Applikation.

Bewertung: Aufgrund der kleinen Teilnehmeranzahl und der hohen Anzahl an Patienten, welche die Therapie nicht protokollgemäß beendeten, wurde die Studie auf ein Evidenzlevel von 3 herabgestuft. Obwohl die läsionsbezogene Abheilungsrate unter 0,5% höher war, erscheint der Effektunterschied zu 5%-FU eher gering. Dies wird auch durch die gleiche komplette Ansprechrate von 43% deutlich, sodass die hier abgeleitete Überlegenheit von 5-FU 0,5% gegenüber 5-FU 5% kritisch beurteilt werden sollte, zumal keine anderen RCT vorhanden sind, die einen direkten Vergleich der beiden Konzentrationen liefern. 5-FU 0,5% ist darüber hinaus in Deutschland nicht zur Behandlung von AK zugelassen.

5-Fluorouracil 0,5% Creme vs. ALA-Rotlicht-PDT

Population und Studiendesign: Eine dreiarmlige, randomisierte, offene Studie untersuchte 5-FU 0,5% Creme gegenüber ALA-PDT in 36 Patienten. Das mittlere Durchschnittsalter war 61 Jahre. Nähere Informationen zur Studienpopulation, Lokalisation und Verteilung der Läsionen wurden nicht berichtet [191].

Intervention: Die Teilnehmer der Studie wurden interindividuell in drei Arme randomisiert. Zwei davon untersuchten eine einstündige Inkubation mit 20% ALA gefolgt von einer Aktivierung durch entweder eine künstliche Blaulichtquelle über 1000 Sekunden (Blaulicht) oder durch einen gepulsten Farbstofflaser mit einer Wellenlänge von 595 nm (Laser). Nach 30 Tagen wurden diese beiden Interventionen wiederholt. Der dritte Arm wurde mit 5-FU 0,5% Creme feldgerichtet zweimal täglich über 4 Wochen behandelt (5-FU 0,5%).

Ergebnisse: Eine komplette Abheilung aller Läsionen wurde 4 Wochen nach Behandlungsende von 50% (5-FU 0,5%), 50% (Blaulicht) und 8% (Laser) der behandelten Patienten erreicht. Ein Teilansprechen (Reduktion von mindestens 75% der Läsionen pro Patient) lag in 75% (5-FU 0,5%), 75% (Blaulicht) bzw. 42% (Laser) der Fälle vor. Eine kosmetische Verbesserung bezüglich des Gesamtbilds nach Behandlung, Rauigkeit der Läsionen sowie Hyperpigmentierung wurde für alle drei Therapiearme beobachtet. Lokale Nebenwirkungen umfassten Erythem, Brennen, Krustenbildung, und Erosionen. Erytheme wurden hierbei häufiger in den mit 5-FU 0,5% behandelten Patienten beobachtet. Ein Teilnehmer beendete die Studie vorzeitig wegen einer ausgeprägten Rötung des gesamten Gesichts. Genauere Häufigkeitsangaben zu den unerwünschten Nebenwirkungen wurden nicht berichtet.

Bewertung: Durch das dreiarmlige, interindividuelle Design der Studie erscheint die Fallgröße pro Therapiearm relativ klein. Zudem fehlt eine genaue Beschreibung von Randomisierung und es erfolgte keine Verblindung. Daher wurde die Studie auf ein Evidenzlevel von 3 herabgestuft.

5.6.3. 5-Fluorouracil 0,5% mit Salicylsäure 10%

5.15	Evidenzbasierte Empfehlung	modifiziert 2022
Empfehlungsgrad B	5-Fluorouracil 0,5% mit Salicylsäure 10% in Lösung sollte für einzelne oder multiple aktinischen Keratosen sowie bei Feldkanzerisierung angeboten werden.	
Level of Evidence 2	[147]; [184]; [185]; [201]	
	Starker Konsens (100%)	

Das Zytostatikum 5-Fluorouracil (5-FU) 0,5% ist in Kombination mit Salicylsäure (SA) 10% seit 2011 zur topischen Behandlung von leichten bis moderaten AK (Grad I bis II nach Olsen) bei immunkompetenten Erwachsenen zugelassen. Es ist verfügbar als Lösung (5 mg/g 5-FU mit 100 mg/g SA), die einmal täglich auf ein maximales Behandlungsareal von 25 cm² über längstens 12 Wochen aufgetragen werden sollte. Hierbei verstärkt die keratolytische Wirkung von SA den zytostatischen Effekt von 5-FU. Die Kombination wurde in mehreren randomisierten Studien [147] [184] [201] [185] und in einer Metaanalyse randomisierter Studien untersucht [202]. Die Studienlage verdeutlicht, dass Evidenz für den Gebrauch von 5-FU 0,5% mit SA 10%-Lösung bei einzelnen und multiplen AK vorliegt, und zwar vorwiegend bei milden bis moderaten Läsionen (Grad I-II nach Olsen) und in läsionsgerichteter Auftragung [184] [185]. Simon et al. zeigten darüber hinaus die Wirksamkeit dieser Kombination auch in hyperkeratotischen und Grad-III-Läsionen, allerdings wurden hier auch mehr Nebenwirkungen gegenüber Kryochirurgie beobachtet [147]. Dennoch ist die Häufigkeit von Behandlungsabbrüchen wegen Unverträglichkeit gering (<1%) und die Nebenwirkungen bei den meisten

behandelten Patienten leicht bis moderat. Zusätzlich kann die Anwendung bei Reaktionen auf bis zu 3x wöchentlich reduziert werden. Obwohl ein Ansprechen bereits 4 Wochen nach Therapie sichtbar sein sollte, ist die durchschnittliche Therapiedauer mit 6-12 Wochen eher als lang zu bewerten. Dies setzt eine gute Therapieadhärenz voraus. Eine andere Studie untersuchte 5-FU 0,5% mit SA 10% in Lösung als feldgerichtete Therapie bei Patienten mit Anzeichen von Feldkanzerisierung [201]. Es wurden keine RCT bei immunsupprimierten Patienten gefunden.

Tabelle 21: Übersicht der eingeschlossenen Einzelstudien zu 5-FU mit SA.

Studie	Intervention	Einzelne AK	Multiple AK	Feldkanzerisierung	Immunsuppression
Stockfleth 2011 [184]	5-FU 0,5% mit SA 10% Lösung vs. Diclofenac-Natrium 3% in Hyaluronsäure 2,5% Gel vs. Placebo	X	X		
Stockfleth 2012* [185]	5-FU 0,5% mit SA 10% Lösung vs. Diclofenac-Natrium 3% in Hyaluronsäure 2,5% Gel vs. Placebo	X	X		
Stockfleth 2017 [201]	5-FU 0,5% mit SA 10% Lösung vs. Placebo	X	X	X	
Simon 2015 [147]	5-FU 0,5% mit SA 10% Lösung vs. Kryochirurgie	X	X		
* Folgestudie von Stockfleth 2011					

5-Fluorouracil 0,5% mit Salicylsäure 10% Lösung vs. Placebo

Population und Studiendesign: Zwei unabhängige Studien wurden gefunden, die 5-FU 0,5% mit SA 10%-Lösung gegenüber Placebo verglichen. Die erste Studie untersuchte 470 Patienten mit 4-10 Läsionen im Gesicht oder auf der unbehaarten Kopfhaut. Primärer Endpunkt war die histologische Abheilung einer vorab definierten AK-Läsion 8 Wochen nach Therapieende. Es wurden AK der Grade I und II nach der Olsen-Klassifikation eingeschlossen. Das Studiendesign war inter-individuell und doppelt-blind (Grad I-II nach Olsen) [184]. Die zweite Studie umfasste 166 Patienten mit 4-10 Läsionen im Gesicht oder auf der unbehaarten Kopfhaut in einem Areal von 25 cm² mit Feldkanzerisierung. Primärer Endpunkt dieser Untersuchung war die vollständige klinische

Abheilung 8 Wochen nach Therapieende. Es wurden AK der Grade I und II eingeschlossen. Die Studie war doppelt-blind [201].

Interventionen: In der ersten Studie wurden die Patienten 2:1:2 randomisiert zu 5-FU 0,5% mit SA 10%, Vehikel (Placebo) oder Diclofenac-Natrium 3% in Hyaluronsäure 2,5% Gel, welche äußerlich nicht zu unterscheiden waren. Die Therapie wurde über 12 Wochen oder bis zum Abheilen der Läsionen einmal täglich (5-FU 0,5% mit SA 10% bzw. Placebo) oder zweimal täglich (Diclofenac-Natrium 3% in Hyaluronsäure 2,5% Gel) aufgetragen. Die Behandlung erfolgte läsionsgerichtet, das heißt direkt auf die klinisch manifesten AK mit einem Pinselapplikator oder dem Finger [184]. In der zweiten Studie wurde eine Randomisierung 2:1 zu 5-FU 0,5% mit SA 10% oder Vehikel vorgenommen. Die Applikation erfolgte einmal täglich über eine zusammenhängende Fläche von maximal 25 cm², in der 4-10 AK bzw. Zeichen von Feldkanzerisierung vorhanden waren, und somit im Gegensatz zur vorherigen Studie feldgerichtet [201]. In beiden Arbeiten war eine Reduktion der aktiven Therapie auf dreimal wöchentlich (5-FU 0,5% mit SA 10%) oder einmal täglich (Diclofenac-Natrium 3% in Hyaluronsäure 2,5% Gel) möglich.

Ergebnisse: Die histologisch nachgewiesene Reduktionsrate bei Studienende betrug 72,0% (5-FU 0,5% mit SA 10%) bzw. 44,8% (Vehikel), die mittlere Läsionsreduktion war ebenso signifikant höher in der Gruppe der mit 5-FU 0,5% mit SA 10% behandelten Patienten. Die Anzahl der Patienten mit einer kompletten Abheilung aller Läsionen nach 20 Wochen war deutlich besser im aktiven Arm (55,4% versus 15,1%). 74,5% aller mit 5-FU 0,5% mit SA 10% behandelten Läsionen waren geklärt, in der Kontrollgruppe (Vehikel) waren es nur 35,5%. Auch die globale Einschätzung des Behandlungserfolgs nach 20 Wochen war in der 5-FU 0,5% mit SA 10%-Gruppe am höchsten. Hier gaben 92,0% der Untersucher und 93,2% der Patienten eine Beurteilung als sehr gut oder gut („very good / good“) ab. Andererseits wurden im aktiven Arm auch häufiger lokale Nebenwirkungen wie Brennen und Entzündungsreaktionen beobachtet. Diese waren meist mild bis moderat. Juckreiz trat in beiden Gruppen auf. Schwerwiegende Nebenwirkungen wurden in 1,1% (5-FU 0,5% mit SA 10%) bzw. 4,1% (Vehikel) verzeichnet, aber nicht als therapievermittelt bewertet [184]. Eine Folgestudie berichtete über spätere Beobachtungszeitpunkte nach 6 und 12 Monaten innerhalb der gleichen Studienpopulation [185]. Ausgehend von abgeheilten Läsionen an Woche 20 wurden nach 12 Monaten läsionsbezogene Abheilungsraten von 85,8% (5-FU 0,5% mit SA 10%) gegenüber 79,8% (Placebo) berichtet ($p=0,04419$). Ebenso war die globale Einschätzung des Therapieerfolgs nach 6 und 12 Monaten in der aktiven Therapie deutlich höher, 94,7% der behandelten Patienten empfahlen eine Therapie mit 5-FU 0,5% mit SA 10%. Lokale Reaktionen wie Brennen (81,3% versus 57,4%) oder Entzündungsreaktionen (70,3% versus 22,3%) wurden allerdings auch hier wieder häufiger angegeben [185].

In der primär feldgerichteten Therapiestudie betrug die Anzahl an Patienten mit einer kompletten Abheilung aller Läsionen 8 Wochen nach Behandlungsende 49,5% (5-FU 0,5% mit SA 10%) gegenüber 18,2% (Placebo) in der Intention-to-treat-Analyse. Ebenso wurde eine Reduktion von mindestens 75% klinisch sichtbarer Läsionen in 69,5% versus 34,6% erreicht. Beide Endpunkte waren dabei signifikant unterschiedlich. Die prozentuale Läsionsreduktion bezogen auf den Therapiestart lag bei 78,0% für die aktive Therapie gegenüber 46,9% unter Placebo. Auch das globale Therapieansprechen wurde vom Untersucher in 90,2% der mit 5-FU 0,5% mit SA 10% behandelten Patienten als sehr gut oder gut bewertet („very good or good“). Als Nebenwirkungen der aktiven Therapie wurden Erythem (88,9%), Schmerzen (69,4%) und Hautirritation (59,3%) berichtet, die alle häufiger als unter Placebo auftraten [201].

Bewertung: Eine Stärke dieser Untersuchungen ist eine lange Nachbeobachtungszeit der Ergebnisse über 12 Monate. In der Nachbeobachtungsstudie wurden nach 12 Monaten läsionsbezogene Abheilungsraten – ausgehend von abgeheilten Läsionen an

Woche 20 – ermittelt. Allerdings scheint die Stärke des Effekts einer Behandlung mit 5-FU 0,5% mit SA 10% in Lösung im Beobachtungszeitraum zunehmend abzunehmen. Dies ist vor allem nach 12 Monaten ersichtlich, wo die läsionsbezogenen Abheilraten der aktiven Therapie und Placebo bzw. Vehikel eng beieinander lagen (85,8% versus 79,8%). Die hohe Abheilrate im Kontrollarm könnte entweder durch eine gewisse Wirksamkeit des Vehikels oder durch eine hohe natürliche Remissionsrate bedingt sein ([Kapitel 6.2](#)). Daher sind weitere Studien nötig, um die Langzeitwirkung von 5-FU 0,5% mit SA 10% in Lösung weiter zu untersuchen.

5-Fluorouracil 0,5% mit Salicylsäure 10% Lösung vs. Kryochirurgie

Population und Studiendesign: Es liegt eine randomisierte Studie vor, in der 5-FU 0,5% mit SA 10% mit Kryochirurgie verglichen wurde. Es wurden 66 Patienten mit 4-10 hyperkeratotischen Läsionen (Grad II-III nach der Olsen-Klassifikation) im Gesicht und auf der unbehaarten Kopfhaut eingeschlossen. Personen mit iatrogenen Immunsuppression wurden ausgeschlossen [147].

Interventionen: 5-FU 0,5% mit SA 10% wurde als Lösung einmal täglich über maximal 6 Wochen läsionsgerichtet aufgetragen. Bei schlechter Verträglichkeit war eine Reduktion auf eine dreimal wöchentliche Gabe zulässig. Die Kryochirurgie wurde mit flüssigem Stickstoff als Sprayverfahren mit einem zweifachen Gefrier-Auftau-Zyklus durchgeführt, wobei die Dauer der Vereisung dem jeweiligen Prüfarzt überlassen war. Nach 3 Wochen konnte sie wiederholt werden, was ebenso im Ermessen des Prüfarztes lag. Die Studie war nicht verblindet. Es erfolgte eine interindividuelle Randomisierung zu einem der beiden Arme im Verhältnis 1:1.

Ergebnisse: Die mittlere Läsionsreduktion pro Patient betrug nach 14 Wochen 5,2 für 5-FU 0,5% mit SA 10% und 5,7 für Kryochirurgie. Im ersten Arm zeigten nach 98 Tagen 33,3% eine komplette und 51,5% eine teilweise (>75%) Abheilung aller Läsionen. Bei Kryochirurgie waren es 25,0% (komplett) und 62,5% (teilweise). Die histologischen Remissionsraten waren läsionsbezogen 62,1% für 5-FU 0,5% und 41,9% für Kryochirurgie. Die Rezidivrate (Anteil der Patienten mit mindestens einem Rezidiv) war 6 Monate nach Therapieende für die Kryochirurgie höher als für 5-FU 0,5% mit SA 10% (84,8% versus 39,4%). Das durch den Prüfarzt und die Patienten beurteilte Ansprechen insgesamt war in beiden Armen sehr ähnlich. Ebenso wurde das kosmetische Ergebnis beider Therapieformen überwiegend als gut oder sehr gut („good/ very good“) bewertet. Nebenwirkungen wurden tendenziell häufiger bei 5-FU 0,5% mit SA 10% beobachtet und umfassten Erythem, Krusten und Brennen. Schwerwiegende, therapievermittelte Ereignisse traten in 24,2% der Fälle auf, bei Kryochirurgie waren es nur 6,1% [147].

Bewertung: Bezüglich der mittleren Läsionsreduktion und der kompletten bzw. teilweise Abheilung aller Läsionen war die Effektivität beider Interventionen vergleichbar. Bemerkenswert ist ein deutlicher Effekt in der Reduktion von Rezidiven ursprünglich abgeheilter Läsionen von 5-FU 0,5% mit SA 10%, was auf eine bessere Langzeitwirkung dieser Substanz gegenüber Kryochirurgie hinweisen könnte. Demgegenüber standen eine geringere Rate und Nebenwirkungen unter Kryochirurgie, was in der Schaden-Nutzen-Bewertung dieses Vergleichs berücksichtigt werden sollte. Wegen des offenen Studiendesigns wurde die Arbeit auf ein Evidenzlevel von 3 herabgestuft.

5-Fluorouracil 0,5% mit Salicylsäure 10% Lösung vs. Diclofenac-Natrium 3% Gel

Population und Studiendesign: Eine Studie untersuchte diese Interventionen in einem dreiarmligen, interindividuellen Design [184].

Interventionen: Es erfolgte eine Randomisierung 2:1:2 zu 5-FU 0,5% mit SA 10%, Vehikel (Placebo) oder Diclofenac-Natrium 3% in Hyaluronsäure 2,5% Gel.

Ergebnisse: Die histologisch nachgewiesene Reduktionsrate bei Studienende betrug 72,0% (5-FU 0,5% mit SA 10%) versus 59,1% (Diclofenac-Natrium 3% in Hyaluronsäure 2,5% Gel), die klinisch gemessene Reduktionsrate 74,5% (5-FU 0,5% mit SA 10%) versus 54,6% (Diclofenac-Natrium 3% in Hyaluronsäure 2,5% Gel). Die Anzahl der Studienpatienten mit kompletter Abheilung lag bei 55,4% (5-FU 0,5% mit SA 10%) gegenüber 32,0% (Diclofenac-Natrium 3% in Hyaluronsäure 2,5% Gel). Läsionsbezogen waren nach 20 Wochen 74,5% bzw. 54,6% aller AK geklärt. Das globale Therapieansprechen wurde von den Untersuchern für 5-FU 0,5% mit SA 10% durchgehend besser bewertet. So wurden in 92,0% die Ergebnisse als sehr gut oder gut befunden („very good / good“), im Diclofenac-Arm war dies in 73,8% der Fall. Ähnlich verteilt war das globale Ansprechen bewertet durch die Patienten (93,2% versus 81,6%). Die Rate unerwünschter Nebenwirkungen war dagegen im experimentellen Arm höher (95,2%) als im aktiven Diclofenac-Arm (76,8%). Schwerwiegende Nebenwirkungen wurden in 1,1% (5-FU 0,5% mit SA 10%) bzw. in 4,9% (Diclofenac-Natrium 3% in Hyaluronsäure 2,5% Gel) beobachtet, allerdings nicht als therapievermittelt beurteilt. 35 Patienten beendeten die Studie vorzeitig, davon wurden 14 mit 5-FU 0,5% mit SA 10% behandelt und 16 mit Diclofenac-Natrium 3% in Hyaluronsäure 2,5% Gel [184]. Nach 12 Monaten waren noch immer 85,8% bzw. 81,0% der ursprünglich an Woche 20 abgeheilten Läsionen abgeheilt. Eine deutliche klinische Verbesserung („good / very good“) lag nach Ansicht der Untersucher hier in 93,2% und in 81,6% vor (5-FU 0,5% mit SA 10% versus Diclofenac-Natrium 3% in Hyaluronsäure 2,5% Gel). Die Einschätzung durch die Patienten lag hier für beide Gruppen etwas niedriger [185].

Bewertung: 5-FU 0,5% mit SA 10% war nach 20 Wochen bezüglich der untersuchten Effektivitätsendpunkte Diclofenac-Natrium 3% in Hyaluronsäure 2,5% Gel signifikant überlegen.

5.6.4. Ingenolmebutat

5.16	Evidenzbasierte Empfehlung	modifiziert 2022
Empfehlungsgrad A	Ingenolmebutat soll für die Therapie der aktinischen Keratose nicht angeboten werden.	
Level of Evidence 2	[130]; [202]; [203]; [204]; [205]; [206]; [207]; [208]; [209]; [210]	
	Starker Konsens (100%)	

Im Januar 2020 wurde in Abstimmung mit der Europäischen Arzneimittel-Agentur (EMA) beschlossen, die Zulassung von Ingenolmebutat für aktinische Keratosen ruhen zu lassen. Diese Entscheidung beruhte auf einer 3-Jahressicherheitsanalyse mit 484 Patient*innen, welche eine höhere Inzidenz von SCC mit Ingenolmebutat im Vergleich zu Imiquimod zeigte (3,3% vs. 0,4%). Weiterhin wurde eine höhere Inzidenz von Hauttumoren einschließlich Basalzellkarzinom, M. Bowen und PEK im Behandlungsfeld auch im Vergleich zum Vehikel in vier klinischen Studien mit Ingenoldisoxat (einem mit Ingenolmebutat verwandten Ester) mit 1.234 Patienten (7,7% vs. 2,9% mit Vehikel) beobachtet. Außerdem wurde eine höhere Inzidenz von gutartigen Tumoren unter Ingenolmebutat verzeichnet (n=1.262 Patient*innen, Ingenolmebutat 1,0 % vs. Vehikel 0,1%). Obwohl diese Daten bisher nicht veröffentlicht wurden und ausschließlich in zwei Rote-Hand-Briefen vorliegen, empfiehlt die EMA derzeit als Vorsichtsmaßnahme die

Aussetzung der Marktzulassung in Europa. Behandelte Patient*innen sollen engmaschig auf das Auftreten von Hauttumoren in ehemaligen Behandlungsfeldern untersucht werden. Vor dem Hintergrund zahlreicher Interventionen soll Ingenolmebutat nicht angeboten und andere Therapien bevorzugt werden.

5.6.5. Imiquimod

5.6.5.1. Imiquimod 5%

5.17	Evidenzbasierte Empfehlung	modifiziert 2022
Empfehlungsgrad B	Imiquimod 5% Creme sollte für einzelne oder multiple aktinische Keratosen sowie bei Feldkanzerisierung angeboten werden.	
Level of Evidence 1	[171]; [173]; [186]; [130]; [137]; [144]; [174]; [190]; [211]; [212]; [213]; [214]; [215]; [216]; [217]	
	Starker Konsens (100%)	

Der spezifische Toll-like Rezeptor (TLR) 7 Agonist Imiquimod 5% ist seit 2006 zur topischen Behandlung von klinisch typischen, nicht-hyperkeratotischen, nicht-hypertrophen AK (Grad I bis II nach Olsen) im Gesicht oder auf der Kopfhaut bei immunkompetenten Erwachsenen zugelassen. Er ist als Creme verfügbar, die in einzelnen Sachets (12,5 mg) portioniert ist und der Maximaldosis pro Behandlungstag entspricht. Imiquimod 5% Creme soll über 4 Wochen jeweils dreimal wöchentlich auf ein maximales Behandlungsareal von 25 cm² aufgetragen werden und für ca. 8 Stunden auf der Haut belassen werden. Nach einem vierwöchigen behandlungsfreien Zeitraum sollte die Abheilung der AK überprüft werden und ggf. ein zweiter Behandlungszyklus über 4 Wochen angeschlossen werden. Studien zu diesem Anwendungsregime zeigen im Vergleich zu der ursprünglichen 16-wöchigen [214] [215] [217] bzw. 12-wöchigen Behandlung [216] vergleichbare Therapieergebnisse bei geringer Therapiedauer [211] [213]. Jedoch konnte eine Studie zeigen, dass die häufigere Anwendung von mehr als dreimal wöchentlich schlechter verträglich ist, die komplette Abheilung der Läsionen schlechter war und sich nur eine teilweise Abheilung nachweisen ließ. Allerdings waren die entsprechenden AK an den Extremitäten und nicht im Gesicht oder am Kapillitium lokalisiert [212].

Zwei systematische Übersichtsarbeiten [150] [202] bzw. vier Metaanalysen [130] [218] [137] [173] mehrerer randomisierter Studien verschiedener Behandlungsmodalitäten von AK unterstreichen die dargestellte Evidenz. Eine Metaanalyse von Vegter et al. ermittelte für den Behandlungszyklus von 16 Wochen aus insgesamt 5 Studien mit einer gepoolten Gesamtpopulation von 966 Patienten eine komplette Abheilungsrate von 63,3%. Die komplette Abheilung aller Läsionen jedoch nach nur 4-wöchiger Behandlung wurde aus 3 Studien mit insgesamt 278 Patienten mit 56,3% berechnet [137]. Vergleichbare Werte (komplette Abheilung der Läsionen: 65,9% und komplette Abheilung beim Patienten: 54,5%) ergab auch eine systemische Übersichtsarbeit von Askew et al., die insgesamt 8 Studien analysierten, wobei Imiquimod 5% als Vergleichsarm anderer Behandlungsmethoden eingesetzt wurde [150].

Es liegt eine Arbeit zur feldgerichteten Therapie bei immunsupprimierten Patienten vor, die bei einer 16-wöchigen Behandlungsdauer vergleichbare Ergebnisse zu immunkompetenten Patienten hinsichtlich der kompletten Abheilung der Läsionen aufwies [145].

Es wurde eine Fläche von bis zu 100 cm² mit maximal zwei Sachets (à 12,5 mg) behandelt. Jedoch kam es bis auf milde bis moderaten zu keinen schwerwiegenden Nebenwirkungen (insbesondere Abstoßungsreaktionen bei organtransplantierten Patienten). Für die evidenzbasierte Empfehlung zu Imiquimod 5% Creme in dieser Subgruppe [Kapitel 6.8](#).

Tabelle 22: Übersicht der Einzelstudien zu Imiquimod 5%

Studie	Interventionen	Einzelne AK	Multiple AK	Feldkan-zersie-rung	Immun-suppres-sion
Korman 2005 [214]	Imiquimod 5% Creme 3x/Woche vs. Placebo	X	X		
Lebwohl 2004 [215]	Imiquimod 5% Creme 2x/Woche vs. Placebo	X	X		
Szeimies 2004 [217]	Imiquimod 5% Creme 3x/Woche vs. Placebo	X	X		
Alomar 2007 [211]	Imiquimod 5% Creme 3x/Woche (max. 2 Zyklen) vs. Placebo	X	X		
Jorizzo 2007 [213]	Imiquimod 5% Creme 3x/Woche (max. 2 Zyklen) vs. Placebo	X	X		
Chen 2013 [219]	Imiquimod 5% Creme 3x/Woche vs. Placebo	X	X	unklar	
Ooi 2006 [220]	Imiquimod 5% Creme 3x/Woche vs. Placebo	X	X	unklar	
Ortonne 2010 [221]	Imiquimod 5% Creme 3x/Woche vs. Placebo	X	X	unklar	

Studie	Interventionen	Einzelne AK	Multiple AK	Feldkan- zersie- rung	Immun- suppres- sion
Stockfleth 2002 [216]	Imiquimod 5% Creme 3x/Woche vs. Placebo	X	X		
Gebauer 2009 [212]	Imiquimod 5% Creme 2x/Woche vs. Imiquimod 5% Creme 3x/Woche vs. Imiquimod 5% Creme 5x/Woche vs. Imiquimod 5% Creme 7x/Woche vs. Placebo		X	X	
Ulrich 2007 [222]	Imiquimod 5% Creme 3x/Woche vs. Placebo	X	X	X	X
Foley 2011 [144]	Imiquimod 5% Creme vs. Kryochirurgie		X		
Krawtchenko 2007 [145]	Imiquimod 5% Creme vs. Kryochirurgie vs. 5-FU 5% Creme	X	X		
Akarsu 2011 [174]	Imiquimod 5% Creme vs. Diclofenac-Natrium 3% Gel vs. Placebo	X			
Kose 2008 [176]	Imiquimod 5% Creme vs. Diclofenac-Natrium 3% Gel	X	unklar		
Tanghetti 2007 [190]	Imiquimod 5% Creme vs.	X	X		

Studie	Interventionen	Einzelne AK	Multiple AK	Feldkan-zersie-rung	Immun-suppres-sion
	5-FU 5% Creme				
Gollnick 2020 [171]	Imiquimod 5% Creme vs. Diclofenac-Natrium 3% Gel	X	X		
Jansen 2019 [186]	5-FU 5% Creme vs. IMB 0,015% Gel vs. Imiquimod 5% Creme vs. MAL-cPDT		X	X	

Imiquimod 5% Creme vs. Placebo (Immunkompetente)

Population, Studiendesign und Intervention: Es lassen sich mehrere randomisierte Studien identifizieren, die die Wirksamkeit von Imiquimod 5% Creme gegen Placebo untersuchen. Davon untersuchen drei Studien ([214], [215], [217]) die Wirksamkeit gegen Placebo über einen Behandlungszeitraum von 16 Wochen mit je drei bzw. zwei Applikationen pro Woche. In diese Studien wurden 492 Patienten¹, 436 Patienten und 286 Patienten eingeschlossen, welche 1:1 gegen Vehikel randomisiert wurden. Die Patienten wurden im Gesicht oder auf dem unbehaarten Kopf behandelt und hatten zwischen 4-81,2 bzw. 5-9 AK auf einer Fläche von 25 cm².

Zwei weitere Studien ([211], [213]) untersuchten die Wirksamkeit gegen Placebo ebenfalls bei Patienten mit 4-85 bzw. 5-94 AK auf einer Fläche von 25 cm² im Gesicht oder auf dem unbehaarten Kopf; jedoch bei ein bis zwei Therapiezyklen von jeweils 4 Wochen. Nach einem ersten Behandlungszyklus von 4 Wochen mit je drei Applikationen pro Woche wurde nach weiteren 4 Wochen bewertet, ob noch AK im Behandlungsareal nachweisbar waren. Wenn ja, wurde erneut ein 4-wöchiger Behandlungszyklus durchgeführt. Auch hier erfolgte eine 1:1 Randomisierung von Imiquimod 5% gegen Placebo. Keine der fünf genannten Studien hat hyperkeratotische AK (im Sinne von Olsen III) explizit ausgeschlossen.

Ergebnisse: Die drei Studien von Korman et al., Lebwohl et al. und Szeimies et al. konnten komplette Abheilungsraten von 48,3% (Imiquimod) vs. 7,2% (Vehikel), 45,1% vs. 3,2% bzw. 57,1% vs. 2,2% sowie eine partielle Läsionsreduktion von 64,0% vs. 13,6%, 59,1% vs. 11,8% und 72,1% vs. 4,3% zeigen. Dabei erfolgte die Bewertung in allen Untersuchungen 8 Wochen nach Behandlungsende und wurde bei zwei der drei Studien klinisch und bei Szeimies et al. mittels Histologie evaluiert. Die Nebenwirkungen im Behandlungsareal waren in allen drei Studien im aktiven Behandlungsarm höher als im Vehikel-Arm. Am häufigsten wurden im aktiven Arm im Behandlungsareal Juckreiz 20,5%-28,9%, Brennen 5,6%-7,4% sowie Erythem 30,6%, Krusten 29,9% und Erosion 10,2% berichtet.

Die beiden Studien von Alomar et al. und Jorizzo et al. zeigten insgesamt (d.h. entweder nach einem oder zwei Behandlungszyklen) eine komplette Abheilung aller Läsionen von 55,0% (Imiquimod) vs. 2,3% (Vehikel) bzw. 57,7% vs. 14,6%. Hinsichtlich der partiellen Läsionsreduktion wurden Werte von 65,9% (Imiquimod) vs. 3,8% (Vehikel) bzw. 61,0% vs. 25,2% erreicht. Unerwünschte Nebenwirkungen wurden in 53,5% (Imiquimod) vs. 30,8% (Vehikel) der Fälle beobachtet. In der anderen Studie bewerteten 16% der Patienten die Nebenwirkungen (Erythem, Juckreiz, Verkrustung) als schwer.

Drei weitere Studien verglichen Imiquimod 5% Creme mit Placebo, werden aber bei einer kleinen Studiengröße, einer relativ kurzen Nachbeobachtungszeit und vergleichbaren Ergebnissen zu den bereits beschriebenen Studien hier nicht weiter aufgeführt [219] [220] [221]

Imiquimod 5% Creme vs. Placebo (Immunsupprimierte)

In einer multizentrischen, randomisierten und Placebo-kontrollierten Studie von Ulrich et al. an 43 organtransplantierten Patienten wurde die Wirksamkeit und Interaktion des Immunmodulators bei diesem Hochrisiko-Patientenkollektiv untersucht [222]. Aufgrund der Notwendigkeit einer feldgerichteten Therapie wurden in dieser Studie zwei Sachets pro Applikation auf einer Fläche von 100 cm² verwendet. Die Randomisierung erfolgte 2:1 (30 Patienten im aktiven Arm) und es wurde dreimal pro Woche über 16 Wochen therapiert. Die komplette Abheilung wurde in 62,1% der Fälle und die partielle Abheilung in 79,3% der Fälle berichtet. Damit sind die Ergebnisse vergleichbar bzw. sogar besser als bei immunkompetenten Patienten zu bewerten, wenngleich die Anwendung (2 Sachets, größere Fläche) vom etablierten Schema abweicht. Eine wichtige Erkenntnis dieser Studie ist, dass die immunmodulatorische Wirkweise von Imiquimod zu keinen Nebenwirkungen im Sinne einer Organabstoßungsreaktion, einer Funktionseinschränkung des transplantierten Organs oder zu relevanten Laborwertverschlechterung geführt hat.

Imiquimod 5% Creme vs. Kryochirurgie

Population und Studiendesign: Es wurde eine monozentrische Studie mit 70 Patienten gefunden, die Kryochirurgie gegen die Behandlung von Imiquimod 5% bei Patienten mit 10 AK verglichen hat [144]. Die Läsionen wurden klinisch gemäß Olsen et al. klassifiziert, wobei sogar Olsen Grad-III-Läsionen (bei dem Vorliegen von ≥ 10 Läsionen) bevorzugt behandelt wurden. Eine weitere dreiarmlige Studie hat Imiquimod 5% im Vergleich zur Kryochirurgie und 5-Fluorouracil untersucht [145]. Eingeschlossen wurden insgesamt 75 Patienten mit 5-10 AK in einem Behandlungsfeld von 50 cm². Die Randomisierung erfolgte 1:1:1 und die AK wurden vor Therapie histologisch gesichert.

Interventionen: Die Randomisierung erfolgte 1:1 und die Behandlung mittels Kryochirurgie wurde im offenen Sprayverfahren in bis zu vier Sitzungen im Abstand von drei Monaten durchgeführt. Im Gegensatz dazu wurde Imiquimod 5% Creme dreimal pro Woche für 3-4 Wochen angewendet und bei noch nicht vollständiger Abheilung ein weiterer Behandlungszyklus durchgeführt [144]. In der dreiarmligen Vergleichsstudie wurde die Kryochirurgie im offenen Sprayverfahren für 20-40 s pro Läsion angewandt und ein weiteres Mal innerhalb von 2 Wochen wiederholt, falls noch AK vorhanden waren. 5-Fluorouracil 5% Creme wurde zweimal täglich über 4 Wochen im Behandlungsa-real angewandt. Imiquimod 5% Creme wurde für 4 Wochen dreimal wöchentlich angewandt und nach vierwöchiger Pause bei verbleibenden AK nochmal in gleicher Weise appliziert [145].

Ergebnisse und Bewertung: Die komplette Abheilungsrate der behandelten Läsionen war im Vergleich zu anderen Untersuchungen sehr hoch (98,7% Kryochirurgie und 93,6% Imiquimod), insbesondere unter dem Aspekt, dass auch hyperkeratotische

Läsionen behandelt wurden. Die komplette Abheilung der Läsionen eines Patienten war ebenfalls hoch (90,3% vs. 68,0%) und im Gegensatz dazu die partielle Abheilung als niedrig zu bewerten (9,7% vs. 28,0). Als Langzeitnebenwirkungen hat die Hypopigmentierung im Behandlungsareal eine erhebliche Rolle gespielt und unterschied sich signifikant in beiden Therapieformen (54,8% vs. 24,0%) [144]. Die zweite Studie berichtete komplette klinische Abheilungsraten von 68% für Kryochirurgie, 96% für 5-Fluorouracil und 85% für Imiquimod. Im Gegensatz dazu zeigte die histologische Untersuchung komplette Abheilungsraten von nur 32%, 67% bzw. 73%. Die langfristige, komplette Abheilung nach 12 Monaten des gesamten Behandlungsfeldes wurde mit 4%, 33% bzw. 73% berichtet, welches die langfristige Wirksamkeit einer Feldtherapie (hier: 5-FU und Imiquimod) gegenüber einer läsionsgerichteten Therapie (hier: Kryochirurgie) verdeutlicht [145].

Imiquimod 5% Creme vs. Diclofenac-Natrium 3% Gel

Population und Studiendesign: Es wurden drei unabhängige Studien identifiziert, die Imiquimod 5% Creme gegenüber Diclofenac-Natrium 3% in Hyaluronsäure 2,5% Gel verglichen. Die erste Studie untersuchte 61 Patienten mit jeweils einer Läsion, die zuvor histologisch gesichert wurde. Die Lokalisation oder klinische Beschaffenheit (Olsen-Klassifikation) wurde nicht beschränkt. Das Studiendesign war interindividuell und gegenüber dem Untersucher verblindet [174]. Die zweite Studie untersuchte 49 Patienten mit mindestens 3 Läsionen, wobei auch diese Studie die Lokalisation oder klinische Beschaffenheit der AK nicht einschränkte. Die Läsionen wurden klinisch diagnostiziert und bewertet. Das Studiendesign war interindividuell und nicht verblindet [176]. Die dritte Studie war eine gepoolte Analyse aus zwei RCT (NCT00777127/NCT01453179; LEIDA 1/2) mit insgesamt 479 Patient*innen mit Grad I-II Läsionen nach Olsen in einem zusammenhängenden Feld von 50 cm². Eine histologische Diagnosesicherung war in dieser Studie obligat [171].

Interventionen: In der ersten Studie wurden die Patienten 1:1:1 randomisiert zu Imiquimod 5% Creme, Diclofenac-Natrium 3% in Hyaluronsäure 2,5% oder Basiscreme. Die Behandlung erfolgte läsionsgerichtet. Diclofenac-Natrium 3% in Hyaluronsäure 2,5% Gel und die Basiscreme wurden über 12 Wochen zweimal täglich appliziert, Imiquimod 5% Creme wurde über 16 Wochen zweimal pro Woche aufgetragen [174]. In der zweiten Studie wurde 1:1 randomisiert und jeweils über 12 Wochen im Imiquimod-Arm dreimal wöchentlich und im Diclofenac-Arm einmal täglich appliziert. Auch hier erfolgte eine läsionsgerichtete Anwendung [176]. In der dritten Studie erfolgte eine Randomisierung im Verhältnis 1:1 zu entweder Imiquimod 5% Creme dreimal pro Woche über Nacht über 4 Wochen gefolgt von 4 Wochen Therapiepause. Bei unzureichendem Ansprechen erfolgte ein zweiter Therapiezyklus. Die andere Gruppe erhielt Diclofenac-Natrium 3% Gel zweimal täglich über 12 Wochen gefolgt von einer 8-wöchigen Therapiepause [171].

Ergebnisse: Die klinisch komplette Abheilung der Läsionen im Anschluss an die Therapie (Diclofenac-Natrium 3% in Hyaluronsäure 2,5% Gel nach 12 Wochen, Imiquimod nach 16 Wochen) war im Imiquimod-Arm gegenüber Diclofenac und Basiscreme geringfügig höher (20% vs. 19,1% vs. 0%). In der Nachbeobachtung nach 24 Wochen ab Studienstart zeigte sich ein deutlicherer Unterschied (45% vs. 14,3% vs. 0%). Die Läsionsdicke bewertet klinisch nach einer semi-quantitativen Skala unterschied sich nur zum Zeitpunkt der Nachbeobachtung signifikant und war im Imiquimod-Arm dünner als im Diclofenac-Arm ($p=0,034$). Die Verträglichkeit der Therapien wurde von den Untersuchern als gut bewertet und Nebenwirkungen bei Imiquimod in einer Häufigkeit von 75% (Erythem, Erosionen, Ödem) und bei Diclofenac-Natrium 3% in Hyaluronsäure 2,5% Gel von 28% (Erythem, Schuppung) angegeben [174]. Bei Kose 2008 ergab die Bewertung mit der klinischen 7-Punkte Skala des IGII bei Behandlungsende im Vergleich von Imiquimod gegen Diclofenac-Natrium 3% in Hyaluronsäure 2,5% Gel einen Anteil an

moderater Verbesserung von 5% zu 36%, an signifikanter Verbesserung von 73% zu 52% und einer vollständigen Verbesserung von 22% zu 12%. Die Patienten gaben eine vollständige Abheilung in 23% mit Imiquimod und in 28% mit Diclofenac-Natrium 3% in Hyaluronsäure 2,5% Gel an. Die Untersucher bewerteten beide Therapien als gut verträglich. Als milde bis moderate Nebenwirkungen wurden Erythem, Juckreiz, trockene Haut und Schuppung berichtet, die bei 15 Patienten im Imiquimod-Arm und bei 12 Patienten im Diclofenac-Arm zu mindestens einem unerwünschten Ereignis führten [176]. In der dritten Studie von Gollnick 2020 lag die patientenbezogene komplette Abheilungsrate 20 Wochen nach Studienstart bei 52,1% für Imiquimod im Vergleich zu 35,4% für Diclofenac. In 21% (Imiquimod) bzw. 18% (Diclofenac) traten therapievermittelte Nebenwirkungen auf, am häufigsten war Juckreiz in 5,3% bzw. 6,7% an der Applikationsstelle. Insgesamt brachen mehr Patient*innen die Therapie mit Diclofenac ab als mit Imiquimod (38,8% vs. 28,9%) [171]

Bewertung: Zusammenfassend zeigte sich allen drei Studien hinsichtlich der kompletten Abheilungsrate ein geringer Vorteil für die Behandlung mit Imiquimod, wobei Abstriche hinsichtlich des Studiendesigns bei Anwendungsdauer, Einschluss der Läsionen (Lokalisation: Gesicht vs. Extremitäten; Dicke: Olsen Grad I vs. Grad III) und der Standardisierung der Assessments gemacht werden müssen. Das Evidenzniveau der Studie von Kose 2008 [176] wurde aufgrund des offenen, unverblindeten Designs auf Evidenzlevel 3 herabgestuft. In der Studie der türkischen Arbeitsgruppe wurde ein in der Türkei verfügbares Präparat benutzt.

Imiquimod 5% Creme vs. 5-Fluorouracil 5% Creme

Population und Studiendesign: In einer multizentrischen Studie wurden insgesamt 36 Patienten mit mindestens 4 AK auf einer Fläche von 25 cm² auf dem Kopf eingeschlossen. Es wurde in einen 5-Fluorouracil- und einen Imiquimod 5%-Arm zufällig im Verhältnis 1:1 randomisiert [190].

Intervention: Die Behandlung der 25 cm² erfolgte mit 5-Fluorouracil 5% Creme zweimal täglich über einen Zeitraum von 2-4 Wochen. Imiquimod 5% Creme wurde zweimal wöchentlich über 16 Wochen feldgerichtet appliziert.

Ergebnisse und Bewertung: Die durchschnittliche Reduktion der Läsionsanzahl wurde mit 94% (5-FU) bzw. 66% (Imiquimod) als statistisch signifikant unterschiedlich angegeben. Die komplette Abheilungsrate der Patienten wurde mit 84% vs. 24% und die partielle Abheilungsrate mit 100% gegenüber 53% berichtet, die sich jeweils auch signifikant unterschieden. Im Vergleich zu anderen Untersuchungen [144] bzw. im Vergleich zu Placebo erweisen sich die Werte für Imiquimod 5% hier als gering. Die Untersucher berichten für beide Behandlungsmodalitäten eine vergleichbare Verträglichkeit.

Imiquimod 5% Creme vs. 5-Fluorouracil 5% Creme vs. MAL-Rotlicht-PDT vs. Ingenolmebutat 0,015% Gel

Für genauere Angaben siehe 5-Fluorouracil 5%.

5.6.5.2. Imiquimod 3,75%

5.18	Evidenzbasierte Empfehlung	modifiziert 2022
Empfehlungsgrad B	Imiquimod 3,75% Creme sollte für multiple aktinische Keratosen sowie bei Feldkanzerisierung angeboten werden.	
Level of Evidence 2	[223]; [224]; [225]	
	Starker Konsens (100%)	

Der spezifische TLR-7-Agonist Imiquimod 3,75% ist seit 2012 zur topischen Behandlung von klinisch typischen, nicht-hyperkeratotischen, nicht-hypertrophen AK (Grad I bis II nach Olsen) im Gesicht oder auf der unbehaarten Kopfhaut bei immunkompetenten Erwachsenen zugelassen. Dabei entspricht das Behandlungsareal einer Fläche von mehr als 25 cm², welches eine Fläche von 200 cm² nicht überschreiten sollte. Die Anzahl der in dem Behandlungsfeld befindlichen AK ist von der Wirksamkeit unabhängig [225]. Es ist als Creme verfügbar, die in einzelnen Beuteln à 250 mg portioniert sind. Die Anwendung erfolgt über zwei Behandlungszyklen von jeweils zwei Wochen einmal täglich, die durch einen zweiwöchigen behandlungsfreien Zeitraum getrennt sind [224]. Ein längeres Behandlungsintervall (zweimal 3 Wochen, getrennt durch 3 Wochen Therapiepause) waren hinsichtlich der Wirksamkeit vergleichbar, jedoch zeigte sich eine deutlich höhere Rate an lokalen Hautreaktionen [223]. Die Wirksamkeit der feldgerichteten Anwendung wurde in zwei randomisierten Studien [223] [224], einem systematischen Review randomisierter Studien [202] und einer Metaanalyse randomisierter Studien [137] gezeigt. Es liegen keine Daten zum Gebrauch von Imiquimod 3,75% Creme bei Immunsuppression aus RCT vor.

Eine systematische Übersichtsarbeit von randomisierten Studien mehrerer Behandlungsmodalitäten berichtete für die eingeschlossenen Studien zu Imiquimod 3,75% gegen Placebo [223] [224] komplette Abheilungsraten von 34,0%-35,6% und eine Differenz zu den jeweiligen Placeboarmen von 28,5%-29,3% [202]. Eine Metaanalyse von Vegter et al. berechnete für beide Studien [223] [224] entsprechend eine komplette Abheilungsrate von 39,9% versus eine Rate von 6,9% bei Placebo, die gemittelt über alle untersuchten Studien berechnet wurde [137].

Tabelle 23: Übersicht der Einzelstudien zu Imiquimod 3,75%

Studie	Interventionen	Einzelne AK	Multiple AK	Feldkanzerisierung	Immunsuppression
Hanke 2010 [223]	Imiquimod 3,75% Creme vs. Imiquimod 2,5% Creme vs. Placebo		X	unklar	
Swanson 2010 [224]	Imiquimod 3,75% Creme vs. Imiquimod 2,5% Creme vs. Placebo		X	unklar	
Peris 2015 [225]	Imiquimod 3,75% Creme vs. Placebo		X	unklar	

Imiquimod 3,75% Creme vs. Placebo

Population und Studiendesign: Zwei unabhängige Studien wurden identifiziert, die die Wirksamkeit von Imiquimod 3,75% gegenüber Imiquimod 2,5% und Placebo verglichen haben. In der ersten Studie wurden 490 Patienten mit 9-20 AK in einem Areal von mehr als 25 cm² im Gesicht oder auf dem unbehaarten Kopf eingeschlossen. Die Patienten wurden im Verhältnis 1:1:1 randomisiert [223]. Die zweite Studie beinhaltete die Analyse von 479 Patienten und war identisch aufgebaut [224]. In beiden Studien erfolgte die Bewertung 8 Wochen nach dem zweiten Therapiezyklus.

Intervention: In der ersten Studie wurden in den beiden aktiven Behandlungsarmen die Patienten feldgerichtet für 3 Wochen täglich behandelt, dann 3 Wochen lang unabhängig vom Behandlungsergebnis die Therapie pausiert und anschließend für weitere 3 Wochen täglich therapiert [223]. Im Gegensatz dazu untersuchte die zweite Studie die tägliche Anwendung in verkürzten Therapiezyklen von 2 Wochen Therapie, 2 Wochen Pause und erneuter zweiwöchiger Therapie; ebenfalls unabhängig von dem Vorhandensein von AK nach dem ersten zweiwöchigen Zyklus [224].

Ergebnisse und Bewertung: Die erste Studie hat komplette Abheilungsraten von 25,0% (Imiquimod 2,5%) versus 34% (Imiquimod 3,75%) versus 5,5% (Placebo) berichtet. Es wurde eine partielle Abheilung von 42,7% gegenüber 53,7% bzw. 12,8% und eine durchschnittliche Reduktion der Läsionen im Vergleich zur Baseline von 66,7% versus 80% bzw. 23,6% beobachtet. Signifikante Unterschiede für beide Imiquimod-Konzentrationen im Vergleich zum Placebo ergaben sich in allen 3 Ergebnissen (komplette und partielle Abheilung sowie für die Läsionsreduktion). In den beiden aktiven Armen zeigten sich die unerwünschten Ereignisse entsprechend der höheren Konzentration vermehrt (28,2% versus 44,7% Erytheme; 23,9% versus 30,4% Erosionen; 22,7% versus 30,4% Krustung) [223]. Swanson et al berichten vergleichbare komplette Abheilungsraten von

30,6% (Imiquimod 2,5%) versus 35,6% (Imiquimod 3,75%) bzw. 6,3% (Placebo). Auch die Werte für die partielle Abheilung (48,1% versus 59,4% versus 22,6%) und die durchschnittliche Läsionsreduktion im Vergleich zur Baseline (71,8% versus 81,8% versus 25,0%) sind vergleichbar zu denen mit längeren Therapiezyklen. Jedoch stellten sich die lokalen Hautreaktionen hier deutlich geringer dar (14,4% versus 25,2% Erythem; 9,4% versus 10,7% Erosion; 9,4% versus 13,8% Krustung) [224]. Dies rechtfertigt bei vergleichbarer Wirksamkeit die Anwendung im Rahmen von 2x2 Wochen Therapie mit zweiwöchiger Therapiepause zwischen den Zyklen.

Eine weitere Studie von Peris et al. [225] untersucht die Daten aus den Arbeiten von Swanson 2010 und Stockfleth 2014 hinsichtlich der Wirksamkeit und der Anzahl der behandelten Läsionen. Das Studiendesign bzw. die Interventionen entsprechen jenen in Swanson 2010 [224]. Es geht um ein Konzept, das sog. L_{max} -Konzept für die Auswertung anzuwenden (L_{max} : Läsionsreduktion von klinischen und subklinischen Läsionen; dafür werden die unter der Therapie sichtbar werdenden subklinischen AK nach der ersten Therapiewoche und die bestehenden klinisch sichtbaren AK gezählt, um die tatsächliche Gesamtanzahl aller therapeutisch relevanten AK zu ermitteln). Zum anderen wird in dieser Analyse die Patientenpopulation in Patienten mit ≤ 10 AK ($n = 162$) und mit > 10 AK ($n = 152$) aufgeteilt und verglichen. Dabei ergibt sich eine vergleichbare, durchschnittliche Läsionsreduktion von L_{max} (erste Behandlungswoche) gegenüber 8 Wochen nach Behandlungsende von 91,5% (≤ 10 AK) versus 93,0% (> 10 AK). Betrachtet man die Läsionsreduktion von Baseline gegenüber 8 Wochen nach Behandlungsende, werden 78,9% vs. 82,6% berichtet [225].

5.6.6. Tirbanibulin

5.19	Evidenzbasierte Empfehlung	neu 2022
Empfehlungsgrad B	Tirbanibulin 1% Salbe sollte für einzelne oder multiple aktinische Keratosen sowie bei Feldkanzerisierung angeboten werden.	
Level of Evidence 2	[226]	
	Starker Konsens (100%)	

Tirbanibulin (KX2-391) ist ein dualer Smallmolecule-Inhibitor, der die intrazelluläre Protein-Tyrosin-Kinase Src und die Tubulin-Polymerisation hemmt. Eine erhöhte Src-Aktivität wurde sowohl beim primären Tumorwachstum als auch bei der Metastasierung festgestellt [227]. Da Src in AK vermehrt exprimiert wird und es bei der Progression zum cSCC eine Rolle zu spielen scheint (16), wurde nun die Wirksamkeit einer topischen Therapie mit Tirbanibulin bei AK untersucht. In den USA wurde zunächst eine offene Phase-II-Studie mit 168 Patienten mit 4–8 AK auf einer Fläche von 25 cm² im Gesicht oder auf der Kopfhaut durchgeführt. Acht Wochen nach Behandlungsbeginn mit der Tirbanibulinsalbe 1 % war die komplette patientenbezogene Abheilungsrate (100 %) in der Fünf-Tage-Behandlungs-Kohorte ($n = 84$) höher als in der Drei-Tage-Behandlungs-Kohorte (43 % gegenüber 32%) [226]. Lokale Hautreaktionen waren mild und umfassten meist Erytheme, Schuppung, Krusten und Schwellungen, die schnell abklangen. Nebenwirkungen traten selten auf und waren meistens leichten Grades wie vorübergehender Juckreiz, Empfindlichkeit und Schmerzen. Basierend auf den Ergebnissen der Phase-II-Studie wurden zwei identische, multizentrische, doppelblinde, Vehikel-kontrollierte

Phase-III-Studie mit der 1 %-Salbe an insgesamt 702 Patienten mit AK auf der Gesichts- und Kopfhaut initiiert, welche die Effektivität und Sicherheit von Tirbanibulin 1% Salbe im Vergleich zu Vehikel bekräftigte (siehe Tirbanibulin 1% Salbe vs. Placebo).

Tirbanibulin ist der erste klinische Src-Inhibitor aus der Klasse der Peptidomimetics. Durch die Wirkungsweise, nämlich die Blockierung der Substrat- anstelle der ATP-Bindungsstelle wie bei den bisherigen Kinaseinhibitoren, kann Tirbanibulin die Src-Kinase im Gegensatz zu den Multikinaseinhibitoren deutlich spezifischer und bereits bei geringeren Konzentrationen hemmen [227], was zu weniger Off-target-Effekten führt und daher auch zu einem günstigeren Nebenwirkungsprofil. Die mit Tirbanibulin in der Zulassungsstudie erzielten patientenbezogenen Abheilungsraten sind vergleichbar mit bereits zugelassenen Topika. Seit 16. Juli 2021 ist Tirbanibulin für die topische Behandlung von AK im Gesicht oder auf der Kopfhaut bei Erwachsenen in der EU zugelassen.

Tabelle 24: Übersicht zu eingeschlossenen Einzelstudien zu Tirbanibulin.

Studie	Interventionen	Einzelne AK	Multiple AK	Feldkanzerisierung	Immun-suppression
Blauvelt 2021 [226]	Tirbanibulin 1% Salbe vs. Placebo		X	X	

Tirbanibulin 1% Salbe vs. Placebo

Basierend auf den Ergebnissen der Phase-II-Studie wurden zwei identische, multizentrische, doppelblinde, Vehikel-kontrollierte Phase-III-Studie mit der 1 %-Salbe an insgesamt 702 Patienten mit AK auf der Gesichts- und Kopfhaut initiiert [226]. Die Teilnehmer erhielten Tirbanibulinsalbe 1 % oder Vehikel (1:1), die einmal täglich an 5 aufeinander folgenden Tagen selbst appliziert werden sollte. Nach 57 Tagen war die komplette (100 %) sowie partielle (≥ 75 %) Abheilungsrate in beiden Studien signifikant höher bei den Patienten, die Tirbanibulin erhalten hatten (Tirbanibulin vs. Vehikel, komplette Abheilungsraten: 44–54 % vs. 5–16 %; partielle Abheilungsraten: 68–76 % vs. 11–16 %). Nach 1 Jahr traten bei 124 der 174 mit Tirbanibulin behandelten Patienten, die zuvor komplett ansprachen, ein Rezidiv auf. Die häufigsten lokalen Reaktionen auf Tirbanibulin waren Erytheme bei 91% der Patienten und Schuppenbildung bei 82%. Bei den meisten behandlungsbedingten Nebenwirkungen handelte es sich um leichten bis mittleren, vorübergehenden Juckreiz an der Applikationsstelle oder um Schmerzen, die keine zusätzliche Behandlung erforderten.

5.7. Photodynamische Therapie

5.20	Evidenzbasierte Empfehlung	modifiziert 2022
Empfehlungsgrad B	Eine photodynamische Therapie mit Rotlicht mit 5-Aminolävulinsäure (ALA) oder ihrem Methylester (MAL) sollte für einzelne oder multiple aktinische Keratosen sowie bei Feldkanzerisierung angeboten werden.	
Level of Evidence 1	[130]; [146]; [149]; [150]; [153]; [183]; [189]; [191]; [208]; [228]; [229]; [230]; [231]; [232]; [233]; [234]; [235]; [236]; [237]; [238]; [239]; [240]; [241]; [242]; [243]; [244]; [245]; [246]; [247]	
	Starker Konsens (100%)	

5.21	Evidenzbasierte Empfehlung	modifiziert 2022
Empfehlungsgrad B	Eine photodynamische Therapie mit natürlichem oder simuliertem Tageslicht mit 5-Aminolävulinsäure (ALA) oder ihrem Methylester (MAL) sollte für einzelne oder multiple aktinischen Keratosen sowie bei Feldkanzerisierung angeboten werden.	
Level of Evidence 1	[248]; [249]; [250]; [209]; [251]; [252]; [253]; [254]; [255]; [256]	
	Starker Konsens (100%)	

5.7.1. Photodynamische Therapie mit 5-Aminolävulinsäure

Das Prinzip der photodynamischen Therapie (PDT) beruht auf der Anwendung von lichtsensibilisierenden Substanzen. Diese Photosensibilisatoren reichern sich selektiv in der erkrankten Epidermis in atypischen Keratinozyten an und werden durch Beleuchtung mit Licht geeigneter Wellenlänge aktiviert. Dabei entstehen durch photochemische und -physikalische Prozesse reaktive Sauerstoffspezies (ROS), die zur Zellschädigung und Zelltod von präkanzerösen Veränderungen führen. In der Therapie von AK hat sich die äußerliche Anwendung von 5-Aminolävulinat (ALA) oder seines Methylesters Methyl-Aminolävulinat (MAL) etabliert. ALA ist ein Vorläufer (Prodrug) der endogenen Hämsynthese, der in der Haut zu den eigentlich wirksamen photoaktiven Porphyrinen wie Protoporphyrin IX umgesetzt wird.

Klassische Formulierungen von ALA in Cremes, Gelen, Lösungen oder Salben sind wenig stabil und werden im Mikromilieu der Haut schnell abgebaut. Zudem ist ALA etwas hydrophiler als MAL und hat daher relativ schlechtere Penetrationseigenschaften, vor allem bei dickeren, hyperkeratotischen Läsionen. Dennoch zeigten mehrere Studien eine gute Wirksamkeit von konventionellen 20%-igen ALA-Formulierungen im Vergleich zu Placebo [230] [231] [232] [233] [234]. In den USA ist eine 20%-ige ALA-Lösung in Verbindung mit Blaulichtbeleuchtung zugelassen. In Deutschland hingegen sind konventionelle ALA-Mischungen nur als individuelle Rezepturen oder Magistralrezeptur (R007) verfügbar. Typische Protokolle umfassen hier Einwirkzeiten von 3-4 Stunden unter Okklusion mit einem lichtundurchlässigen Verband gefolgt von einer anschließenden Beleuchtung durch Rotlicht.

Unsere Literaturrecherche ergab zwei Arbeiten, welche den Einfluss verschiedener Beleuchtungsparameter auf die Effektivität und Nebenwirkungen wie Schmerz

untersuchten. In einer Studie mit 88 kaukasischen Patienten wurden verschiedenen Quellen von Rotlicht nach Auftragen eines 20%-igen ALA-Gels evaluiert. Nach 5 Stunden wurde das Gel entfernt und im Anschluss entweder mit einem Breitbandspektrum mit Wasserküvette (595-1400 nm) bei einer Dosis von 350 J/cm² für 30 Minuten oder mit einer inkohärenten Halogen-Lichtquelle (600-720 nm) bei einer Dosis von 100 J/cm² für 10-11 Minuten bestrahlt. Beide Gruppen zeigten ähnliche komplette Ansprechraten von 79-97%. Allerdings wurde die Beleuchtung mit dem Breitbandspektrum als weniger schmerzhaft empfunden [229]. Ähnlich wurde in einer anderen Arbeit berichtet, dass die Schmerzhaftigkeit mit der Beleuchtungsintensität zusammenhing und bei höheren Fluenzraten bis 75 mW/cm² zunahm [228].

Seit 2012 steht eine Nanoemulsion zu Verfügung, welche einer 10%-igen ALA-Zubereitung entspricht (BF-200 ALA). Eine Netzwerk-Metaanalyse hat gezeigt, dass diese Formulierung von ALA bei milden bis moderaten AK mit kompletten Abheilungsraten pro Patient um 75,8% (95% CI: 55,4–96,2%) versus 6,9% (95% CI: 5,5-8,3%) bei Placebo effektiv ist [137]. BF-200 ALA ist zur Behandlung leichter bis mittelschwerer AK und der Feldkanzerisierung auf dem Gesicht oder der unbehaarten Kopfhaut sowie auf Stamm, Extremitäten und Nacken zugelassen. Die Zulassungserweiterung für die ALA-Nanoemulsion bei extrafazialer Lokalisation beruht auf einer Phase-III-Studie in 50 Patient*innen, bei welcher die patientenbezogene komplette Abheilungsrate bei 67,3% vs. 12,2% unter Placebo ($p < 0,0001$) lag [258]. Auch für die konventionelle 20%-ige ALA-Formulierung in Verbindung mit Blaulichtbeleuchtung gibt es Daten aus einer RCT mit 269 Patient*innen. Hier lag die patientenbezogene komplette Abheilungsrate nach 12 Wochen bei 31% gegenüber 13% mit Placebo ($p < 0,0001$) [257]. Eine Netzwerk-Metaanalyse, welche die Effektivität von Interventionen für AK synthetisierte, die sich außerhalb des Kopf-Hals-Bereiches lokalisiert waren, zeigte patientenbezogene komplette Abheilungsraten für MAL-PDT zwischen 19-100 % und für ALA-PDT zwischen 0-67 % im Vergleich zu 0-12 % für Vehikel [136]. Die läsionsbezogenen Abheilungsraten lagen für ALA-PDT bei 70-85 % und für MAL-PDT im Vergleich zu 33 % für Placebo. Die partiellen Abheilungsraten (≥ 75 %) lagen bei 67-100 % für die MAL-PDT, 27-51 % für ALA-PDT und 7 % für die Vehikel. Im Jahr 2020 erhielt die ALA-PDT eine Zulassungserweiterung für die Behandlung von AK, die außerhalb des Kopf-Hals-Bereiches lokalisiert sind.

ALA wird auf die Läsion bzw. die zu behandelnde Fläche von etwa 20 cm² aufgetragen, für 3 Stunden unter einem lichtundurchlässigen Verband inkubiert und anschließend beleuchtet. Hierbei sind Rotlichtquellen mit einem schmalen Spektrum bei 630 nm bei einer Dosis von 37 J/cm² zu bevorzugen, da in den einschlägigen Studien durchwegs höhere patienten- und läsionsbezogene Ansprechraten (84,8-90,9% bzw. 93,6-96,3%) erreicht wurden als mit breiteren Spektren [237] [238] [239] [236]. Obwohl auch nach 6 und 12 Monaten Nachbeobachtung ein Großteil des Ansprechens anhielt, sollte man den Therapieerfolg nach 3 Monaten kontrollieren und bei noch persistierenden Läsionen einen Therapiezyklus wiederholen. Nach 12 Monaten lag die Rezidivrate für PDT mit BF-200 ALA bei 22% [237].

Zur läsionsgerichteten Therapie von einzelnen milden bis moderaten AK ist ein selbstklebendes Pflaster mit ALA verfügbar. Es ist 4 cm² groß und enthält 8 mg des Wirkstoffes. Eine Inkubationszeit von 4 Stunden hat sich in einer multizentrischen, randomisierten Studie in 149 Teilnehmern mit einzelnen Läsionen (3-4 pro Patient, insgesamt 530) gegenüber kürzeren Auftragszeiten durchgesetzt. Der prozentuale Anteil an Patienten mit kompletter Abheilung betrug hier 74%. Auch läsionsbezogen zeigten 86% aller behandelten AK eine vollständige Abheilung [259]. Bezüglich der Effektivität in leichten bis moderaten Läsionen zeigte das Pflaster auch leichte Vorteile gegenüber Kryochirurgie, die bis zu 12 Monate nach Therapie noch anhielten [240] [260]. Pro Sitzung können bis zu sechs Pflaster aufgeklebt werden, die über 4 Stunden belassen

werden und im Anschluss mit einer Schmalband-Lichtquelle mit einem Spektrum von zirka 630 nm (Rotlicht) und einer Dosis von 37 J/cm² bestrahlt werden. Lokale Nebenwirkungen wie Rötung, Brennen und Juckreiz treten in nahezu allen Fällen auf. Zudem wurde häufiger über Kopfschmerzen unter dieser Therapie berichtet [259] [240]. Hypopigmentierungen wurden signifikant seltener beobachtet als unter Kryochirurgie [240]. Ein Vorteil dieses Verfahrens ist die Standardisierung des Verfahrens und die Reduktion von möglichen Fehlerquellen in der Applikation des Photosensibilisators.

Es wurden keine RCT identifiziert, in denen ALA-PDT explizit in immunsupprimierten Patienten untersucht wurden. Nachfolgend werden die Einzelstudien, auf der die oben genannten Empfehlungen beruhen, kurz beschrieben.

Tabelle 25: Übersicht der eingeschlossenen Einzelstudien zu ALA-PDT.

Studie	Interventionen	Einzelne AK	Multiple AK	Feldkanzerisierung	Immunsuppression
Szeimies 2010 [236]	BF-200 ALA-PDT vs. Vehikel-PDT	X	X		
Dirschka 2012 [238]	BF-200 ALA-PDT vs. MAL-PDT vs. Vehikel-PDT	X	X		
Dirschka 2013* [237]	BF-200 ALA-PDT vs. MAL-PDT vs. Vehikel-PDT	X	X		
Reinhold 2016 [158]	BF-200 ALA-PDT vs. Vehikel-PDT	X	X		
Moloney 2007 [235]	20% ALA-PDT vs. MAL-PDT	X	X	unklar	
Jeffes 2001 [230]	20% ALA-PDT vs. Vehikel-PDT (jeweils randomisiert zu Blaulicht mit 2, 5, 10 J/cm ²)	X	X		
Pariser 2016 [231]	20% ALA-PDT feldgerichtet 1h inkubiert vs. 20% ALA-PDT feldgerichtet 2h inkubiert vs. 20% ALA-PDT feldgerichtet 3h inkubiert vs.		X	X	

Studie	Interventionen	Einzelne AK	Multiple AK	Feldkanzerisierung	Immun-suppression
	20% ALA-PDT läsionsgerichtet 2h inkubiert vs. Vehikel-PDT				
Piacquadio 2004 [232]	20% ALA-PDT vs. Vehikel-PDT	X	X	X	
Schmieder 2012 [233]	20% ALA-PDT mit Okklusion vs. 20% ALA-PDT ohne Okklusion vs. Vehikel-PDT mit Okklusion vs. Vehikel-PDT ohne Okklusion	X	X		
Taub 2011 [234]	20% ALA-PDT 2 Zyklen vs. Vehikel-PDT 2 Zyklen	X	X		
Holzer 2016 [153]	20% ALA-PDT vs. Trichloressigsäure	X	X	X	
Smith 2003 [191]	20% ALA-PDT (Blaulicht) vs. 20% ALA-PDT (gepulster Farbstofflaser 595 nm) vs. 5-FU 0,5% Creme	unklar	unklar	unklar	unklar
Brian Jiang 2020 [257]	20% ALA-PDT (Blaulicht) vs. Placebo	X	X		
Hausschild 2009 [261] [261]	ALA-Pflaster 4 h inkubiert vs. ALA-Pflaster 2 h inkubiert vs. ALA-Pflaster 1,5 h inkubiert vs. ALA-Pflaster 0,5 h inkubiert	X			

Studie	Interventionen	Einzelne AK	Multiple AK	Feldkanzerisierung	Immun-suppression
Giehl 2014 [229]	20% ALA-PDT bestrahlt mit Breitbandspektrum (595-1400 nm) vs. 20% ALA-PDT bestrahlt mit inkohärenter Lichtquelle (600-720 nm)	unklar	unklar	unklar	
Apalla 2011 [228]	20% ALA-PDT 25 mW/cm ² vs. 20% ALA-PDT 50 mW/cm ² vs. 20% ALA-PDT 75 mW/cm ²	X	X		unklar
* Folgestudie von Szeimies 2010 und Dirschka 2012					

PDT mit 5-ALA-Nanoemulsion (BF-200 ALA) vs. Placebo

Szeimies et al. untersuchten BF-200 ALA-PDT gegenüber Vehikel-PDT in einer multi-zentrischen, randomisierten, doppel-blinden, Placebo-kontrollierten, zweiarmigen Studie [236]. 122 Patienten (105 Männer, 17 Frauen) mit einem durchschnittlichen Alter von 71 Jahren (Altersspanne 57-85 Jahre) mit 4-8 milden bis moderaten Läsionen wurden 2:1 zu einer Therapie mit BF-200 ALA-PDT (81 Teilnehmer) oder Vehikel-PDT (41 Teilnehmer) randomisiert. Drei Stunden nach dem Auftragen des Gels wurden die Läsionen bestrahlt. Um die klinische Praxis innerhalb Europas zu repräsentieren, wurden zwei unterschiedliche Lichtquellen eingesetzt: zum einen eine Schmalspektrumquelle mit einem Emissionsspektrum zwischen 590 und 670 nm und einer empfohlenen Lichtdosis von 37 J/cm² und zum anderen eine inkohärente Breitspektrumquelle mit Emissionen zwischen 580 und 1400 nm bei einer Lichtdosis von 170 J/cm². Die Lichtquellen variierten hierbei je nach teilnehmendem Studienzentrum und wurden nicht randomisiert. Bei Bedarf durfte ein PDT-Zyklus 12 Wochen nach der ersten Therapie wiederholt werden. Schon nach der ersten Behandlung war BF-200 ALA-PDT der Vehikel-PDT deutlich überlegen (49% versus 11%). Insgesamt lag die komplette Abheilungsrate nach einem oder zwei Therapiezyklen patientenbezogen bei 64% gegenüber 11%. Der Unterschied war statistisch hoch signifikant. Läsionsbezogen war der Anteil an vollständig abgeheilten AK in der ALA-PDT-Gruppe 81% und in der Vehikel-PDT-Gruppe 22% nach beiden Therapiezyklen. Interessanterweise war die patienten- und läsionsbezogene Abheilungsrate für die Beleuchtung mit der Schmalspektrumquelle durchgehend höher als bei der Breitspektrumquelle. Bei 49% der Teilnehmer in der Interventionsgruppe und bei 27% der Kontrollgruppe wurde das kosmetische Gesamtergebnis als sehr gut bzw. gut durch den Untersucher eingeschätzt. Allerdings wurde es bei 22% in der Kontrollgruppe als unbefriedigend klassifiziert, im Vergleich zu nur 4% in der ALA-PDT-Gruppe. Zusätzlich verbesserte sich in der BF-200 ALA-PDT-Gruppe die Hautqualität bezüglich Rauigkeit, Trockenheit, Schuppung und Hyperpigmentierung. Es traten keine Nebenwirkungen nur durch die Applikation des Gels vor Beleuchtung auf. Lokale

Nebenwirkungen wie Schmerzen, Juckreiz oder Brennen während und nach der Beleuchtung waren häufiger in Patienten, die mit Schmalspektrum bestrahlt wurden [236].

Dirschka et al. haben eine multizentrische, randomisierte, Placebo-kontrollierte, Untersucher-verblindete Phase-III-Studie mit 570 Patienten mit 4-8 schwach bis moderat ausgeprägten AK (Grad I bzw. II nach Olsen) im Gesicht und auf der unbehaarten Kopfhaut durchgeführt [238]. 84% der Teilnehmer waren männlich, das mediane Alter betrug 71,0 Jahre (Spanne 39-87 Jahre). Die Teilnehmer wurden in einem Verhältnis von 3:3:1 in die Arme BF-200 ALA-PDT (n=248), MAL-PDT (n=247) und Placebo-PDT (n=76) randomisiert. Die Beleuchtung erfolgte mit mehreren unterschiedlichen Lichtquellen. Eine Nachbeobachtungs-Studie hat die Ergebnisse aus zwei randomisierten Studien mit insgesamt 663 Patienten (104 Frauen, Altersspanne: 39-87 Jahre) zusammengefasst, davon umfasste eine die ursprünglich von Dirschka et al. beschriebene Population [237]. Der Anteil an Patienten mit vollständig abgeheilten Läsionen war nach drei Monaten in der Gruppe mit BF-200 ALA-PDT signifikant der Vehikel-Gruppe überlegen (78,2% versus 17,1%; $p < 0,0001$). Die Behandlung von Läsionen des Gesichts und der Stirn war hierbei effektiver als an der unbehaarten Kopfhaut. Der prozentuale Anteil an komplett abgeheilten Läsionen war nach drei Monaten mit einer Rate von 90,4% ebenfalls höher nach der Behandlung mit BF-200 ALA-PDT als unter Vehikel, wenngleich auch hier relativ gute Ergebnisse beobachtet wurden (37,1%). Ebenso wurde das kosmetische Ergebnis bei der Behandlung mit BF-200 ALA-PDT besser bewertet. In 43,1% der Fälle wurde BF-200 ALA-PDT mit „sehr gut / gut“ bewertet, bei Vehikel-PDT hingegen in 36,4% der Fälle. Nebenwirkungen traten in der Studie häufiger in der BF-200 ALA-Gruppe (96,4%) als in der Placebo-Gruppe (72,4%) auf. Rötungen (78,2%), Brennen (85,9%) und Schmerzen (69,4%) wurden am häufigsten berichtet und waren auch am schwerwiegendsten. Nach einer Nachbeobachtung von 12 Monaten blieben 47% der Patienten mit einer kompletten Abheilung erscheinungsfrei. Das kosmetische Ergebnis wurde allerdings in beiden Gruppen zu den Zeitpunkten ähnlich gut bewertet. Nach 6 Monaten lag es bei 39,7% („sehr gut“) und 43,1% („gut“) für BF-200 ALA-PDT bzw. bei 34,8% („sehr gut“) und 44,1% („gut“) für das Vehikel. Nach 12 Monaten wurden noch Werte von 38,9% („sehr gut“) und 45,0% („gut“) für BF-200 ALA-PDT bzw. für 32,8% („sehr gut“) und 46,9% („gut“) für das Vehikel beobachtet.

Reinhold et al. haben in einer multizentrischen, randomisierten, doppel-blinden, Placebo-kontrollierten Phase-III-Studie die Wirksamkeit, Sicherheit sowie das kosmetische Ergebnis von BF-200 ALA-PDT mit einer Rotlichtlampe einer Wellenlänge von 635 nm und einer Lichtdosis von 37 J/cm² untersucht [239]. Der Photosensibilisator wurde feldgerichtet auf ein Areal von etwa 20 cm² aufgetragen. Insgesamt nahmen 94 Patienten mit 4-8 milden bis moderaten Läsionen im Gesicht und/oder auf der Kopfhaut teil. Von diesen wurden 87 Patienten (79 Männer, 8 Frauen) mit einem durchschnittlichen Alter von 71,6 Jahren (Standardabweichung 6,4 Jahre) randomisiert: 55 in die BF-200 ALA-PDT-Gruppe und 32 in die Vehikel-PDT-Gruppe. Falls Läsionen drei Monate nach der initialen Therapie weiterhin bestanden, wurde die PDT einmalig wiederholt. Die Behandlung mit ALA-PDT war insgesamt einer Behandlung mit Vehikel deutlich überlegen. Nach zwei durchgeführten PDT-Zyklen lag die komplette Ansprechrare bei 91% in der aktiven im Vergleich zu 22% in der Kontrollgruppe ($p < 0,0001$). Der Anteil an Patienten mit mindestens zu 75% abgeheilten Läsionen war ebenfalls signifikant deutlich höher in der aktiven Gruppe (94% versus 25%; $p < 0,0001$). Läsionsbezogen heilten in der BF-200 ALA-PDT-Gruppe 94,3% aller behandelten AK komplett ab, im Kontrollarm jedoch nur 32,9% ($p < 0,0001$). Ein höheres Ansprechen der mit der aktiven Therapie behandelten Läsionen wurde auch histopathologisch bestätigt (78% versus 22%; $p < 0,0001$). Bei allen Patienten in der BF-200 ALA-PDT-Gruppe (100%) traten Nebenwirkungen auf, in der Vehikel-PDT-Gruppe lediglich bei 69%. Zu den am häufigsten berichteten Nebenwirkungen zählten Schmerzen am Anwendungsort (96,4% und 50,0%), Hautrötung und

Juckreiz. Die Nebenwirkungen wurden als mild bis moderat in ihrer Intensität beschrieben. Schmerz wurde im Durchschnitt als deutlich schwerwiegender in der aktiven als in der Vehikel-Gruppe berichtet, und zwar sowohl während der ersten als auch während der zweiten Behandlung (Durchschnittlicher VAS-Score BF-200 ALA: 1. Behandlung 5,5, 2. Behandlung 5,8; Vehikel-Gruppe: 1. Behandlung 0,9, 2. Behandlung 0,3). Dieser Unterschied war statistisch nicht signifikant. Das kosmetische Gesamtergebnis der BF-200 ALA-PDT wurde in 59% der Fälle als „sehr gut“ und in 31% als „gut“ eingeschätzt. Dies spiegelte sich auch in der subjektiven Zufriedenheit der Teilnehmer wider, da 91% in der BF-200 ALA-PDT-Gruppe „sehr zufrieden“ bzw. „zufrieden“ waren (45% für Vehikel-PDT) [239].

ALA-PDT versus MAL-PDT

Studiendesign und Population: Drei Studien (darunter eine Nachbeobachtungs-Studie) haben die Wirksamkeit und Sicherheit von 5-ALA-PDT mit MAL-PDT verglichen. Dirschka et al. haben eine multizentrische, randomisierte, Placebo-kontrollierte, Untersucher-verblindete Phase-3-Studie mit 570 Patienten mit 4-8 schwach bis moderat ausgeprägten AK im Gesicht und auf der unbehaarten Kopfhaut durchgeführt. 84% der Patienten waren männlich, das mediane Alter betrug 71,0 Jahre (Spanne 39-87 Jahre). Die Patienten wurden in einem Verhältnis von 3:3:1 zu BF-200 ALA-PDT (N=248), MAL-PDT (N=247) oder Vehikel-PDT (N=76) randomisiert [238]. Die Nachbeobachtungsstudie hat die Ergebnisse aus zwei randomisierten Studien mit insgesamt 663 Patienten (104 Frauen, Altersspanne: 39-87 Jahre) zusammengefasst, davon umfasste eine die ursprünglich von Dirschka et al. beschriebene Population [237]. Eine randomisierte, doppelt-blinde, intraindividuelle, monozentrische Studie von Moloney et al. untersuchte 16 Männer mit einem durchschnittlichen Alter von 71 Jahren (Altersspanne: 59-87 Jahre). Es wurden multiple Läsionen aller Grade inklusive hyperkeratotischer AK eingeschlossen. Die beiden Behandlungsfelder pro Patient wurden entweder zu einer Therapie mit MAL-PDT oder ALA-PDT randomisiert [235].

Intervention: In den Studien von Dirschka et al. wurde randomisiert zu BF-200 ALA-Gel (7,8%), MAL-Creme (160 mg/g) oder Vehikel-Gel mit anschließender Beleuchtung durch diverse Lichtquellen (Schmalspektrum um 630 nm mit 37 J/cm², Breitspektrum zwischen 580-1400 nm mit 170 J/cm², Spektrum 600-750 nm mit 100 J/cm²) [237] [238]. In der Studie von Moloney et al. erfolgte die Randomisierung zu Applikation von MAL für 3 Stunden oder einer 20% ALA-Creme für 5 Stunden mit anschließender Beleuchtung einer Lichtquelle mit 580-740 nm in einer Dosis von 50 J/cm² [235].

Ergebnisse und Bewertung: Bei Dirschka et al. war der Anteil an Patienten mit vollständig abgeheilten Läsionen nach drei Monaten in der BF-200-ALA-Gruppe der MAL-Gruppe signifikant überlegen (78,2% versus 64,2%; p<0,05). Nach 12 Monaten Nachbeobachtung war dieser Anteil ebenfalls höher für BF-200 ALA (BF-200 ALA: 47%, MAL-PDT: 36%). Beide Behandlungen waren hierbei jeweils effektiver bei Läsionen auf dem Gesicht und der Stirn als auf der Kopfhaut. Der prozentuale Anteil an geheilten Läsionen war nach drei Monaten mit einer Rate von 87%-90,4% ebenfalls höher nach der Behandlung mit BF-200 ALA als mit MAL (71%-83,2%). In der Studie von Moloney et al. betrug der prozentuale Anteil an vollständig abgeheilten Behandlungsfeldern unter ALA-PDT 40% und unter MAL-PDT 46,7%. Die durchschnittliche Reduktion von Läsionen war hier höher in der ALA-PDT-Gruppe (6,2±1,9 versus 5,6±3,2 für MAL-PDT). Der Unterschied war allerdings statistisch nicht signifikant. Das kosmetische Gesamtergebnis der Behandlung mit MAL-PDT wurde in 45,2% mit „sehr gut / gut“ und mit BF-200 ALA-PDT in 43,1% mit „sehr gut / gut“ bewertet. Nach einer Nachbeobachtung von 6 Monaten wurde sie erneut in beiden Gruppen ähnlich gut bewertet (ALA-PDT: 39,7%-43,1%, MAL-PDT: 42,6%). Nebenwirkungen traten in der Studie von Dirschka et al. häufiger in der MAL-PDT-Gruppe (98,0%) als in der BF-200 ALA-PDT-Gruppe (96,4%) auf. Rötungen, Brennen

und Schmerzen wurden am häufigsten berichtet und waren auch am schwerwiegendsten. In der Studie von Moloney et al. traten lediglich milde Rötungen und Erosionen in 2 Patienten auf. Schmerzen (gemessen durch VAS-Skala) traten in den Studien von Dirschka et al. in der MAL-PDT-Gruppe ($4,0 \pm 3,58$) seltener auf als in der BF-200 ALA-PDT-Gruppe ($4,8 \pm 3,61$). Dieser Unterschied war statistisch nicht signifikant. Diese Ergebnisse bestätigten sich in der Studie von Moloney et al., denn der durchschnittliche VAS-Score nach 12 Minuten betrug 3,9 in der ALA-PDT-Gruppe und 2,2 in der MAL-PDT-Gruppe. Der Unterschied war statistisch signifikant. Die Teilnehmer fühlten sich zeitlich länger unwohl bei einer Behandlung mit ALA-PDT und zwei Drittel zogen die Behandlung mit MAL-PDT vor.

PDT mit konventioneller 5-ALA-Formulierung vs. Placebo

Eine 20%-ige ALA-Formulierung ist in Deutschland im Gegensatz zu den USA (Levulan Kerastick®) nicht zugelassen. Auch eine Beleuchtung mit blauem Licht wird nicht empfohlen. Dennoch werden die nachfolgenden Studien der Vollständigkeit halber besprochen.

Jeffes et al. haben in einer multizentrischen, randomisierten, einfach verblindeten (Untersucher-verblindet), [231] Vehikel-kontrollierten, intraindividuellen Studie mit 36 Patienten (30 Männer, 6 Frauen; Durchschnittsalter 68,8 Jahre, Spanne 38-100 Jahre) die Sicherheit und Wirksamkeit einer 20%-ALA-PDT bei verschiedenen Dosen von Blaulicht ($2, 5$ und 10 J/cm^2) bei der Therapie von einzelnen oder multiplen AK im Gesicht und auf der Kopfhaut (mindestens 4) untersucht [230]. Bei den Patienten wurden jeweils zwei Läsionen mit Vehikel und zwei weitere Läsionen mit 20% ALA behandelt. Die Inkubationszeit betrug 14 bis 18 Stunden. Anschließend wurden alle Läsionen eines Patienten mit derselben Dosis bestrahlt, die pro Patient randomisiert wurde. Nach 8 Wochen war die Rate an komplett geheilten Läsionen signifikant höher für ALA-PDT als für Vehikel-PDT (66% versus 17%; $p < 0,001$). Sie stieg für die aktive Therapie nach 16 Wochen weiterhin signifikant auf 85% an, wohingegen sie für Vehikel auf 6% abfiel. Hinsichtlich der Rate an mindestens zu 50% abgeheilten Läsionen zeigte sich jedoch kein Unterschied (17% für beide Behandlungen nach 8 Wochen). Nach 16 Wochen lag sie für ALA-PDT-behandelte Läsionen nur noch bei 6%. In 46% der Studienpopulation waren beide mit ALA-PDT behandelten Läsionen nach 8 Wochen vollständig abgeheilt (Vehikel-PDT 6%). Bezüglich der randomisierten Lichtdosen stellte sich heraus, dass die Behandlung mit der höchsten Dosis von 10 J/cm^2 am effektivsten war. Hierunter zeigten 88% aller behandelten Läsionen nach 8 Wochen ein komplettes Ansprechen. Am zweitbesten schnitt die Dosis von 5 J/cm^2 mit einer kompletten Ansprechrates von 62% ab. Generell sprachen dünne (Grad I) Läsionen besser auf die Therapie an als dickere (Grad II). Brennen und Stechen während der PDT waren deutlich häufiger für 20% ALA als für Vehikel (89% gegenüber 3%), in 18% der behandelten Patienten wurde Brennen als schwerwiegend angegeben. Weiterhin waren Schmerzen (43%) und Juckreiz (39%) häufiger in der aktiven Therapie [230].

In der randomisierten, Vehikel-kontrollierten, Untersucher-verblindeten, multizentrischen Studie von Pariser et al. wurde der Effekt einer kurzen Inkubationszeit bei ALA-PDT mit Vehikel bei der Behandlung von AK im Gesicht und auf der Kopfhaut verglichen [231]. Hierfür wurden insgesamt 236 Teilnehmer (211 Männer, 23 Frauen; durchschnittliches Alter: 68 Jahre, Spanne 40-88 Jahre) mit 6-20 Läsionen vom Grad 1-2 nach Olsen im Gesicht oder auf der Kopfhaut interindividuell in 5 verschiedene Behandlungsarme randomisiert: Großflächige Applikation von 20% ALA für 1, 2 oder 3 Stunden und anschließende Beleuchtung mit blauem Licht ($n=47$, $n=48$, $n=47$), punktuelle Applikation von 20% ALA für 2 Stunden und anschließende Beleuchtung mittels blauem Licht ($n=46$) oder Applikation von Vehikel und anschließende Beleuchtung mit blauem Licht ($n=46$). Die Mehrheit der Patienten hatten Hauttyp II oder III nach Fitzpatrick (44% bzw.

43%), jeweils 6% Hauttyp I. Insgesamt schnitten die ALA-PDT-Gruppen deutlich besser bei der Abheilung der AK im Vergleich zur Vehikel-Gruppe ab. Die mediane Rate an vollständig abgeheilten Läsionen in den aktiven Behandlungsarmen (großflächige Applikation und 1, 2 oder 3 Stunden Inkubation sowie punktuelle Applikation und 2 Stunden Inkubation) war nach 12 Wochen der Vehikel-PDT-Gruppe signifikant überlegen (ALA-PDT: 68-79%, Vehikel-PDT: 7%). Die höchste mediane Rate an vollständig abgeheilten Läsionen erzielte jeweils die ALA-PDT-Gruppe mit 3 Stunden Inkubationszeit bzw. die Gruppe mit 2 Stunden Inkubation und punktueller Applikation ($57,1\% \pm 37,0$ und $57,1\% \pm 43,8$). Die Gruppe mit zweistündiger Inkubation zeigte eine mediane Reduktion von $52,5\% \pm 37,2$, mit einstündiger Inkubation von $35,7\% \pm 42,0$ und die Vehikel-Gruppe von $5,7\% \pm 33,5$. Ebenfalls waren die Raten an Patienten mit vollständig abgeheilten Läsionen nach 12 Wochen in den Interventionsgruppen signifikant höher als in der Vehikel-PDT-Gruppe (ALA-PDT-Gruppe: 17%-30%, Vehikel-PDT-Gruppe: 2%; $p=0,0041$). Die längste Inkubationszeit mit 3 Stunden erzielte hierbei die höchste komplette Ansprechrate mit 17%, die Gruppe mit einer Inkubationszeit von 2 Stunden wies eine Rate von 14,6% auf, mit einstündiger Inkubationszeit lediglich noch 6,4% und die Gruppe mit punktueller Applikation und 2 Stunden Inkubationszeit 8,7% im Vergleich zu 0% bei Vehikel. Hinsichtlich der Rate an Patienten mit mindestens zu 75% vollständig abgeheilten Läsionen ließ sich eine ähnliche Tendenz hinsichtlich einer zunehmenden Effektivität bei längerer Inkubationszeit in den einzelnen Kohorten feststellen: 31,9% (3 Stunden), 27,1% (2 Stunden), 21,3% (1 Stunde), 28,3% (punktuell und 2 Stunden) und 2,2% (Vehikel). Hierbei waren die Unterschiede jeweils zur Vehikel-Gruppe signifikant. 79% aller Patienten in den ALA-PDT-Gruppen beurteilten das Behandlungsergebnis als zufriedenstellend, in der Vehikel-Gruppe hingegen nur 35%. Bezüglich der Verträglichkeit stuften 63,8% der Patienten mit 1 Stunde Inkubation, 79,2% mit 2 Stunden Inkubation, 78,7% mit 3 Stunden Inkubation und 58,2% mit 2 Stunden Inkubation und punktueller Applikation Stechen und Brennen während der Behandlung als moderat oder schwerwiegend ein. Die Inzidenz von Hautrötungen nahm in allen Behandlungsgruppen kurz nach der Beleuchtung im Vergleich zur Ausgangsmessung zu, war allerdings schwerwiegender in den ALA-Gruppen als in der Vehikel-Gruppe. Am höchsten war die Zunahme in der Gruppe mit 3 Stunden Inkubation (61,7%), gefolgt von der Gruppe mit 2 Stunden Inkubation (58,3%). In der Gruppe mit einer Inkubationszeit von einer Stunde wiesen 38,3% der Patienten eine Hautrötung auf, in der Gruppe mit 2 Stunden Inkubation und punktueller Applikation waren es 41,3% und in der Vehikel-Gruppe 6,5%. Die Inzidenz von Ödemen war am höchsten bei Patienten mit den längeren Inkubationszeiten. Alle Teilnehmer in den Interventionsgruppen zeigten bei einem Besuch zwischen 24 und 48 Stunden nach der initialen Behandlung im Vergleich zur Ausgangsuntersuchung eine Zunahme an Hautschuppung und Hauttrockenheit. Das Evidenzniveau der Studie wurde wegen Unklarheiten in der Randomisierung auf 3 herabgestuft.

Piacquadio et al. berichteten die Ergebnisse von zwei identischen Phase-III-Studien innerhalb einer Publikation [232]. Es handelte sich um zwei multizentrische, randomisierte, Placebo-kontrollierte, Untersucher-verblindete Studien in einem Parallelgruppen-Design mit 243 Patienten (203 Männer und 40 Frauen im Alter zwischen 34 und 89 Jahren). Einschlusskriterium waren 4-15 diskrete AK auf dem Gesicht oder der unbehaarten Kopfhaut. Insgesamt wurden die Teilnehmer interindividuell randomisiert zur läsionsgerichteten Applikation von 20% ALA ($n=181$) oder Vehikel ($n=62$). Anschließend erfolgte innerhalb von 14 bis 18 Stunden eine Beleuchtung mit Blaulicht. Die Behandlung mit ALA-PDT war deutlich effektiver und der Vehikel-Gruppe bezüglich der Effektivität überlegen. 66% der Teilnehmer in der ALA-PDT-Gruppe hatten nach 8 Wochen vollständig abgeheilte Läsionen (komplettes Ansprechen). In der Vehikel-Gruppe wiesen lediglich 11% vollständig abgeheilte AK vor. Nach einem weiteren Monat nahm die Rate an Patienten mit vollständig abgeheilten Läsionen in der Interventionsgruppe noch

auf 89% zu und verringerte sich in der Vehikel-Gruppe auf 13%. Nach 8 Wochen hatten außerdem 77% der Patienten der Interventionsgruppe und 18% der Vehikel-Gruppe zu mindestens 75% abgeheilte Läsionen; nach 12 Wochen erhöhte sich die Rate auf 89% in der ALA-PDT Gruppe und verringerte sich auf 13% in der Vehikel-Gruppe. Läsionsbezogen waren 83% der AK nach 8 Wochen in der aktiven Gruppe komplett abgeheilt, nach 12 Wochen sogar 91%. In der Vehikel-Gruppe hingegen waren nach 8 Wochen lediglich 31% bzw. nach 12 Wochen 25% der Läsionen abgeheilt. Insgesamt wurden 113 Nebenwirkungen beobachtet, von denen 92% als mild bzw. moderat eingestuft wurden. Zu den häufigsten Nebenwirkungen zählten Hautrötung und Ödeme an den behandelten Stellen sowie Stechen und Brennen während der Beleuchtung. Zusätzlich wurde über Krustenbildung (49%), Juckreiz (30%) und Schuppung (31%) berichtet. 6,6% der Patienten in der Interventionsgruppe und 3,2% in der Vehikel-Gruppe berichteten über Kopfschmerzen, 5,0% bzw. 1,6% über Verletzungen im Behandlungsareal sowie 1,7% in der ALA-PDT-Gruppe über Bluthochdruck und Hypertonie. Das Evidenzniveau der Studie wurde wegen Unklarheiten in der Verblindung auf 3 herabgestuft.

Schmieder et al. haben in einer multizentrischen, randomisierten, Untersucher-verblindeten, Vehikel-kontrollierten Phase-II-Studie 20 % ALA-PDT mit Vehikel-PDT mit Blaulichtbeleuchtung verglichen [233]. Als besonderes Merkmal wurde untersucht, ob eine Okklusion die Effektivität der Behandlung hierbei verbessert. 70 Patienten mit mindestens 4 AK an den oberen Extremitäten (Hände, Arme), darunter 45 Männer und 25 Frauen mit einem durchschnittlichen Alter von 64 Jahren (Spanne 44-83 Jahre), nahmen an der Studie teil. Jeder Patient wurde zu einer Behandlung mit entweder ALA oder Vehikel randomisiert (interindividuell). Danach wurde jeweils der linke und rechte Arm zu einem okklusiven oder nicht-okklusiven Auftrag der zugeteilten Substanzen randomisiert (intraindividuell). Die Intervention bestand aus der Applikation von 20%-ALA-Hydrochlorid bzw. Vehikel auf den Handrücken bzw. die dorsalen Vorderarme für drei Stunden und einer Beleuchtung mit Blaulicht im Anschluss. Falls Läsionen nach 8 Wochen noch persistierten, wurde die Behandlung wiederholt. Die Behandlung mit ALA-PDT erzielte generell deutlich bessere Ergebnisse hinsichtlich aller Endpunkte im Vergleich zur Vehikel-PDT. Bei dem zusätzlichen Vergleich von okklusiver versus nicht-okklusiver Behandlung war erstere nochmals deutlich effektiver. Der Anteil an Patienten mit vollständig abgeheilten Läsionen betrug nach 12 Wochen für ALA-PDT mit Okklusion 34,3% und ohne Okklusion nur 20,0% im Gegensatz zu 0% bzw. 2,9% für das Vehikel. Auch der Anteil an Teilnehmern mit mindestens zu 75% geheilten Läsionen zeigte einen ganz ähnlichen Trend (ALA-PDT mit Okklusion 60% und ohne Okklusion 42,9%; Vehikel-PDT mit Okklusion 8,6% und ohne Okklusion 5,7%). Die mediane Läsionsreduktionsrate war in den mit ALA-PDT behandelten Patienten durchweg höher als unter Vehikel-PDT. Auch hier zeigten sich leichte Vorteile nach Okklusion von ALA (88,7% versus 70% ohne Okklusion). Auch subjektiv waren die Teilnehmer mit ALA-PDT in Okklusion zufrieden; 83% schätzten hier die Verbesserung der behandelten AK als moderat oder exzellent ein. Nebenwirkungen traten in allen Behandlungsarmen auf. Die Anzahl an Hautrötungen nahm in beiden Gruppen nach der Behandlung mit Blaulicht zu, jedoch stärker ausgeprägt in den Patienten, die mit ALA-PDT behandelt wurden (100% versus 88,6%). Schuppung und trockene Haut wurde ebenfalls deutlich häufiger unter ALA-PDT beobachtet (91,4% mit versus 85,7% ohne Okklusion) als unter Vehikel-PDT (71,4% mit versus 68,6% mit Okklusion). Bei 3% der Teilnehmer, die mit ALA-PDT behandelt wurden, traten zusätzlich Erysipel und Muskelschmerzen auf. Die Studie wurde wegen Unklarheiten in der Behandlungszuweisung und Randomisierung auf ein Evidenzniveau von 3 herabgestuft.

Taub et al. haben in einer randomisierten, verblindeten, intra-individuellen, Vehikel-kontrollierten Studie 20% 5-ALA mit Vehikel verglichen [234]. Das durchschnittliche Alter der 15 Patienten (11 Frauen, 4 Männer) betrug 55,8 Jahre mit einer

Standardabweichung von 9,4 Jahren. Die Teilnehmer wiesen mindestens jeweils 4 Läsionen auf dem Handrücken bzw. der dorsalen Seite des Vorderarms beider Seiten vor. Die Behandlung erfolgte zweimal in einem achtwöchigen Intervall und bestand aus einer Therapie mit 20%-ALA-Hydrochlorid bzw. Vehikel auf jeweils einer Seite (randomisiert) gefolgt von einer Beleuchtung mit Blaulicht. Die Behandlung mit 20% 5-ALA war in dieser Studie überlegen. Die prozentuale durchschnittliche Reduktion von Läsionen war hier mit 58,4% ($\pm 22,2$) statistisch signifikant höher als in mit Vehikel behandelten Läsionen ($24,8 \pm 20,6\%$; $p=0,0004$). Bei 73% der mit ALA-PDT behandelten Extremitäten verringerte sich die Anzahl an Läsionen um die Hälfte, bei Vehikel jedoch lediglich in 13%. Dieser Unterschied war statistisch ebenfalls hoch signifikant. Nebenwirkungen 48 Stunden nach Beleuchtung wie Hautrötung, Ödem, Stechen und Brennen waren häufiger und schwerwiegender in der aktiven Gruppe. Insgesamt waren 86,7% aller Teilnehmer mit der Behandlung zufrieden. Das Evidenzniveau wurde wegen Unklarheiten in der Randomisierung und einer kleinen Fallzahl auf ein Evidenzniveau von 3 herabgestuft.

Brian-Jiang et al. führten eine randomisierte Studie mit 20%-iger ALA-Formulierung im Vergleich zu Placebo auf den Armen bzw. Handrücken durch. Insgesamt wurden 269 Patient*innen mit 4-15 Läsionen (Grad I-II nach Olsen) 1:1 zu ALA-PDT oder Placebo randomisiert (188 Männer, mittleres Alter 68 Jahre) [257]. Hier lag die patientenbezogene komplette Abheilungsrate nach 12 Wochen bei 31% gegenüber 13% mit Placebo ($p<0,0001$ [HM1]). Prozentual lag die mittlere Abheilungsrate bei $69,1 \pm 37,4\%$ für ALA-PDT und $29,9 \pm 51,5\%$ bei Placebo. Nebenwirkungen waren deutlich häufiger unter ALA-PDT zu beobachten, am häufigsten verzeichnet wurden Brennen (93% vs. 17%), Erythem (91% vs. 58%), Ödem (30-40% bei ALA-PDT) und Schuppenbildung (76% bei ALA-PDT).

PDT mit konventioneller 5-ALA-Formulierung vs. Trichloressigsäure

Für den Vergleich dieser Interventionen siehe Kapitel 5.5.3.

PDT mit konventioneller 5-ALA-Formulierung vs. 5-Fluorouracil 5% Creme

Studiendesign und Population: Smith et al. haben in einer Studienpopulation von 36 Patienten (29 Männer, 7 Frauen) mit einem Durchschnittsalter von 61 Jahren die Wirksamkeit und Verträglichkeit von ALA-PDT mit Blaulicht- oder Laser-Beleuchtung gegenüber 5-FU verglichen. Die Behandlungen wurden dabei feldgerichtet durchgeführt. Das Gesicht oder die unbehaarte Kopfhaut wurden entweder mit ALA topisch für 1 Stunde und anschließend mit blauem Licht oder Laserlicht behandelt oder mit 0,5% 5-FU behandelt. Die Anzahl an Läsionen pro Patient und der Grad der eingeschlossenen AK wurden nicht ausführlich berichtet [191].

Intervention: Gruppe 1: Applikation von 20% ALA für 1 Stunde gefolgt von Blaulichtbeleuchtung; Gruppe 2: Applikation von 20% ALA für 1 Stunde gefolgt von einem gepulsten Farbstofflaser mit 595 nm; Gruppe 3: Applikation von 0,5% 5-FU Creme einmal oder zweimal täglich für insgesamt 4 Wochen.

Ergebnisse: Der prozentuale Anteil an Patienten mit vollständig abgeheilten Läsionen war unter 5-FU und ALA mit Blaulicht mit jeweils 50% am höchsten. Lediglich 8% der Patienten in der ALA-Gruppe mit Laserbeleuchtung zeigten ein komplettes Ansprechen. Hinsichtlich des Anteils an Patienten mit mindestens 75% vollständig verheilten Läsionen erzielten ebenfalls die Behandlungen mit 5-FU und ALA mit Blaulicht ähnliche und gleichzeitig die wirksamsten Ergebnisse (jeweils 75%); bei der Behandlung mit ALA plus Farbstofflaser (Gruppe 2) hatten lediglich 8% der Patienten zu 75% abgeheilte Läsionen. Das globale Ansprechen wurde bei 8% mit 5-FU, bei 17% mit ALA plus Blaulicht und bei 8% mit ALA plus Farbstofflaser als „vollständig/ fast vollständig“ eingestuft. Bei 58% (5-

FU), 33% (ALA plus Blaulicht) und 42% (ALA plus Farbstofflaser) wurde das globale Ansprechen als moderat eingestuft. Am häufigsten kamen Hautrötungen vor. Die Patienten in der 5-FU-Gruppe hatten durchschnittlich die höchste Inzidenz an Hautrötung. Lokale Hautreaktionen wie Krusten und Erosionen wurden ebenso in der 5-FU-Gruppe am häufigsten beobachtet und waren in den anderen beiden Behandlungsarmen weniger ausgeprägt. Insgesamt wurde ALA plus Blaulicht bzw. plus Beleuchtung mit Farbstofflaser besser vertragen als die Behandlung mit 5-FU. Das Evidenzniveau wurde wegen Unklarheiten in der Randomisierung und einer kleinen Fallzahl auf ein Evidenzniveau von 3 herabgestuft.

5.7.2. Photodynamische Therapie mit Methylaminolävulinat

Methylaminolävulinat (MAL) ist in Kombination mit rotem Licht seit 2003 zur topischen PDT von leichten bis moderaten AK (Grad I bis II nach Olsen) bei immunkompetenten Erwachsenen zugelassen. Es ist verfügbar als Creme (1 g Creme enthält 160 mg Methyl(5-Amino-4-oxopentanoat) als Hydrochlorid) und wird im Falle einer konventionellen PDT nach Läsionsvorbehandlung (Entfernung von Schuppen und Krusten und Anrauen der Oberfläche) mit einer Schichtdicke von 1 mm auf die Läsionsstelle und Umgebung (5-10 mm Rand) aufgetragen. Nach einer Einwirkzeit von 3 Stunden unter einem lichtdichten Okklusionsverband und Abwischen überschüssiger Salbenreste erfolgt die Beleuchtung mit rotem Licht (kontinuierliches Wellenlängenspektrum zwischen 570 und 670 nm und einer Gesamtlichtdosis von 75 J/cm²; alternativ kann auch Schmalspektrumlicht (z.B. mittels LED-Leuchten um 630 nm) verwendet werden, unter Anpassung der Lichtdosis (i.d.R. 37 J/cm²). Auch Lichtquellen mit einem breiteren Emissionsspektrum sind möglich, allerdings ist die Evidenz hier begrenzt [245]. Durch die selektive Porphyrinsynthese in den abnormalen Keratinozyten der AK kommt es bei Beleuchtung zu einer lokalisierten phototoxischen Reaktion mit der Folge von Nekrose und Apoptose. Es handelt sich um eine einmalige Behandlung, eine Wiederholungsbehandlung nach 3 Monaten ist möglich. Eine zweimalige Therapie im Abstand von einer Woche zeigte hingegen nur geringe Vorteile bei dicken Läsionen [244]. Eine Studie demonstrierte leichte Vorteile bei feldgerichteter gegenüber primär läsionsgerichteter Applikation der MAL-PDT in konventioneller Durchführung [246].

Die klassische MAL-PDT wurde gegenüber Placebo oder anderen Interventionen in mehreren RCT untersucht [237] [238] [149] [235] [243] [241]. Die Studienlage verdeutlicht hierbei, dass Evidenz für den Gebrauch von MAL-Creme zur PDT bei einzelnen und multiplen AK vorliegt, und zwar vorwiegend bei milden bis moderaten Läsionen (Grad I-II nach Olsen) [237] [238] [243] [241]. Kaufmann et al. zeigten darüber hinaus die Wirksamkeit der MAL-PDT auch bei AK an den Extremitäten [149]. Ähnlich untersuchten Kohl et al. die Wirksamkeit von MAL in Verbindung mit gepulstem Licht („intensed pulsed light“, IPL) in AK auf den Handrücken [247]. Dragieva et al. untersuchten den Gebrauch von MAL-PDT bei immunsupprimierten Transplantatempfängern [262]. Eine Studie verglich MAL-PDT mit ALA-PDT als feldgerichtete Therapie im Halbseitenversuch („split-scalp“-Design) [235]. Nachfolgend ist die Evidenz für MAL-PDT in konventioneller Durchführung interventionsbezogen dargestellt.

Tabelle 26: Übersicht der eingeschlossenen Einzelstudien zu MAL-PDT.

Studie	Interventionen	Einzelne AK	Multiple AK	Feldkanzerisierung	Immunsuppression
Pariser 2008 [243]	MAL-PDT vs. Vehikel-PDT	X	X		
Pariser 2003 [242]	MAL-PDT vs. Vehikel-PDT	X	X		
Szeimies 2009 [241]	MAL-PDT vs. Vehikel-PDT	X	X		
Dragieva 2004 [262]	MAL-PDT vs. Vehikel-PDT		X	unklar	X
Kaufmann 2008 [149]	MAL-PDT vs. Kryochirurgie	X	X		
Morton 2006 [263]	MAL-PDT vs. Kryochirurgie	X	X		
Dirschka 2012 [238]	MAL-PDT vs. BF-200 ALA-PDT vs. Vehikel-PDT	X	X		
Dirschka 2013* [237]	MAL-PDT vs. BF-200 ALA-PDT vs. Vehikel-PDT	X	X		
Moloney 2007 [235]	MAL-PDT vs. 20% ALA-PDT	X	X	unklar	
Zane 2014 [183]	MAL-PDT vs. Diclofenac-Natrium 3% Gel	X	X		
Zane 2016 [208]	MAL-PDT vs. IMB 0,015% Gel		X	X	
Kohl 2016 [247]	MAL-PDT mit IPL vs.	X			

Studie	Interventionen	Einzelne AK	Multiple AK	Feldkanzerisierung	Immunsuppression
	Vehikel-PDT mit IPL				
Seubring 2016 [246]	MAL-PDT läsionsgerichtet vs. MAL-PDT feldgerichtet	X	X	X	
Tarstedt 2005 [244]	MAL-PDT einmalig vs. MAL-PDT zweimalig mit Abstand 1 Woche	X	X		
von Felbert 2010 [245]	MAL-PDT bestrahlt mit Breitbandspektrum (580-1400 nm) vs. MAL-PDT bestrahlt mit Schmalspektrum (590-660 nm) jeweils ± Spray-Kühlung		X	X	
Jansen 2019 [186]	5-FU 5% Creme vs. IMB 0,015% Gel vs. Imiquimod 5% Creme vs. MAL-PDT		X	X	
Miola 2018 [264]	MAL-PDT vs. Colchizin 0,5% Creme	X	X		

* Folgestudie von Szeimies 2010 und Dirschka 2012; Abkürzungen: IMB = Ingenolmebutat, IPL = intense-pulsed light

MAL-PDT vs. Placebo (Immunkompetente)

Population und Studiendesign: Mehrere unabhängige Studien wurden gefunden, die MAL-PDT gegenüber Placebo verglichen [243] [242] [241]. Sie untersuchten 100 [243] bzw. 80 [242] Patienten mit 4-10 Läsionen auf Gesicht oder der unbehaarten Kopfhaut. Es wurden nicht-pigmentierte, nicht-hyperkeratotische AK der Grade I und II nach der Olsen-Klassifikation eingeschlossen. Das Studiendesign war in beiden Fällen inter-individuell und doppelt-blind. Eine andere Studie umfasste 115 Patienten mit identischen Parametern [241].

Interventionen: Die Patienten wurden 1:1 randomisiert zu MAL-PDT oder Vehikel (Placebo). Nach 3 Stunden Inkubation wurde mit LED-Licht beleuchtet und die Behandlung nach 1 Woche wiederholt [243] [242] [241].

Ergebnisse: Nach 3 Monaten wurde die komplette Läsions-Ansprechrare erfasst. Diese betrug 86,2% (MAL) vs. 52,2% (Placebo) [243] und 83,3% vs. 28,7% [241]. Der hohe Anteil der Placebo-Abheilrate in der Studie von Pariser et al. wurde mit der Läsionsvorbehandlung erklärt. Auf Patientenbasis heilten in der Studie von Pariser et al. 59,2% vs. 14,9%, bei Szeimies et al. 68,4% vs. 6,9% ab. Hauptnebenwirkungen in beiden Studien waren in den aktiven Gruppen Schmerz, Erythem und Brennen.

MAL-PDT vs. Placebo (Immunsupprimierte)

Population und Studiendesign: An 17 organtransplantierten Patienten unter chronischer Immunsuppression (129 leichte bis moderate AK) erfolgte eine prospektive, monozentrische, randomisierte, doppelblinde, Placebo-kontrollierte intraindividuelle Vergleichsstudie [262].

Interventionen: Zwei läsionstragende Areale erhielten zwei PDTs im Abstand einer Woche mit weißem Licht (75 J/cm²). Ein Areal wurde dabei mit MAL, das andere mit Placebo-Creme behandelt.

Ergebnisse: Die komplette läsionsbezogene Ansprechrare wurde 16 Wochen nach der zweiten Behandlung evaluiert, es ergab sich für die MAL-Seite 90,3%, für die Placebo-Seite 0%. Die Nebenwirkungen wurden nicht genau quantifiziert. Schmerz, Erythem, Ödem und Krustenbildung waren allerdings in der Verum-Region ausgeprägter [262]. Für die evidenzbasierte Empfehlung zu MAL-PDT bei Immunsupprimierten siehe [Kapitel 5.8](#).

MAL-PDT vs. Kryochirurgie

Für nähere Informationen für den Vergleich dieser Interventionen siehe Kapitel 5.5.1

MAL-PDT vs. ALA-PDT

Population und Studiendesign: Eine Studie untersuchte diese Interventionen bei leichten bis moderaten AK im Gesicht und Kapillitium in einem dreiarmligen, interindividuellen Design [238]. Es handelte sich um eine multizentrische, randomisierte, Untersucher-verblindete, Placebo-kontrollierte Studie mit BF-200 ALA-haltigem Gel (7,8%) vs. MAL (16%) vs. Placebo. Die Beleuchtungen konnten entweder mit rotem Licht aus LED-Leuchten oder Breitspektrumlampen erfolgen [238]. Eine weitere monozentrische Studie verglich im feldgerichteten Ansatz, doppelt-blind im Halbseitenversuch („split-scalp“-Design) die Wirksamkeit einer ALA-PDT mit der einer MAL-PDT [235].

Interventionen: Es erfolgte eine Randomisierung 3:3:1 zu MAL-PDT, ALA-PDT oder ALA-Vehikel (Placebo) [238]. 1:1 Vergleich intraindividuell in der Studie von Moloney [235].

Ergebnisse: In der Studie von Dirschka et al. betrug die klinische komplette Abheilung der AK auf Patientenbasis nach 3 Monaten 78,2% für BF-200 ALA vs. 17,1% Placebo ($p < 0,0001$) und 64,2% für MAL ($p < 0,05$). Die Abheilraten im Gesicht oder Stirn waren für beide Sensibilisatoren besser als am Kapillitium. Statistisch relevante Unterschiede im kosmetischen Ergebnis, dem Auftreten von Nebenwirkungen und dem mittleren Schmerz-Score (VAS) zeigten sich zwischen den beiden Sensibilisatoren nicht [238]. Nach 12 Monaten lag die Gesamt-Abheilrate für BF-200 ALA bei 47% (allerdings weitere Inklusion einer Placebo-kontrollierten Vergleichsstudie in diese Auswertung), die für MAL bei 36% [237]. In der Subgruppenanalyse nach 12 Monaten war die Abheilrate bei Verwendung der LED-Beleuchtungssysteme deutlich besser als für die Breitspektrum-Lampen 60,3% vs. 56,3% für BF-200 ALA und 59,3 vs. 50,7 für MAL [238]. Moloney et al. erzielten eine komplette Abheilung der behandelten AK-Felder mit ALA in 40% der Fälle (MAL 46,7%). Die mittlere Reduktion der Zahl der AK gegenüber dem Ausgangswert betrug 6,2 für ALA vs. 5,6 bei MAL (kein statistisch signifikanter Unterschied) [235].

MAL-PDT versus Diclofenac-Natrium 3% Gel

Population und Studiendesign: Zane et al. führten eine offene, monozentrische, randomisierte Studie mit dem Vergleich dieser Interventionen in 200 Patienten mit insgesamt 1674 Läsionen durch. In diesem Kollektiv waren 58 Frauen, die Altersspanne betrug 42-93 Jahre. Die Patienten hatten mindestens 5 AK aller Grade auf dem Gesicht oder der unbehaarten Kopfhaut sowie Zeichen aktinischer Schädigung [183].

Intervention: Es erfolgte eine interindividuelle Randomisierung 1:1 zu entweder MAL-PDT in konventioneller Standarddurchführung (MAL-Creme 160 mg/g, 3 Stunden Inkubation, Beleuchtung mit Rotlicht mit einer Dosis von 37 J/cm²) oder Behandlung mit Diclofenac-Natrium 3% in Hyaluronsäure 2,5% Gel zweimal täglich über 90 Tage. Bei unzureichendem Erfolg durfte die MAL-PDT nach 3 Monaten einmal wiederholt werden.

Ergebnisse: Nach 3 Monaten zeigten 68% der mit MAL-PDT, aber nur 27% der mit Diclofenac-Natrium 3% in Hyaluronsäure 2,5% Gel behandelten Patienten ein komplettes Ansprechen aller AK. Läsionsbezogen lagen die Abheilraten bei 85,9% (MAL-PDT) bzw. 51,8% (Diclofenac-Natrium 3% in Hyaluronsäure 2,5% Gel). Auch das kosmetische Ergebnis wurde für MAL-PDT sowohl durch den jeweiligen Prüfarzt als auch durch die Patienten selbst als signifikant besser gegenüber Diclofenac-Natrium 3% in Hyaluronsäure 2,5% Gel beurteilt. Allerdings war die Studie nicht verblindet. Auch die subjektive Patientenzufriedenheit war bei Behandlung mit MAL-PDT besser. Hier stuften 59% aller Patienten das Ergebnis der Intervention als exzellent ein im Gegensatz zu nur 6% unter Diclofenac-Natrium 3% in Hyaluronsäure 2,5% Gel. Interessanterweise wurde in dieser Studie auch die Kosteneffizienz der beiden Therapien verglichen. Auch hier zeigten sich Vorteile für die MAL-PDT, mit der ein komplettes Ansprechen mit geringeren Kosten erreicht werden konnte als mit Diclofenac-Natrium 3% in Hyaluronsäure 2,5% Gel [183].

Bewertung: Wegen des offenen Studiendesigns ergeben sich aus den Endpunkten Patientenzufriedenheit und kosmetischem Ergebnis möglicherweise Verzerrungen. Außerdem gab es Unterschiede in der Vorbehandlung der Läsionen zwischen den beiden Studienarmen (siehe Evidenztabelle). Darüber hinaus besteht ein hohes Verzerrungspotential aufgrund des hohen Anteils hyperkeratotischer AK (moderate / thick) und der sequenziellen PDT-Therapie mit vorausgehender Kürettage bei Schuppung / Krustenbildung. Daher wurde die Studie auf Evidenzlevel 3 herabgestuft.

MAL-PDT vs. Ingenolmebutat 0,015% Gel

Eine Studie wurde identifiziert [208]. Für den Vergleich dieser Interventionen siehe Kapitel 5.7.2.

MAL-PDT vs. Colchizin 0,5% Creme

Miola et al. untersuchten MAL-cPDT im Vergleich zu Colchizin 0,5% Creme in 36 Patient*innen mit AK auf den Unterarmen [264]. Die beiden Interventionen wurden 1:1 im intraindividuellen Vergleich randomisiert. Die patientenbezogene komplette Abheilungsrate lag bei 17% (Colchizin) gegenüber 19% (MAL-cPDT), die partielle Abheilungsrate bei 44% gegenüber 67%. Die läsionsbezogene Abheilungsrate betrug 45% für Colchizin und 40% für MAL-cPDT. Nebenwirkungen waren in beiden Armen ähnlich häufig. Die niedrigen Abheilungsraten in dieser Studie belegen, dass AK an den Unterarmen schwieriger zu behandeln sind als im Gesicht oder am Kapillitium. Beide Interventionen lagen hier bzgl. der Effektivitätsendpunkte ähnlich, allerdings liegt für Colchizin als topisches Präparat keine Zulassung für AK vor.

MAL-PDT vs. 5-Fluorouracil 5% Creme vs. Imiquimod 5% Creme vs. IMB 0,015% Gel

Für den Vergleich dieser Intervention siehe [Kapitel 5.6.2.1](#) [186]

5.7.3. Photodynamische Therapie mit Tageslicht

Ein neuer Ansatz und seit 2015 zugelassene Therapie ist die Tageslicht-PDT, bei der bei gleicher Indikation nach vorheriger Auftragung eines chemischen Lichtschutzfilters und Aufrauen keratotischer Stellen MAL dünn auf Gesicht und Skalp großflächig aufgetragen wird und der Patient bei geeigneten Wetterbedingungen (April-September, Außentemperatur >10°C, wolkenlos bis bedeckter Himmel, kein Regen) für 2 Stunden dem Tageslicht ausgesetzt wird [256] [265] [255] [253] [252] [251].

Zwei zulassungsrelevante Phase-III-Studien in Australien und Europa verglichen die Tageslicht- und die konventionelle PDT mit MAL-Creme im Rahmen eines multizentrischen, Untersucher-verblindeten, kontrollierten, intraindividuellen Versuchsansatzes im Sinne einer Nichtinferioritätsanalyse [256] [255]. Hauptzielkriterien waren das komplette Ansprechen auf Läsionsebene (AK vom leichten und moderaten Typ im Gesicht- und Skalpereich) und die Schmerzhaftigkeit der Behandlungen. Der intraindividuelle Ansatz konnte durch das Auftragen eines chemischen Lichtschutzfilters auf die der Tageslicht-PDT ausgesetzten Seite, der nachfolgenden Läsionsbehandlung und der Applikation von MAL-Creme mit nachfolgender Lichtexposition für 2 Stunden erzielt werden. Die jeweils kontralaterale Seite erhielt eine MAL-Cremeapplikation für 3 Stunden unter Okklusion parallel, so dass unmittelbar nach Beendigung der Tageslichtexposition die andere Seite konventionell mit rotem Licht (LEDs) beleuchtet werden konnte. 12 Wochen nach einer Einzelsitzung war die komplette Abheilrate auf Läsionsebene der klassischen MAL-PDT in konventioneller Durchführung nicht unterlegen (89% vs. 93% in Australien, 70% vs. 74% in Europa). Die schlechteren Abheilraten in Europa beruhten an dem höheren Anteil an moderaten AK und der Inklusion eines höheren Prozentsatzes von AK auf dem Skalp als im Gesicht. Der VAS-Schmerzscore unterschied sich signifikant (0,8 vs. 5,7 in Australien, 0,7 vs. 4,4 in Europa) [256] [255].

Weiterhin wurden insgesamt drei Studien von einer gleichen Arbeitsgruppe zu MAL-PDT mit Tageslicht veröffentlicht [253] [252] [251]. Die 2011 publizierte multizentrische randomisierte, Untersucher-verblindete, Parallelgruppen-Studie an 120 Patienten mit Tageslicht-MAL-PDT verglich dabei unterschiedliche Inkubationszeiten von MAL [253]. Es erfolgte eine Randomisierung 1:1 zu Tageslicht-MAL-PDT mit 1,5 oder 2,5 Stunden Expositionszeit. Die mittlere, klinisch nachgewiesene Reduktionsrate auf Läsionsbasis bei Studienende (nach 3 Monaten) betrug 77,2% (1,5 h) versus 74,6% (2,5 h), auch die mittlere Reduktion der Zahl der Läsionen unterschied sich nicht (9,8 vs. 9,7). Der mittlere Schmerzwert (VAS-Score) während der Tageslicht-PDT lag bei 1,3 und unterschied sich nicht zwischen den Gruppen [253]. In der monozentrischen Vergleichsstudie von 2008 mit intraindividuellem Design wurde Tageslicht-MAL-PDT mit MAL-PDT in konventioneller Durchführung mit rotem LED-Licht verglichen [251]. Es zeigte sich 3 Monate nach Intervention ein statistisch nicht signifikanter Unterschied in der mittleren Reduktion von AK (79,0% vs. 71,1%), allerdings war die Schmerzhaftigkeit der Behandlung signifikant geringer mit der Tageslicht-MAL-PDT (3,74 vs. 5,46) [251]. In einer weiteren, ähnlich konzipierten Studie konnten die Autoren auch zeigen, dass das Ansprechen der Tageslicht-MAL-PDT abhängig vom Schweregrad der behandelten Läsionen ist. So heilten leichte AK-Läsionen (Olsen Grad I) in 80,2% komplett ab, moderate Läsionen zu 63,8% (Olsen II) und schwere Läsionsgrade (Olsen III) nur zu 39,3% [252].

In einer weiteren Studie mit 70 Patienten mit mindestens 3 AK im Gesicht oder auf der unbehaarten Kopfhaut wurde gezeigt, dass die Tageslicht-MAL-PDT bezüglich der Effektivität der konventionellen Durchführung etwas unterlegen, aber deutlich kostengünstiger war [254]. Weiterhin wurde eine Arbeit identifiziert, welche Tageslicht-MAL-PDT mit Ingenolmebutat verglich. Für die interventionsspezifische Darstellung dieses Vergleichs siehe Kapitel 5.7.2.

Assikar et al. zeigten die Nicht-Inferiorität der MAL-PDT mit Tageslicht im Vergleich zur MAL-PDT in konventioneller Durchführung mit Blaulicht in einer intraindividuellen Studie mit 26 Patient*innen mit AK auf Gesicht und Kapillitium. Die läsionsbezogene Abheilungsrate lag hier bei 90,5% für die dIPDT und 94,2% für die cPDT. Ebenfalls war die mittlere Läsionsreduktion bei beiden Arme nahezu gleich (dIPDT: 19,6+/-6; cPDT: 20,0+/-6,9). Die dIPDT wurde aber als deutlich und signifikant weniger schmerzhaft empfunden [248]. Allerdings wurde diese Studie wegen einer kleinen Fallzahl und anderen methodischen Mängeln auf ein Evidenzniveau von 3 herabgestuft.

Dirschka et al. verglichen BF-200 ALA gegenüber MAL in der dIPDT in einer groß angelegten, multizentrischen Nichtinferioritätsstudie. Hierbei wurden 52 Patient*innen intraindividuell zu einem der beiden Photosensibilisatoren randomisiert. 96,2% waren männlich, die mittlere Läsionsanzahl pro Patient*in betrug 6,4+/-2,2, insgesamt wurden 316 Läsionen behandelt. Die patientenbezogene komplette Abheilungsrate betrug für ALA-dIPDT 42,9% gegenüber 38,8% für MAL-dIPDT. Auch der Endpunkt der läsionsbezogenen Abheilungsrate lag für beide Photosensibilisatoren ähnlich (79,8% für ALA-dIPDT vs. 76,5% für MAL-dIPDT). Die Studie berichtet nach 12 Monaten Nachbeobachtungszeit von einer höheren Rezidivrate für MAL-dIPDT (31,6%) im Vergleich zu ALA-dIPDT (19,9%). Die üblichen PDT-vermittelten Nebenwirkungen traten in beiden Therapieseiten ähnlich häufig auf. Auch die Schmerzhaftigkeit während der Beleuchtung wurden für beide Arme als gering eingeschätzt. Diese Studie belegt, dass für die dIPDT sowohl MAL als auch ALA zuverlässig und sicher eingesetzt werden können. Die patientenbezogene und läsionsbezogene Abheilungsrate war für beide Photosensibilisatoren ähnlich. Die Rezidivrate für MAL-dIPDT war signifikant höher. Allerdings bleibt bei der relativ kleinen Fallzahl die klinische Relevanz dieses Unterschieds unklar [249]

Einen ähnlichen Vergleich der ALA-dIPDT und MAL-dIPDT lieferten Räsänen 2019 in einer multizentrischen Doppelblindstudie mit 69 Patient*innen. Hier wurden beide Photosensibilisatoren im intraindividuellen Vergleich jeweils auf eine Gesichtshälfte aufgetragen. Insgesamt wurden so 767 Einzelläsionen behandelt (n=375 mit BF-200 ALA und n=392 mit MAL). Die läsionsspezifische Abheilungsrate betrug für ALA-dIPDT 79,7% (299/375 Läsionen) gegenüber 73,5% für MAL-cPDT (288/392 Läsionen). Die patientenbezogene komplette Abheilungsrate betrug für beide Interventionen 27,5%. Die Schmerzhaftigkeit während der Behandlung wäre für beide Arme gleich niedrig (1,51 für ALA-dIPDT vs. 1,35 für MAL-dIPDT). Interessanterweise waren lokale Hautreaktionen bei ALA etwas stärker als bei MAL (26 vs. 7 Reaktionen) [250].

Tabelle 27: Übersicht der eingeschlossenen Einzelstudien zu dIPDT.

Studie	Interventionen	Einzelne AK	Multiple AK	Feldkanzerisierung	Immunsuppression
Moggio 2016 [209]	MAL-dIPDT vs. IMB 0,015% Gel 3 Tage	X	X		
Neittaanmaki-Perttu 2016 [254]	MAL-dIPDT vs. MAL-PDT	X	X	X	
Wiegell 2011 [253]	MAL-dIPDT 1,5 h Inkubation vs. MAL-dIPDT 2,5 h Inkubation	X	X		
Wiegell 2009 [252]	MAL-dIPDT 8% vs. MAL-dIPDT 16%	unklar	X	X	
Wiegell 2008 [251]	MAL-dIPDT vs. MAL-PDT	unklar	X	X	
Dirschka 2019 [249]	ALA-dIPDT vs. MAL-dIPDT	X	X		
Assikar 2020 [248]	MAL-dIPDT vs. MAL-PDT (Blau-licht)	X	X		
Räsänen 2019 [250]	ALA-dIPDT vs. MAL-dIPDT	X	X		
Abkürzungen: LED = light-emitting diode					

5.8. Therapie bei Immunsuppression und Organtransplantation

Chronisch medikamentös immunsupprimierte Patienten zeigen gegenüber immunkompetenten Vergleichsgruppen eine signifikant erhöhte Morbidität und auch Mortalität durch die Entwicklung von kutanen PEK [268]. Neben einer frühzeitigen Modifikation immunsuppressiver Therapieprotokolle durch Elimination von Azathioprin und Umstellung auf eine mTOR-Inhibitor haltige Immunsuppression, Ausnutzung der präventiven Wirkung von Lichtschutz sowie Vitamin B6 auf die Progression von AK auch bei Immunsupprimierten kommt auch der frühzeitigen Therapie von AK im Sinne einer Sekundärprävention eine gesteigerte Bedeutung zu. Es wurden 4 RCT identifiziert, die eine Flächentherapie von AK bei immunsupprimierten Organtransplantatierten untersuchten [262] [222] [181] [266]. Eine weitere Studie untersuchte in einer Subgruppenanalyse ebenfalls den Einsatz einer topischen Lotion mit DNA-Reparaturenzymen im Vergleich zu Sonnenschutzfiltern bei OTR [267] (siehe Kapitel 5.9.8). Hierbei ist neben der Therapieeffizienz vor allem auch eine mögliche Wechselwirkung der eingesetzten Flächentherapie in Bezug auf die Immunsuppression und der Transplantatsicherheit im Sinne von sichtbaren Abstoßungsreaktionen zu beachten.

Tabelle 28: Übersicht der eingeschlossenen Einzelstudien für die Subgruppe Immunsupprimierte.

Studie	Interventionen	Einzelne AK	Multiple AK	Feldkanzerisierung	Immunsuppression
Dragieva 2004 [262]	MAL-Rotlicht-PDT vs. Vehikel-PDT		X	unklar	X
Togsverd-Bo 2018 [266]	Imiquimod 5% Creme vs. MAL-Rotlicht-PDT	X	X	unklar	X
Ulrich 2007 [222]	Imiquimod 5% Creme 3x/Woche vs. Placebo	X	X	X	X
Ulrich 2010 [181]	Diclofenac-Natrium 3% Gel vs. Vehikel	X	X	unklar	X
Veronese 2019 [267]	Topische Lotion mit DNA-Reparaturenzymen (2/Tag) vs. Sonnenschutzfilter (UV-B, UV-A) über 6 Monate	X	X	unklar	X

5.8.1. MAL-Rotlicht-PDT

5.22	Evidenzbasierte Empfehlung	modifiziert 2022
Empfehlungsgrad B	Photodynamische Therapie mit Rotlicht mit 5-Aminolävulinsäure (ALA) oder ihrem Methylester (MAL) sollte für einzelne oder multiple aktinische Keratosen sowie bei Feldkanzerisierung bei immunsupprimierten Personen angeboten werden.	
Level of Evidence 2	[266]; [269]; [262]	
	Starker Konsens (100%)	

Dragieva et al. untersuchten in einer monozentrischen, prospektiven, doppelt-verblindeten, Placebo-kontrollierten, intra-individuellen Studie 14 nieren- und 3 herztransplantierte Patienten mit jeweils zwei läsionalen Hautarealen. Die Patienten erhielten zwei Behandlungssitzungen im Abstand von einer Woche mit topischer MAL- oder Placebo-Creme und nachfolgender Beleuchtung mit 75 J/cm² sichtbarem Licht (600-730 nm). Bei insgesamt 129 mild bis mittelgradig ausgeprägten AK im Ausgangsbefund lag die 16 Wochen nach dem zweiten Therapiezyklus erhobene, komplette Ansprechrate läsionsbezogen bei der mit MAL therapierten Gruppe 90,3% (56/62 AK Läsionen) versus 0% (0/67) in der Placebo-Gruppe (p=0,0003). Ein komplettes Ansprechen des gesamten Behandlungsfelds wurde in 75,4% (13/17; 95% KI: 9-16) erreicht, ein Teilansprechen (>75% aller Läsionen pro Feld abgeheilt) in 94,1% (KI nicht angegeben). Keines der mit Placebo behandelten Areale zeigte hier ein Ansprechen. Beschriebene lokale Nebenwirkungen in der MAL-PDT Gruppe waren Erytheme, Ödeme und Krustenbildung, deren Häufigkeiten jedoch nicht angegeben wurden. Durch Prämedikation mit Paracetamol (1 g) eine Stunde vor Behandlung oral appliziert sowie den Einsatz einer kühlenden Ventilation wurde der MAL-PDT assoziierte Behandlungsschmerz in der Studie im unteren und mittleren VAS-Bereich angegeben. Aufgrund des punktuellen Fehlens von Konfidenzintervallen und p-Werten kann ein selektives Berichten von Ergebnissen nicht ausgeschlossen werden. Zudem bestehen Unklarheiten bei der Randomisierung sowie der Verblindung, weswegen die Studie auf Evidenzlevel 3 herabgestuft wurde. Auffallend ist hier eine sehr große Effektstärke von MAL-PDT gegenüber Placebo in allen untersuchten Effektivitätseindpunkten. Jedoch wurden therapievermittelte Nebenwirkungen nicht konsequent und quantitativ berichtet, so dass hier eine Bewertung des Nutzen-Schadensverhältnisses nur eingeschränkt möglich ist.

Eine weitere, europäische, offene, multizentrische, intraindividuelle Studie bei 81 Organtransplantierten verglich die Behandlung von AK mittels MAL-PDT gegenüber einer läsionsadaptierten Kryochirurgie. Diese Studie wurde wegen ihres primär präventiven Ansatzes ausgeschlossen und wurde bei der Empfehlung nicht maßgeblich beachtet, dennoch sollen die Ergebnisse kurz skizziert werden [270]. Hierzu wurde bei jedem Patienten jeweils ein Hautareal mit insgesamt 476 Läsionen initial im Wochenabstand zweimalig und dann optional in den Monaten 3, 9 und 15 mit einer klassischen Rotlicht-MAL-PDT behandelt. Die Kontrollareale mit insgesamt 413 Läsionen wurden initial einmalig und dann konsekutiv in den Monaten 3, 9 und 15 mit Kryochirurgie behandelt. Fanden sich in der 3-Monatsauswertung in den mit MAL-PDT behandelten Arealen noch signifikant weniger AK als in denen, die mit Kryochirurgie therapiert wurden (p=0,006),

war der Therapieeffekt nach 27 Monaten nicht mehr signifikant unterschiedlich (253 versus 312 Läsionen; $p=0,06$). Diese Arbeit impliziert, dass MAL-PDT zumindest in der kurzfristigen Läsionsreduktion der Kryochirurgie überlegen war [270].

Zusätzlich dazu synthetisierte eine systematische Übersichtsarbeit die aktuelle Evidenz zur Effektivität und Sicherheit verschiedener Interventionen zur Therapie der AK bei Organtransplantierten Patienten [269]. Es wurde eine Literaturrecherche in den gängigen medizinischen Datenbanken sowie grauer Literatur bis zum 22. August 2018 durchgeführt. Von 663 ursprünglich identifizierten Publikationen wurden acht RCTs mit 242 Patienten mit Organtransplantation in eine qualitative Synthese einbezogen. Die meisten Studien untersuchten die photodynamische Therapie mit Methylaminolae-vulinat (MAL-PDT), gefolgt von ablativem fraktioniertem Laser (AFXL) und Diclofenac-Natrium 3% in Hyaluronsäure, Imiquimod 5% Creme und 5-Fluorouracil 5% Creme (5-FU). Die MAL-PDT wies die höchsten Raten der vollständigen patientenbezogenen Abheilungsraten auf (40-76,4%), gefolgt von Imiquimod (27,5-62,1%), Diclofenac (41%) und 5-FU (11%). Ähnliche Ergebnisse wurden bei den läsionsspezifischen Abheilungsraten berichtet. Die Behandlung mit AFXL allein ergab eine geringe Läsionsbeseitigung (5-31 %). Lokale Hautreaktionen waren am stärksten bei Teilnehmern, die mit einer Kombination aus AFXL und MAL-PDT bei Tageslicht behandelt wurden. In keiner der Studien kam es zu therapiebedingten Transplantatabstoßungen oder einer Verschlechterung der Transplantatfunktion. Das Risiko für Bias wurde insgesamt als hoch eingeschätzt. Für die Behandlung von AKs bei Organtransplantierten liegen nur begrenzte Erkenntnisse vor. Die MAL-PDT ist derzeit die am besten untersuchte Maßnahme. Läsionsspezifische Therapien reichen möglicherweise nicht aus, um die Krankheit zu kontrollieren. In dieser Hochrisikogruppe sind feldspezifische Therapien vorzuziehen.

Togsverd-Bo et al. untersuchten in einer intraindividuellen Studie die Wirksamkeit und Sicherheit der feldgerichteten MAL-PDT und Imiquimod (IMI) bei AK bei OTRs verglichen [266]. Insgesamt 35 Patienten mit Organtransplant mit 572 AKs (Grad I-III) in zwei ähnlichen Bereichen im Gesicht, auf der Kopfhaut, auf dem Handrücken oder auf den Unterarmen wurden eingeschlossen. Alle Patienten erhielten eine MAL-PDT- und eine IMI-Behandlung (drei Anwendungen pro Woche über einen Zeitraum von 4 Wochen) in jedem Studienbereich gemäß der Randomisierung. Die Behandlungen wurden nach 2 Monaten (IMI) bzw. 3 Monaten (PDT) bei -keinem Ansprechen wiederholt. Die Mehrheit der randomisierten Areale erhielt zwei Behandlungssitzungen (PDT $n = 25$ Patienten; IMI $n = 29$ Patienten). Im Vergleich zu IMI führte die PDT-Behandlung zu einer höheren läsionsbezogenen Abheilungsraten bei der 3-monatigen Nachbeobachtung und zu kürzer anhaltenden, aber intensiveren Hautreaktionen. Die patientenbezogene Abheilungsrate betrug im Median 78% bei den mit PDT behandelten Arealen und 61% bei den mit IMI behandelten Arealen. Je nach Grad der AK war die PDT bei dünnen AKs des Grades I (mediane CR 82% vs. 66%) und bei keratotischen AKs der Grade II und III (mediane CR 33% vs. 25%) wirksamer als IMI. Bei den mit PDT-behandelten Areal wurden weniger neu auftretende AK beobachtet als bei IMI (0.7 vs. 1.5 AK). Die Patienten entwickelten nach der PDT intensivere entzündliche Hautreaktionen, die im Vergleich zu IMI schneller abklangen (Median 10 Tage vs. 18 Tage, $P < 0,01$). Die Patientenpräferenz und das kosmetische Ergebnis wurden von den Patienten ähnlich eingestuft. Zu den Limitationen dieser Studie gehört, dass die Patienten aufgrund des Studiendesigns nicht verblindet waren, wodurch patientenberichtete Endpunkte nur eingeschränkt interpretierbar sind.

5.8.2. Imiquimod 5% Creme

5.23	Evidenzbasierte Empfehlung	modifiziert 2022
Empfehlungsgrad 0	Imiquimod 5% Creme kann für einzelne oder multiple aktinische Keratosen sowie bei Feldkanzerisierung bei immunsupprimierten Personen angeboten werden. Hierbei ist die fehlende Zulassung zu beachten.	
Level of Evidence 2	[266]; [269]; [222]	
	Starker Konsens (100%)	

Eine europäische, multizentrische, doppelt-verblindete, interindividuell randomisierte (2:1) Studie untersuchte Imiquimod 5% Creme gegenüber Placebo bei 30 nieren-, 4 leber- und 9 herztransplantierten Patienten [222] (Ulrich 2007). Sie wurden mit 3 wöchentlichen Applikationen von 500 mg Imiquimod 5% über 16 Wochen behandelt. Die komplette Abheilung der AK im Behandlungsareal (komplettes Ansprechen) lag in der Imiquimod-Gruppe bei 62,1% (100% in der Gruppe der Lebertransplantierten, 65% bei den Nieren- und 42,9% bei den Herztransplantierten) versus 0% unter Placebo. Die durch eine verblindete Gruppe erfahrener Transplantationsärzte im Studienzeitraum untersuchten abstoßungs- und transplantatspezifischen Laborwerte zeigten sowohl im Placebo- als auch im Imiquimod-Behandlungsarm keinerlei relevante Auffälligkeiten. Als Nebenwirkungen von Imiquimod wurden lokale unspezifische Reaktionen am Applikationsort (1/29), Fatigue (8/29), Kopfschmerzen (1/29), Diarrhoe (1/29), Übelkeit (1/29), Ausschlag (1/29), nicht spezifizierte Hautreaktionen (1/29) und Leukopenie (1/29) beobachtet. Eine wichtige Erkenntnis dieser Arbeit war, dass Imiquimod als Immunstimulator zu keinen Abstoßungsreaktionen führte. Weiterhin war der Effekt einer Behandlung mit Imiquimod gegenüber Placebo auffallend hoch, da ein komplettes Ansprechen von 62,1% versus 0% unter Placebo erreicht wurde. Diese Daten deuten auf ein gutes Nutzen-Schaden-Verhältnis in der Subgruppe der Organtransplantierten. Allerdings ist die Zulassung für topisches Imiquimod für Immunsupprimierte in der Routineanwendung beschränkt. Zudem wurden mitunter auch schwere Nebenwirkungen nach topischer Anwendung von Imiquimod beobachtet wie beispielsweise eine 2011 publizierte Kasuistik einer akuten tubulären Nierennekrose. Da der publizierte Patient jedoch bereits dreifach vortransplantiert war, ist diese Reaktion aus heutiger Sicht nur eingeschränkt als immunologische Wechselwirkung der Imiquimod-Therapie zuzuschreiben [271].

Weiterhin identifizierte eine systematische Übersichtsarbeit patientenbezogene Abheilungsraten zwischen 27-5-62-1% für Imiquimod 5% Creme [269]. In einer intra-individuellen Vergleichsstudie von Imiquimod 5% Creme mit MAL-PDT bei 35 OTR war die Behandlung mit Imiquimod 5% der MAL-PDT unterlegen [266].

5.8.3. Diclofenac-Natrium 3% Gel

5.24	Evidenzbasierte Empfehlung	modifiziert 2022
Empfehlungsgrad B	Diclofenac-Natrium 3% Gel sollte für einzelne oder multiple aktinische Keratosen sowie bei Feldkanzerisierung bei immunsupprimierten Personen angeboten werden.	
Level of Evidence 3	[269]; [181]	
	(100%)	

In einer 2010 publizierten, doppelt-verblindeten, Placebo-kontrollierten, randomisierten Studie wurden 32 Organtransplantierte Patienten (18 Nieren-, 8 Herz und 6 Lebertransplantierte) entweder mit Diclofenac-Natrium 3% in Hyaluronsäure 2,5% Gel oder nur Vehikel-Gel behandelt [181]. Die Applikation der Studiensubstanzen erfolgte zweimal täglich über insgesamt 16 Wochen. Die Evaluierung der kompletten Abheilung aller Läsionen im Behandlungsareal erfolgte 4 Wochen nach Therapieende beziehungsweise nochmals nach 24 Monaten in der Nachkontrollphase. Sie lag in der Verum-Gruppe in der ersten Evaluierung noch bei insgesamt 41% (Niere 30,7, Leber 40%, Herz 75%) versus 0% in der Vehikel-Gruppe. Eine teilweise Abheilung von mindestens 75% zeigte sich in 59% in der aktiven Gruppe versus in 16,7% in der Kontrollgruppe. Hierbei lagen Unterschiede je nach ursprünglich transplantiertem Organ vor, die Zahl der Fälle erscheint aber zu gering, als dass diese Unterschiede aussagekräftig genug waren und nicht auch durch andere, intraindividuelle Faktoren hätten verursacht sein können. Eine Ausnahme sind allerdings die 18 herztransplantierten Patienten, die zu 100% eine teilweise Besserung unter Verum und zu 0% bei Placebo zeigten. Die durchschnittliche Reduktion der Anzahl an Läsionen lag bei 53% versus 17% (Verum versus Placebo). Die Rezidivquote lag bei 55% nach durchschnittlich 9,3 Monaten und als Nebenwirkungen wurden milde bis mäßige Erytheme, Schuppung, Juckreiz sowie Hautirritationen und Ödem berichtet. In den Behandlungsarealen kam es zu keiner Entstehung von PEK. Durch einen ungleichen Verlust an Patienten in den Gruppen und Unklarheiten in der Randomisierung ergibt sich ein Risiko für Bias, weswegen das Evidenzniveau auf 3 herabgestuft wurde.

Allerdings ergibt sich aus den berichteten Effektivitätseindpunkten eine große Effektstärke der Intervention gegenüber Placebo, was den starken Empfehlungsgrad der Empfehlung begründet.

5.9. Andere Interventionen

Die Literaturrecherche ergab eine Reihe weiterer Substanzen, die in topischer oder systemischer Anwendung auf Wirksamkeit und Tolerabilität bei AK untersucht wurden. Diese Einzelsubstanzen sind aktuell weder in Deutschland zugelassen noch existieren bisher belastbare RCT zu diesen Interventionen.

Tabelle 29: Übersicht der Einzelstudien zu anderen Topika

Studie	Interventionen	Einzelne AK	Mul-tiple AK	Feldkan-zerisie-rung	Immun-suppres-sion
Akar 2001 [274]	Colchizin 0,5% Creme vs. Colchizin 1% Creme	X	X		
Alberts 2000 [275]	Difluoromethyl-Ornithin 10% in Salbengrundlage vs. Placebo	X	X		
Evans 2014 [276]	Canola-Phenolsäure 7,8% Creme vs. Placebo	X	X		
Moloney 2010 [277]	Nikotinamid 1% in hydrophiler Grundlage vs. Placebo	X	X		
Pflugfelder 2015 [279]	Oleogel-S10 einmal täglich vs. Oleogel-S10 zweimal täglich vs. Placebo einmal täglich vs. Placebo zweimal täglich	X	X		
Tong 1996 [280]	Glukanhaltiges Gel (β -1,3-D-Glukan) vs. Placebo	X	X		
Thompson 1993 [278]	Sonnenschutzfilter (UV-B, UV-A) über 7 Monate vs. Placebo	X	X	unklar	
Stoddard 2017 [272]	Lotion mit DNA-Reparaturenzymen (2/Woche) vs. Placebo	X	X	X	

Studie	Interventionen	Einzelne AK	Mul- tiple AK	Feldkan- zerisie- rung	Immun- suppres- sion
Veronese 2019 [267]	Lotion mit DNA.Repara- turenzymen (2/Tag) vs. Sonnenschutzfilter (UV- B, UV-A) über 6 Monate	X	X	unklar	X
Yang 2018 [273]	SR-T100 Gel unter Okklusion für 8 h vs. Placebo		X	X	
Weiss 2017 [281]	Ingenoldisoxat 0,037% Gel 2 Tage vs. Ingenoldisoxat 0,05% Gel 2 Tage vs. Placebo	X	X	unklar	
Bourcier 2016 [282]	Ingenoldisoxat 0,006% Gel 2 Tage vs. Ingenoldisoxat 0,012% Gel 2 Tage vs. Ingenoldisoxat 0,018% Gel 2 Tage vs. Placebo	X	X		
Sinnya 2016 [210]	Ingenoldisoxat 0,025% Gel 2 Tage vs. Ingenoldisoxat 0,05% Gel 2 Tage vs. Ingenoldisoxat 0,075% Gel 2 Tage vs. Ingenolmebutat 0,05% Gel 2 Tage		X		
Szeimies 2008 [283]	Resiquimod 0,01% Gel vs. Resiquimod 0,03% Gel vs. Resiquimod 0,06% Gel vs. Resiquimod 0,1% Gel	X	X		

5.9.1. Birkenkork

Population und Studiendesign: Birkenkork ist reich an Triterpenen wie Betulin oder Betulinsäure, denen antientzündliche und antiproliferative Eigenschaften zugeschrieben werden. Der Birkenkorkextrakt Oleogel-S10 wurde als Wirkstoff in einer multizentrischen, randomisierten Studie in 165 Patienten mit mindestens 2 milden bis moderaten AK auf Gesicht oder Kopf untersucht [279]. Für den Studieneinschluss war eine histologische Sicherung notwendig. Die Studie wurde doppelt-verblindet durchgeführt.

Intervention: Die Randomisierung erfolgte interindividuell 2:2:1:1 in 4 verschiedene Therapiearme (A-D). Die Interventionen bestanden aus Oleogel-S10 einmal täglich (Arm A), Oleogel-S10 zweimal täglich (Arm B), Vehikel einmal täglich (Arm C) oder Vehikel zweimal täglich (Arm D) über 3 Monate.

Ergebnisse: Der Therapieerfolg wurde nach 18 Wochen klinisch und histopathologisch evaluiert. Insgesamt zeigten 43,9% ein histologisches „Downgrading“ nach der Cockerell-Klassifikation, wobei kein signifikanter Unterschied zwischen den aktiven und den Placebo-kontrollierten Armen bestand. Eine Reduktion von mehr als 75% aller Läsionen wurde in 15% (A), 18% (B) und 13% (C+D) beobachtet. Eine komplette Abheilung aller Läsionen erreichten 2% in Arm A und 5% in Arm B im Vergleich zu 0% in den Placebo-Armen. Allerdings waren diese Unterschiede nicht signifikant. Es wurden 29 unerwünschte Nebenwirkungsereignisse verzeichnet, darunter 5 schwerwiegende, die jedoch nicht therapieassoziiert waren. Die Tolerabilität der aktiven Therapie wurde von 56,4% der Patienten als „sehr gut“ und von 18,2% als „gut“ bezeichnet. Am häufigsten wurde Juckreiz angegeben.

Bewertung: Die Therapie mit Oleogel-S10b erschien insgesamt gut verträglich, aber in allen untersuchten Effektivitätseindpunkten gegenüber Placebo nicht überlegen. Betulin-basiertes Oleogel wurde von Huyke et al. in zwei anderen Studien untersucht, die jedoch wegen fehlender Randomisierung und Kombination mit Kryochirurgie nicht berücksichtigt wurden [285] [284]. Insgesamt ergibt sich für diese Substanz somit ein fehlender Nutznachweis in der Therapie von AK.

5.9.2. Colchizin

Population und Studiendesign: Eine Studie untersuchte das Alkaloid Colchizin in 16 Patienten mit einzelnen oder multiplen AK auf Gesicht, Händen, unbehaarte Kopfhaut und Armen bzw. Händen (Akar 2001). Alle Studienpatienten waren Kaukasier.

Intervention: Colchizin wurde als 0,5%-ige oder 1%-ige Creme zweimal täglich über 10 Tage aufgetragen. Diese beiden Arme wurden ohne zusätzlichen Placebo-Arm miteinander verglichen.

Ergebnisse: Die Rate an Patienten mit kompletter Abheilung aller Läsionen war 6/7 (1%) und 6/8 (0,5%). Die Reduktionsrate einzelner Läsionen lag bei 73,9% (1%) gegenüber 77,7% (0,5%), die mittlere Reduktion der Läsionen pro Patient bei $0,7 \pm 1,3$ (1%) und $0,6 \pm 1,7$ (0,5%). AK auf dem Gesicht schienen in dieser Studie besser abzuschneiden als an anderen Lokalisationen (Akar 2001).

Bewertung: Obwohl keine größeren methodischen Mängel identifiziert wurden, ist die Studie durch den fehlenden Placebo-Arm bezüglich Wirksamkeit und Sicherheit nur stark eingeschränkt belastbar. Weitere Studien (RCT) zu dieser Intervention wurden nicht identifiziert, so dass derzeit keine evidenzbasierten Empfehlungen ausgesprochen werden können.

5.9.3. Canola-Phenolsäure

Population und Studiendesign: Canola-Phenolsäure (CPA) ist eine chemische Verbindung, die reich an Sinapinsäure ist. Ihr werden antiproliferative und zytotoxische Effekte zugeschrieben. Eine Studie untersuchte CPA in 45 Patienten mit 3-10 AK innerhalb eines Behandlungsfelds von 20 cm² [276]. Diese doppelt-blinde, Placebo-kontrollierte Studie wurde in der Dominikanischen Republik durchgeführt.

Intervention: CPA wurde als 7,8%-ige Zubereitung in einer hydrophilen Creme zweimal täglich nach dem Duschen über 12 Wochen aufgetragen.

Ergebnisse: Die primären Endpunkte der Studie waren eine komplette oder partielle Abheilung der Läsionen in dem behandelten Areal. Kein Patient zeigte eine komplette Abheilung aller AK. Nach 3, 6 und 12 Behandlungswochen war eine signifikante Reduktion der Läsionen im Vergleich zu Placebo zu beobachten. Insgesamt traten 56 Nebenwirkungsereignisse auf, davon 45 im Therapie- und 11 im Placebo-Arm.

Bewertung: CPA zeigte eine Überlegenheit gegenüber Placebo bezüglich der Läsionsreduktion, jedoch nicht bezüglich des patientenbezogenen Ansprechens. Die Stärke des Effekts bleibt daher schwierig zu interpretieren. Weitere Studien (RCT) zu CPA wurden nicht identifiziert. Da die Arbeit in der Dominikanischen Republik durchgeführt wurde, ist die Übertragbarkeit auf eine kaukasische Population fraglich.

5.9.4. Difluoromethyl-Ornithin

Population und Studiendesign: Difluoromethyl-Ornithin (DFMO) ist ein irreversibler Hemmstoff der Ornithin-Decarboxylase. Es wurde in einer Studie in 48 Patienten mit moderaten bis schwergradigen AK auf den Unterarmen getestet, hierbei hatten die Studienpatienten mindestens 10 Läsionen [275].

Intervention: DFMO wurde in einer 10%-igen hydrophilen Salbengrundlage zweimal täglich aufgetragen und gegen Vehikel intraindividuell auf der Gegenseite verglichen. Die Therapiedauer betrug 6 Monate.

Ergebnisse: Nach diesem Zeitpunkt verringerte sich die Anzahl der Läsionen auf dem DFMO-behandelten Arm signifikant um 23,5%, wohingegen auf dem nur mit Vehikel behandelten Arm keine Besserung zu beobachten war. Fünf Patienten (10,4%) zeigten moderate lokale Nebenwirkungen wie Erythem.

Bewertung: Weitere RCT zu DFMO wurden nicht identifiziert. Obwohl keine größeren methodischen Mängel der Studie festgestellt wurden, müssen weitere Studien den Stellenwert von DFMO in der Therapie von AK untersuchen. Insbesondere fehlen genaue Angaben zu Nebenwirkungen und Verträglichkeit, die zur Bewertung des Schaden-Nutzen-Verhältnisses notwendig sind.

5.9.5. Glukane

Population und Studiendesign: Bei Glukanen handelt es sich um Polysaccharide, die über glykosidische Verbindungen miteinander verbunden sind. Sie kommen unter anderem in Zellwänden von Bakterien und Pilzen vor und haben immunmodulierende Wirkungen. Tong et al. untersuchten ein glukanhaltiges Gel (β -1,3-D-Glukan) in 20 Patienten mit 10-50 AK auf den Armen. Alle Teilnehmer waren Kaukasier und hatten einen hellen Hauttyp (I nach Fitzpatrick) [280].

Intervention: Die Behandlung erfolgte intraindividuell randomisiert als Halbseitenversuch beider Arme, wobei Glukangel oder Placebo zweimal täglich über 7 Tage.

Ergebnisse: Nach 8 Wochen wurde in der aktiven Therapie eine mittlere Läsionsreduktion von 22,5 auf 16,8 und im Placebo-Arm von 23,9 auf 15,6 gemessen. Der Unterschied zwischen den beiden Armen war zu keinem Beobachtungszeitpunkt (Woche 1, Woche 4, Woche 8) signifikant. Die Nebenwirkungen Erythem und Brennen wurden bei keinem Studienpatienten beobachtet. Alle Patienten beendeten die Studie regulär [280].

Bewertung: Die Studie wurde wegen der kleinen Population und Unklarheiten bezüglich Randomisierung und Allokation der Therapiearme auf Evidenzlevel 3 herabgestuft. Da die Intervention in keinem der untersuchten Effektivitätseindpunkte gegenüber Placebo überlegen war und keine anderen RCT zu dieser Intervention gefunden wurden, fehlt hier ein eindeutiger Nutznachweis.

5.9.6. Nikotinamid

Population und Studiendesign: Nikotinamid (Vitamin B3) ist ein essenzieller Kofaktor für die Bereitstellung von zellulärem ATP und DNA-Reparaturmechanismen, beispielsweise nach Schädigung durch ionisierende oder UV-Strahlung. Eine Studie aus Australien untersuchte 30 immunkompetente Patienten mit mindestens 4 nicht-hyperkeratotischen AK auf dem Gesicht, der unbehaarten Kopfhaut oder den Armen. Das Studiendesign war interindividuell, doppelt verblindet und Placebo-kontrolliert [277].

Intervention: Es erfolgte eine Randomisierung zu Nikotinamid 1% in hydrophiler Grundlage oder Vehikelapplikation zweimal täglich über 6 Monate.

Ergebnisse: Nach 3 Monaten wurde eine mittlere Läsionsreduktion von 10,0% (Vehikel) gegenüber 21,8% (Nikotinamid) verzeichnet. Dieser Unterschied war für den aktiven Arm im Vergleich zu Therapiestart signifikant. Nach 6 Monaten lagen die Reduktionsraten bei 22,6% (Vehikel) und 24,6% (Nikotinamid), allerdings war diese Verbesserung nun nicht mehr signifikant. Männer zeigten tendenziell ein besseres Ansprechen der Läsionen auf Nikotinamid. 2 Patienten beendeten die Studie vorzeitig. Genauere Daten bezüglich Verträglichkeit und dem Auftreten von Nebenwirkungen wurden jedoch nicht dargelegt [277].

Bewertung: Nicht zu verwechseln ist diese topische Intervention mit der systemischen Gabe von Nikotinamid, die einen Stellenwert in der Primär- und Sekundärprophylaxe von nicht-melanozytärem Hautkrebs besitzt. In dieser Studie zeigte lediglich der Endpunkt der mittleren Läsionsreduktion nach 3 Monaten eine signifikante Überlegenheit für topisches Nikotinamid. Allerdings erscheint die Stärke des Effekts gegenüber Placebo gering und war im späteren Zeitpunkt nach 6 Monaten nicht mehr ersichtlich. Daher fehlt bisher ein eindeutiger Nutznachweis.

5.9.7. Ingenoldisoxat

Siehe [Kapitel 5.6.4.](#)

5.9.8. DNA-Reparaturenzyme

5.9.8.1. Topische Lotion mit DNA-Reparaturenzymen vs. Placebo

Population und Studiendesign: Stoddard et al. haben die Wirksamkeit einer topischen Lotion mit DNA-Reparaturenzymen als Feldtherapie für AKs in einem doppelblinden RCT mit insgesamt 15 Patient*innen mit AK im Gesicht oder auf der Kopfhaut untersucht. Die Stichprobe umfasste insgesamt 10 Männer und 5 Frauen [272]

Intervention: Die DNA-Reparatur-Lotion oder das Placebo wurden über 8 aufeinanderfolgende Wochen zweimal täglich auf das Behandlungsareal von dem Patienten selbst aufgetragen.

Ergebnisse: Im Vergleich zum Ausgangswert hatten die Patienten*innen, die das Reparaturoenzym verwendeten, nach 8-wöchiger Behandlung deutlich weniger AKs als die Patienten, die die Kontrolllotion verwendeten. Konkret ging die Zahl der AKs in der Gruppe mit dem DNA-Reparaturenzym um 46,6 % zurück, während sie in der Placebogruppe um 32,7 % abnahm.

Bewertung: Diese Ergebnisse deuten darauf hin, dass topische DNA-Reparaturenzyme dazu beitragen können, die Zahl der AKs bei Personen mit mittelschwerer bis schwerer lichtgeschädigter Haut zu verringern. Weitere Studien mit einer größeren Population sind allerdings erforderlich, um endgültige Schlussfolgerungen ziehen zu können.

5.9.8.2. Topische Lotion mit DNA-Reparaturenzymen vs. Sonnenschutzfilter (UV-B, UV-A, LSF 100+)

Population und Studiendesign: In einem RCT wurde die Wirksamkeit eines neuen Medizinprodukts der Klasse I (MD, DNA-Reparaturenzyme) zur Vorbeugung und Behandlung von AKs im Vergleich zu herkömmlichem Sonnenschutzmittel allein (LSF 100+) untersucht. Das Medizinprodukt besteht aus physikalischen und chemischen UVA-UVB-Filtern (entsprechend LSF 100+) und Wirkstoffen mit antioxidativer und reparierender Wirkung, von denen der wichtigste der DNA-Reparaturkomplex ist (ein Komplex aus Aminosäuren, Acetyl-Tyrosin und Prolin, ATP und pflanzlichem Proteinhydrolysat). Die Stichprobe umfasste 90 Teilnehmer, darunter 62 immunkompetente und 28 OTR. Das durchschnittliche Alter betrug 75,98 Jahre; die mediane Dauer der Immunsuppression war 11,43 Jahre [267].

Interventionen: Die eingeschlossenen Patienten applizierten zweimal täglich (morgens und am frühen Nachmittag) für 6 Monate das Medizinprodukt die Lotion mit DNA Reparaturenzymen oder das Sonnenschutzmitteldes Sonnenschutzfilter.

Ergebnisse: Bei immunkompetenten Patienten, die mit MDder Lotion mit DNA Reparaturenzymen behandelt wurden, reduzierte sich die durchschnittliche Anzahl der AKs am Ende der Studie um 54,7% gegenüber 9,43 % mit Lichtschutzmittel. Bei den OTRs betrug der Gesamtrückgang nach der Anwendung von der Lotion mit DNA Reparaturenzymen MD 36,7% im Vergleich zu 14,3% mit dem Sonnenschutzmittelfilter. Die Prävalenz von NMSCs lag bei den mit DNA Reparaturenzymen MD behandelten Patienten bei 11,11 und bei 17,18 mit Sonnenschutzmittelfilter; die Inzidenz betrug 19,7 bei den mit MDDNA Reparaturenzymen behandelten Patienten und 32,1 bei den mit Sonnenschutzmittelfilter behandelten.

Bewertung: Die Aussagekraft der Studie ist aufgrund des unverblindeten Designs eingeschränkt. Weiterhin kann die Compliance der Patienten die Ergebnisse aufgrund des langen Anwendungszeitraums von 6 Monaten unterschätzen. Auch wurde die potentielle Transplantatabstoßungsrate nicht untersucht, obwohl fast 1/3 der Teilnehmenden OTR war.

5.9.9. SR-T100-Gel

Population und Studiendesign: Es wurde eine randomisierte, doppelt verblindete Phase-III-Studie zur Bewertung der Wirksamkeit und Sicherheit von topischem SR-T100-Gel bei der Behandlung von AK durchgeführt [273]. In die Studie wurden Patienten mit mindestens zwei klinisch sichtbaren, nicht-hyperkeratotischen und nicht-hypertrophen AK aufgenommen, wobei eine der Läsionen einen Durchmesser von mehr als 4 mm haben

musste. Eine der Läsionen wurde histopathologisch bestätigt. Insgesamt 113 Patienten mit einem durchschnittlichen Alter von 76 Jahren wurden eingeschlossen.

Intervention: SR-T100 (n=76) bzw. das Vehikel (n=37) wurden auf eine kontinuierliche oder nicht kontinuierliche Fläche von 25 cm² (ca. 0,3-0,5g Studiengel) unter Okklusion von mindestens 8h aufgetragen. Die Studie umfasste eine bis zu 16-wöchige Behandlung und eine 8-wöchige Nachbehandlungsphase. Die Medikamente wurden täglich mit einem Okklusivverband aufgetragen.

Ergebnisse: In der SR-T100- und der Vehikelgruppe erreichten 32,39 % bzw. 17,14 % der Probanden eine vollständige Abheilung der AK während bei 71,83% bzw. 37,1% der Probanden mindestens 75% der AK abgeheilt waren. Schwere lokale Reaktionen wurden nur von einem Probanden berichtet, der SR-T100 verwendete. Bei 55,3% (42) bzw. 51,4% (19) der Teilnehmenden trat mindestens eine Nebenwirkung auf, davon wurden 13,2% (10/76) vs. 13,5% (5/37) als schwerwiegend eingestuft. Allerdings wurden alle als nicht behandlungsinduziert bewertet. Zu den an den häufigsten auftretenden Hautreaktionen gehörte eine Rötung sowie ein Brennen bzw. Stechen.

Bewertung: Bei dieser Studie handelt es sich um eine Population an Taiwanesen, somit sind die Ergebnisse nur eingeschränkt auf eine europäische Population übertragbar. Der Nachteil der Studie war, dass nicht alle behandelten AK-Läsionen histopathologisch bestätigt wurden. Die diagnostische Unsicherheit könnte zu dem hohen Teil an Abheilungsraten in der Vehikelgruppe beitragen, da die klinisch diagnostizierten AK eine höhere Abheilungsrate aufwiesen als die histopathologisch bestätigten AK. Die Verwendung eines Okklusivverbands war eine weitere mögliche Erklärung für die hohen Placebo-Effekte. Die Ergebnisse deuten darauf hin, dass topisches SR-T100-Gel eine wirksame und sichere Behandlung für eine feldgerichtete Therapie von AK sein könnte.

5.9.10. Resiquimod

Resiquimod aktiviert die Toll-like-Rezeptoren 7 und 8 und hat daher eine starke Ähnlichkeit zu Imiquimod. In-vitro-Studien deuten allerdings darauf hin, dass Resiquimod durch die zusätzliche Aktivierung von Toll-like-Rezeptor 8 zu einer stärkeren Immunaktivierung führt [286]. Dies war die Rationale für die Prüfung von Resiquimod für den Einsatz bei AK. Unsere Literaturrecherche ergab eine Studie zu Resiquimod [283]. Szeimies et al. untersuchten in einer randomisierten, multizentrischen, doppelt-blinden Phase-II-Studie Resiquimod-Gel in verschiedenen Konzentrationen. Es wurden insgesamt 132 Patienten mit 4-8 klinisch typischen, nicht hypertrophen oder hyperkeratotischen AK innerhalb eines Areals von 25 cm² auf Gesicht oder unbehaarter Kopfhaut eingeschlossen. 109 Patienten waren männlich, 23 weiblich. Das durchschnittliche Alter betrug 70 Jahre. Immunsupprimierte wurden ausgeschlossen. Die Randomisierung erfolgte interindividuell 1:1:1:1 zur Anwendung von Resiquimod 0,01%, 0,03%, 0,06% oder 0,1% Gel einmal täglich dreimal in der Woche über 4 Wochen. Die Therapie durfte 8 Wochen später bei unzureichendem Ergebnis einmal wiederholt werden. Die Rate an läsionsfreien Patienten lag insgesamt nach 24 Wochen bei 77,1% (0,01%), 90,3% (0,03%), 78,1% (0,06%) und 85,3% (0,1%) in der Intention-to-treat-Analyse. Nach nur einem Therapiezyklus war sie 40,0% (0,01%), 74,2% (0,03%), 56,3% (0,06%) und 70,6% (0,1%). Der Anteil an Patienten mit einer mindestens 75%-igen Läsionsreduktion betrug insgesamt nach 24 Wochen 63% (0,01%), 81% (0,03%), 63% (0,06%) sowie 76% (0,01%). 28 Patienten beendeten die Studie vorzeitig während des ersten, 3 Patienten während des zweiten Therapiezyklus. Lokale Nebenwirkungen an den Applikationsstellen waren die häufigsten unerwünschten Ereignisse. Sie traten tendenziell häufiger in den höheren Konzentrationsgruppen von Resiquimod auf. Auch schwerwiegende Nebenwirkungen wurden hier häufiger beobachtet: 0% (0,01%), 35% (0,03%), 16% (0,06%) und 38%

(0,1%). Sie umfassten Erythem, Ödem, Erosion und Ulzeration, Exsudation, Schuppung und Hauttrockenheit sowie Krustenbildung. Ebenso wurden bei höheren Konzentrationen von Resiquimod auch grippeähnliche Symptome wie Gelenkbeschwerden, Myalgien, Kopfschmerzen, Lethargie, Fatigue und Rigor beobachtet [283]. Resiquimod zeigte auch in geringen Konzentrationen eine gute Wirksamkeit. Die Nebenwirkungen hingegen stiegen mit höheren Konzentrationen signifikant an. Die Bewertung der Wirksamkeit bleibt aber durch das Fehlen einer Placebo-Gruppe innerhalb der Studie problematisch, zumal auch in Placebo-Armen anderer Studien mit ähnlichen Populationen mitunter hohe Abheilraten beobachtet wurden. Daher lassen sich anhand der von uns identifizierten Evidenz zu Resiquimod keine sicheren Empfehlungen über den Gebrauch bei AK ableiten.

5.9.11. Sonnenschutzfilter

Population und Studiendesign: Eine australische Studie untersuchte den regelmäßigen Gebrauch einer Sonnencreme mit einem Lichtschutzfaktor von 17 für UV-B und einem Breitspektrumfilter für UV-A [278]. Es wurden 588 Patienten im Alter von über 40 Jahren mit 1-30 AK eingeschlossen. Die Studie war randomisiert, aber nicht verblindet.

Intervention: Als Intervention wurde einmal morgens und gegebenenfalls tagsüber zirka 1,5 ml des Sonnenschutzmittels oder nur Placebo (Vehikel) auf ein Behandlungsareal über 7 Monate aufgetragen.

Ergebnisse: Im Verlauf beendeten 157 Patienten die Studie vorzeitig. Nach 7 Monaten zeigten Patienten im aktiven Arm eine mittlere absolute Läsionsreduktion von 0,6, wogegen im Placebo-Arm eine mittlere Läsionszunahme von 1,0 beobachtet wurde. Das relative Risiko für neue Läsionen betrug bei Patienten mit regelmäßigem Gebrauch von Sonnenschutz im Vergleich zu Placebo 0,62 (95% Konfidenzintervall 0,57-0,71). Die mittlere Anzahl der Remission von histologisch gesicherten Läsionen lag bei 25% (Sonnenschutzmittel) gegenüber 18% (Vehikel). Insgesamt wurden im Verlauf der Studie 333 (Sonnenschutzmittel) bzw. 508 (Vehikel) neue Läsionen beobachtet. Bezüglich der Therapieadhärenz berichteten 81% der Patienten, dass sie die Creme einmal täglich über mindestens 80% des Beobachtungszeitraumes aufgetragen haben. Hierbei bestand kein Unterschied zwischen der aufgetragenen Menge zwischen den beiden Gruppen. Genauere Hinweise zur Verträglichkeit oder Nebenwirkungen wurden nicht berichtet [278].

Bewertung: Sonnenschutzmittel mit wirksamen Filtern im UV-B- und UV-A-Bereich sind eine wichtige und wissenschaftlich nachgewiesene Präventionsmaßnahme von AK und nicht-melanozytärem Hautkrebs. Die regelmäßige Applikation eines wirksamen Lichtschutzfilters ist Basismaßnahme und sollte in Ergänzung zu einer weiteren Intervention oder Therapiekombination konsequent durchgeführt werden.

5.9.12. Retinoide

5.26	Evidenzbasiertes Statement	geprüft 2022
Level of Evidence 2	Die Datenlage lässt keine Empfehlungen für die Therapie der aktinischen Keratose mit topischen oder systemischen Retinoiden zu.	
	[130]; [287]; [288]; [289]; [290]	
	Starker Konsens (100%)	

Retinoide sind Derivate oder synthetische Analoga der Retinsäure, einem Endprodukt des Vitamin-A-Stoffwechsels. Sie haben pleiotrope Effekte auf Proliferation und Differenzierung von Keratinozyten. Nach chemischen und pharmakologischen Eigenschaften werden drei Generationen von Retinoiden unterschieden, die sowohl topisch als auch systemisch eingesetzt werden können. Zu den Substanzen der ersten Generation zählen Tretinoin (all-trans-Retinsäure), Isotretinoin (13-cis-Retinsäure) und Alitretinoin (9-cis-Retinsäure). Retinoide der zweiten Generation weisen einen aromatischen Ring in ihrer Struktur auf. Die Substanzen Acitretin und Etretinat fallen beispielsweise in diese Kategorie. Poly-aromatische Retinoide wie Adapalen und Arotinoid ordnet man der dritten Generation zu [291].

Einige Retinoide wie Acitretin haben nachgewiesenermaßen einen chemopräventiven Effekt für die Entstehung von epithelialen Hauttumoren wie dem Basalzellkarzinom und dem PEK. Allerdings scheint diese Wirkung zeitlich an das jeweilige Behandlungsintervall gebunden zu sein [292]. Der Stellenwert von Retinoiden in der Therapie von manifesten AK ist jedoch weniger klar. Die De-novo-Literaturrecherche identifizierte 4 Einzelstudien, die Isotretinoin, Tretinoin und Adapalen in topischer Anwendung sowie Etretinat in systemischer Applikation (oral) untersuchten [287] [289] [288] [290]. Alle Studien sind relativ alt. 3 Studien wurden von der Erstellung der evidenzbasierten Empfehlung ausgeschlossen, da entweder keiner der kritischen Effektivitätspunkte berichtet wurde [293] oder eine sequenzielle Kombination aus 5-Fluorouracil in Kombination mit Retinoiden evaluiert wurde [150] [294].

Das von Moriarty 1982 untersuchte Retinoid Etretinat ist aktuell in Deutschland nicht mehr verfügbar [290]. Die anderen untersuchten Interventionen hatten entweder eine geringe Effektstärke [287] [289] oder wurden nicht gegen Placebo verglichen, was eine belastbare Beurteilung der Effektivität erschwert [288]. Daher lassen sich aktuell keine sicheren, evidenzbasierten Empfehlungen über den Stellenwert von Retinoiden in der Behandlung von AK ableiten.

Tabelle 30: Übersicht der eingeschlossenen Einzelstudien zu Retinoiden.

Studie	Interventionen	Einzelne AK	Multiple AK	Feldkanzerisierung	Immunsuppression
Alirezai 1994 [287]	Isotretinoin 0,1% Creme vs. Placebo		X		
Misiewicz 1991 [288]	Tretinoin 0,05% Creme vs. Arotinoid-Methyl-Sulfon 0,05% Creme (Ro 14-9706)	X	X		
Kang 2003 [289]	Adapalen 0,1% Gel vs. Adapalen 0,3% Gel vs. Placebo		X		
Moriarty 1982 [290]	Etretinat 75 mg oral 1x/d vs. Placebo	unklar	unklar	unklar	unklar

Isotretinoin 0,1% Creme vs. Placebo

Population und Studiendesign: Alirezai et al. untersuchten die Wirksamkeit von Isotretinoin (13-cis-Retinsäure) in 0,1%-iger Cremegrundlage in 100 Patienten in Frankreich. Die Patienten hatten mindestens 5 AK auf der unbehaarten Kopfhaut, im Gesicht oder auf Armen mit Händen [287].

Intervention: Als Intervention wurden 0,3-0,5 g Isotretinoin 0,1% Creme zweimal täglich auf das zu behandelnde Feld über 24 Wochen aufgetragen und mit dem Vehikel interindividuell verglichen.

Ergebnisse: Im Gesicht kam es zu einer signifikanten mittleren Läsionsreduktion von 3,9 (Isotretinoin) gegenüber 1,7 (Vehikel). Eine komplette oder partielle Abheilung der Läsionen wurde hier in 66% (Isotretinoin) gegenüber 45% (Vehikel) beobachtet. Für Läsionen auf der unbehaarten Kopfhaut ergaben sich mittlere Läsionsreduktionen von 4,1 (Isotretinoin) versus 3,6 (Vehikel). Dieser Unterschied war nicht signifikant. Ebenso zeigte sich keine signifikante Änderung der Läsionen auf den Armen bzw. Händen, wobei eine mittlere Läsionsreduktion von 2,9 (Isotretinoin) gegenüber 1,0 (Vehikel) erzielt wurde. Zeichen lokaler Hautirritation wie Erythem, Schuppung, Brennen oder Juckreiz waren im Isotretinoin-Arm häufiger [287].

Bewertung: Zusammenfassend zeigte diese Studie nur in zwei untersuchten Effektivitätspunkten eine signifikante Verbesserung gegenüber Placebo, wohingegen die Läsionsreduktion auf dem Kapillitium und den Armen bzw. Händen nicht signifikant unterschiedlich war. Die Stärke des Effekts bezüglich der mittleren Läsionsreduktion erscheint hier eher gering.

Tretinoin 0,05% Creme vs. Arotinoid-Methyl-Sulfon 0,05% Creme

Population und Studiendesign: Eine andere Studie verglich eine topische Formulierung von Tretinoin (all-trans-Retinsäure) mit dem Retinoid der dritten Generation Arotinoid-Methyl-Sulfon (Ro 14-9706, siehe oben) in 26 Patienten mit mehr als drei Läsionen im Gesicht [288].

Intervention: Es handelte sich um einen intra-individuellen Halbseitenvergleich von Tretinoin 0,05%-Creme mit Ro 14-9706 0,05%-Creme, die auf beide Seiten des Gesichts zweimal täglich über 16 Wochen aufgetragen wurden.

Ergebnisse: Nach 16 Wochen lag die mittlere Läsionsreduktion für Ro 14-9706 bei 37,8% und für Tretinoin bei 30,3% (signifikant gegenüber Therapiestart). Zu einer kompletten Abheilung aller Läsionen kam es bei 0% (Ro 14-9706) bzw. bei 8% (Tretinoin) der Patienten. Ein Teilansprechen wurde in 48% (Ro 14-9706) und 40% (Tretinoin) beobachtet, wobei hier kein signifikanter Effektivitätsunterschied zwischen beiden Gesichtsseiten bestand. Die Behandlung mit Ro 14-9706 war besser verträglich bezüglich Rötung und Schuppung der Behandlungsareale. Dagegen musste in 58% der Fälle die Therapie mit Tretinoin wegen unerwünschter Nebenwirkungen unterbrochen oder reduziert werden [288].

Bewertung: Aufgrund eines fehlenden Placebo-Arms der Studie ist eine belastbare Beurteilung der Effektivität der beiden untersuchten Interventionen hier nur eingeschränkt möglich. Außerdem erreicht der Endpunkt „komplette Abheilung aller Läsionen“ im Vergleich zu anderen Interventionen niedrige Werte von 0-8%, was eine eher geringe Effektstärke vermuten lässt. Demgegenüber steht ein hoher Prozentsatz von Therapieunterbrechungen oder Dosisreduktionen von Tretinoin.

Bercovitch et al. untersuchten eine Kombination aus Tretinoin 0,05%-Creme mit 5-Fluoruracil 5%-Creme in 19 Patienten mit multiplen AK [294]. Diese Studie wurde allerdings aufgrund der Kombination zweier unterschiedlicher Wirkstoffe von einer evidenzbasierten Empfehlung ausgeschlossen.

Adapalen 0,1% und 0,3% Gel vs. Placebo

Population und Studiendesign: Eine dreiarmlige, interindividuell randomisierte, kontrollierte, Untersucher-verblindete Studie verglich Adapalen-Gel in 90 kaukasischen Patienten (Hauttypen I und II nach Fitzpatrick) mit 5 bis 25 AK oder solaren Lentiginen mit einer minimalen klinischen Ausbreitung von 2 mm pro Läsion [289].

Intervention: Die Patienten wurden zu gleichen Anteilen randomisiert für Adapalen 0,1%-Gel, Adapalen 0,3% Gel oder Vehikel. Die Behandlung wurde zunächst einmal täglich aufgetragen. Bei guter Verträglichkeit wurde nach 4 Wochen auf eine zweimal tägliche Applikation gesteigert und die Therapie für maximal 9 Monate durchgeführt.

Ergebnisse: Nach Therapieende zeigte sich eine mittlere absolute Läsionsreduktion von 0,5 (Adapalen 0,1%) bzw. 2,5 (Adapalen 0,3%), wohingegen unter Placebo eine Läsionszunahme von 1,5 beobachtet wurde. Das globale Ansprechen nach dem IGII war nach 3, 6 und 9 Monaten signifikant besser für Adapalen 0,3%-Gel gegenüber Placebo sowie nach 1 und 6 Monaten signifikant besser für Adapalen 0,1% gegenüber Placebo. Insgesamt wurden 62% (Adapalen 0,1%) bzw. 66% (Adapalen 0,3%) der behandelten Patienten als komplett („clear“), nahezu komplett („marked“) oder mäßig („moderate“) abgeheilt evaluiert. Diese Rate lag im Vergleich bei 34% im Placeboarm. Es wurden keine schwerwiegenden Nebenwirkungen von Adapalen beobachtet, wobei 3 Patienten die Studie vorzeitig beendeten. In den beiden aktiven Armen wurden häufiger Erythem, Schuppung, Trockenheit, Brennen und Juckreiz verzeichnet, die durchgehend als leicht

klassifiziert wurden. Am häufigsten trat eine milde Dermatitis des behandelten Areals auf, und zwar in 40% (Adapalen 0,1%), 25% (Adapalen 0,3%) und 9% (Placebo) [289].

Bewertung: Da die Studie selektiv Endpunkte berichtete, wurde sie auf Evidenzlevel 3 herabgestuft. Insgesamt zeigte Adapalen in beiden Konzentrationen eine signifikant bessere Wirksamkeit bezüglich der untersuchten Effektivitätsendpunkte gegenüber Placebo. Allerdings erscheint die Stärke des Effekts vor allem gemessen an der absoluten mittleren Läsionsreduktion eher gering. Demgegenüber stehen häufigere, wenn auch milde Nebenwirkungen in beiden aktiven Armen, so dass weitere Studien für eine Schaden-Nutzen-Bewertung nötig sind.

Etretinat vs. Placebo

Population und Studiendesign: Das Retinoid Etretinat wurde in systemischer Applikation in einer Studie gegenüber Placebo verglichen. Es handelte sich um eine randomisierte, doppelt-verblindete, Crossover-Studie. Es wurden 50 Patienten mit histologisch gesicherten AK eingeschlossen. Allerdings fehlen Informationen über die Anzahl und Lokalisation der Läsionen. Auch bleibt unklar, ob sich Patienten mit Felddkanzerisierung oder Immunsuppression innerhalb der untersuchten Population befanden [290].

Intervention: Die Patienten erhielten entweder Etretinat in einer Dosierung von 75 mg einmal täglich oder Placebo für 2 Monate, danach jeweils die zuvor nicht verabreichte Therapie (Crossover-Studie).

Ergebnisse: Nach den ersten beiden Monaten lag der Anteil der Patienten mit kompletter Abheilung bei 22,7% (5/22) unter Etretinat im Vergleich zu 0% unter Placebo. Ein Teilansprechen wurde definiert als mindestens 50%-ige Größenreduktion in mindestens 75% aller behandelten Läsionen. Nach 2 Monaten erreichten 63,6% (14/22) der mit Etretinat behandelten Patienten, aber nur 4,3% (1/23) der Teilnehmer mit Placebo ein Teilansprechen. Nach Therapieende zeigten von 44 Patienten, die das Protokoll mit Etretinat regulär erfüllten, 37 (84%) eine komplette Abheilung aller Läsionen oder ein Teilansprechen im Vergleich zu nur 2 Patienten (5%) unter Placebo. Unerwünschte Nebenwirkungen von Etretinat waren Mundtrockenheit (86,1%), nicht näher bezeichneter Hautausschlag mit Juckreiz (15,9%), verstärkte Hautschuppung (70,4%) und Übelkeit (4,5%). Eine Dosisreduktion wurde in 17 Patienten vorgenommen, 6 Patienten beendeten die Studie vorzeitig wegen Nebenwirkungen [290].

Bewertung: Die Studie wurde aufgrund von Unklarheiten in der Randomisierung und der Allokation der Therapiearme auf ein Evidenzlevel von 3 herabgestuft. Zudem wurden Endpunkte nicht komplett berichtet (Reporting-Bias). Etretinat ist aufgrund ungünstiger pharmakokinetischer Eigenschaften wie starker Lipophilie oder einer langen Halbwertszeit in Deutschland nicht verfügbar.

5.10. Zusammenfassende und balancierende Darstellung der zugelassenen Therapieoptionen

Tabelle 31: Balance-Sheet der ablativen und physikalischen Verfahren.

Intervention	Therapie-ansatz	Art und Applikation der Intervention	Anatomische Lokalisationen	Effektivität ¹	Nebenwirkungen und Verträglichkeit ²	Kosmetisches Ergebnis ^{3,a}	Dauer der Behandlung ⁴	Unmittelbare Behandlungskosten pro Zyklus ⁵	Praktikabilität ⁶		Empfehlungsstärke und Evidenzgrundlage nach Subgruppen ⁷			
									Arzt	Patient	Einzelne AK (1-5)	Multiple AK (≥6)	Feld-Kanzerisierung	Immun-Suppression
Kryochirurgie	L	Ein bis zwei Gefrier-Tau-Zyklen mit flüssigem Stickstoff (-196°C) Kälteexposition der Zielläsionen für 15-60 Sekunden („Weißeln“) Offenes Sprayverfahren Kontaktverfahren (Kryostempel, Kryosonde)	Gesicht, Kapillitium Nacken Stamm Extremitäten	++/+++ Läsionsbezogene Abheilungsrate: 41,9%-88% Patientenbezogene Abheilungsrate: 25%-90,3%	+++	+ / ++	6	€	++++	+++	↑ 2	↑ 2		
Chirurgische Verfahren ⁶	L	Kürettage ± Elektrokauterisation Flache Abtragung („Shave-Exzision“) Komplette Exzision	Gesicht, Kapillitium Nacken Stamm Extremitäten	+++ (Keine Daten aus RCT verfügbar) ⁸	++ (Keine Daten aus RCT verfügbar) ⁸	+ / ++ (Keine Daten aus RCT verfügbar) ⁸	6	€-€€	+++	++	↑ EK			↑ EK
Chemoexfoliation	L+F	Ablation von oberen Hautschichten mittels chemischer Agenzien (z.B. Trichloressigsäure, Jessner's-Lösung, Phenol)	Gesicht, Kapillitium Nacken Stamm Extremitäten	++ Läsionsbezogene Abheilungsrate: 31,9% Patientenbezogene Abheilungsrate: 11,8%-92%	++ / +++	+++	6	€-€€	++	++	↔ 3	↔ 3	↔ 3	
Dermabrasio ⁶	L+F	Mechanische Abtragung der obersten Hautschichten bis zur dermoepidermalen Junktionszone	Gesicht, Kapillitium Nacken Stamm Extremitäten	+ (Keine Daten aus RCT verfügbar) ⁸	+ (Keine Daten aus RCT verfügbar) ⁸	++ (Keine Daten aus RCT verfügbar) ⁸	6	€€	+ / ++	+				
Kaliumhydroxid 5% Lösung (Solcera®)	L	Einzelne und gut abgrenzbare Läsionen <2 cm Durchmesser Max. 10 Läsionen 1 Zyklus: 2x/d über 14 Tage, dann 14 Tage Pause (max. 3 Zyklen = 12 Wochen) Verfügbarkeit als Medizinprodukt	Gesicht, Kapillitium Nacken Stamm Extremitäten	++ Läsionsbezogene Abheilungsrate: 69,9%-83% patientenbezogene komplette Abheilungsrate: 54,9%	+++	++	66-666	€	+++	++++	↔ 3	↔ 3		

5.10 Zusammenfassende und balancierende Darstellung der zugelassenen Therapieoptionen

Intervention	Therapie-ansatz	Art und Applikation der Intervention	Anatomische Lokalisationen	Effektivität ¹	Nebenwirkungen und Verträglichkeit ²	Kosmetisches Ergebnis ^{3,a}	Dauer der Behandlung ⁴	Unmittelbare Behandlungskosten pro Zyklus ⁵	Praktikabilität ⁶		Empfehlungsstärke und Evidenzgrundlage nach Subgruppen ⁷			
									Arzt	Patient	Einzelne AK (1-5)	Multiple AK (≥6)	Feldkanzerisierung	Immun-Suppression
Laserverfahren ⁶	L+F	Ablative Laserverfahren (z.B. CO ₂ -Laser, Er:YAG-Laser)	Gesicht, Kapillitium Nacken Stamm Extremitäten	++ Läsionsbezogene Abheilungsrate: 72,4%-91,1% Patientenbezogene Abheilungsrate: 8%-65,3%	++	++/+++	6	€-€€	+++	++	⇔ 2-3	⇔ 2-3	⇔ 2-3	
	L	Nicht-ablative Laserverfahren ⁶ (z.B. Nd:YAG-Laser, fraktionierter 1540-nm-Laser)		++ (Keine Daten aus RCT verfügbar) ⁸	+++ (Keine Daten aus RCT verfügbar) ⁸	++ (Keine Daten aus RCT verfügbar) ⁸	6	€-€€	+++	+++	⇔ EK	⇔ EK		

¹ Semiquantitative Darstellung unter Berücksichtigung der läsions- und patientenbezogenen Ansprechraten: + wenig effektiv, ++ mäßig effektiv, +++ effektiv, ++++ sehr effektiv

² Semiquantitative Darstellung unter Berücksichtigung von Häufigkeit und Schwere von therapievermittelten Nebenwirkungen: + schlecht verträglich/ viele Nebenwirkungen, ++ mäßig verträglich, +++ gut verträglich, ++++ sehr gut verträglich

³ Semiquantitative Darstellung unter Berücksichtigung von untersucher- und patientenbewerteten Endpunkten wie Dyspigmentierung, Verbesserung von Hyperkeratosen, globale Einschätzung: + schlecht, ++ moderat, +++ gut, ++++ exzellent

⁴ 6 kurz (<1 Woche), 66 mittel (1-6 Wochen), 666 lang (>6 Wochen)

⁵ € <100 Euro, €€ 100-500 Euro, €€€ >500 Euro; nur unmittelbare Behandlungskosten pro durchgeführtem Zyklus wurden berücksichtigt; als Grundlage der topischen arzneimittelgerichteten Verfahren dienen die öffentlichen Apothekenabgabepreise in Deutschland (Stand August 2021); den prozeduralen Verfahren wurden die Bewertungen der Gebührenordnung für Ärzte (GOÄ, Stand August 2021) zugrunde gelegt.

⁶ Unter Berücksichtigung von Experteneinschätzungen

⁷ Empfehlungsstärken: Kann ⇔, Sollte é, Soll éé; Angabe der Evidenzniveaus nach Oxford 2011

⁸ Bei Anwendung der erwähnten Suchstrategie und der genannten Ein- und Ausschlusskriterien

Abkürzungen: L=läsionsgerichtet, F=feldgerichtet, AK = aktinische Keratose(n), EK = Expertenkonsens, FK = Feldkanzerisierung, RCT = randomisierte, kontrollierte Studie

a: Untersucher- und Patientenbewertung

Tabelle 32: Balance-Sheet medikamentöse Interventionen

Intervention	Therapieansatz	Wirkmechanismus Applikation	Empfohlene maximale Fläche des Behandlungsfelds	Zulassung für anatomische Lokalisationen	Effektivität ¹	Nebenwirkungen und Verträglichkeit ²	Kosmetisches Ergebnis ^{3,a}	Dauer der Behandlung ⁴	Unmittelbare Behandlungskosten pro Zyklus ⁵	Praktikabilität ⁶		Empfehlungsstärke und Evidenzgrundlage nach Subgruppen ⁷			
										Arzt	Patient	Einzelne AK (1-5)	Multiple AK (≥6)	Feldkanzerisierung	Immun-suppression
Diclofenac-Natrium 3% Gel (Solaraze®) (Solacutan®) (Diclofenac acis®) (Diclofenac AbZ®) (Diclofenac-ratiopharm®)	F	Cyclooxygenase-2-Hemmer 2x täglich über 60-90 Tage	Max. 8g/d bzw. max. 200 cm²	Gesicht und Kapillitium	++ Läsionsbezogene Abheilungsrate: 51,8%-81,0% Patientenbezogene Abheilungsrate: 27%-50%	+++ /++++	+ /+++	666	€-€€	++++	++	↑ 1	↑ 1	↑ 2	↑ 3
5-Fluorouracil 5% Creme (Efudix®)	F	Zytostatikum 2x täglich bis zum Erosionsstadium (meist 2-4 Wochen) Auftragen mit Fingerling bzw. Handschuh Abstand zu Nukleosidanaloga (z.B. Brivudin, Sori-vudin) mind. 4 Wochen	Max. 500 cm² (ca. 23 x 23 cm)	Gesicht und Kapillitium Nacken Rumpf Extremitäten	+++ /++++ Läsionsbezogene Abheilungsrate: 47%-94% Patientenbezogene Abheilungsrate: 38%-96%	++	++ /++++	66	€	+++	+++	↑ 1	↑ 1	↑ 2	
5-Fluorouracil 4% Creme (Tolak®)	F	Zytostatikum 1x täglich über 4 Wochen Abstand zu Nukleosidanaloga (z.B. Brivudin, Sori-vudin) mind. 4 Wochen	Keine (in Studien 240-961 cm²)	Gesicht und Kapillitium	+++ Patientenbezogene Abheilungsrate: 80,5%	+++	+++	66	€	+++	+++	↑ 3	↑ 3	↑ 3	
5-Fluorouracil 0,5% mit Salicylsäure 10% in Lösung	F+L	Zytostatikum und Keratolytikum	Max. 25 cm²	Gesicht und Kapillitium	+++ Läsionsbezogene	+++	+++	666	€	+++	++	↑ 2	↑ 2	↑ 2	

5.10 Zusammenfassende und balancierende Darstellung der zugelassenen Therapieoptionen

Intervention	Therapieansatz	Wirkmechanismus Applikation	Empfohlene maximale Fläche des Behandlungsfelds	Zulassung für anatomische Lokalisationen	Effektivität ¹	Nebenwirkungen und Verträglichkeit ²	Kosmetisches Ergebnis ^{3,a}	Dauer der Behandlung ⁴	Unmittelbare Behandlungskosten pro Zyklus ⁵	Praktikabilität ⁶		Empfehlungsstärke und Evidenzgrundlage nach Subgruppen ⁷			
										Arzt	Patient	Einzelne AK (1-5)	Multiple AK (≥6)	Feldkanzerisierung	Immun-suppression
(Actikerall®)		1 x täglich bis die Läsionen vollständig abgeheilt sind (max. 12 Wochen) Abstand zu Nukleosidanaloga (z.B. Brivudin, Sorivudin) mind. 4 Wochen Nicht bei Niereninsuffizienz		Nacken Rumpf Extremitäten	Abheilungsrate: 39,4%-98,7% Patientenbezogene Abheilungsrate: 55,4%										
Ingenolmebutat-Gel (Picato®)	F	Gartenwolfs-milch-Extrakt (zytotoxisch) 0,015% (Gesicht und Kapillitium): 1 x täglich an 3 aufeinanderfolgenden Tagen 0,050% (Stamm, Extremitäten): 1 x täglich an 2 aufeinanderfolgenden Tagen	25 cm ²	Gesicht und Kapillitium Nacken Rumpf Extremitäten	+++ <u>Gesicht/Kopf-haut:</u> Läsionsbezogene Abheilungsrate: 62,9%-87,2% Patientenbezogene Abheilungsrate: 36,4%-61,6% <u>Extremitäten/Stamm:</u> Läsionsbezogene Abheilungsrate: 73%-100% Patientenbezogene Abheilungsrate: 22%-54,4%	+ (erhöhte Inzidenz von Hauttumoren in Behandlungsfeldern)	++	6	€	+++	+++	↓↓ 2	↓↓ 2	↓↓ 2	↓↓ 2
Imiquimod 3,75% Creme (Zyclara®)	F	Toll-like-Rezeptor-7-Agonist 1 x täglich über 2 Wochen, 2	Keine Behandlungsfläche ist das ganze Gesicht bzw.	Gesicht und Kapillitium	+++ Läsionsbezogene Abheilungsrate: 34,0%-81,8%	+++	+++	66	€€	+++	+++		↑ 2	↑ 2	

5.10 Zusammenfassende und balancierende Darstellung der zugelassenen Therapieoptionen

Intervention		Therapieansatz	Wirkmechanismus Applikation	Empfohlene maximale Fläche des Behandlungsfelds	Zulassung für anatomische Lokalisationen	Effektivität ¹	Nebenwirkungen und Verträglichkeit ²	Kosmetisches Ergebnis ^{3,a}	Dauer der Behandlung ⁴	Unmittelbare Behandlungskosten pro Zyklus ⁵	Praktikabilität ⁶		Empfehlungsstärke und Evidenzgrundlage nach Subgruppen ⁷			
											Arzt	Patient	Einzelne AK (1-5)	Multiple AK (≥6)	Feldkanzerisierung	Immun-suppression
			Wochen Pause, 1x täglich über 2 Wochen (Intervalltherapie), abends vor dem Zubettgehen auftragen pro Anwendung bis zu 2 Beutel mit je 250 mg Imiquimod-Creme pro Beutel	die gesamte unbehaarte Kopfhaut												
Imiquimod 5% Creme (Aldara®)		F	Toll-like-Rezeptor-7-Agonist 3x wöchentlich über 4 Wochen, bei Restläsionen über weitere 4 Wochen (max. 8 Wochen), abends vor dem Zubettgehen auftragen (mind. 8 h belassen)	Maximale Dosis ist der Inhalt eines Beutels (250 mg)	Gesicht und Kapillitium	+++ Läsionsbezogene Abheilungsrate: 45,1%-93,6% Patientenbezogene Abheilungsrate: 24%-85%	+++	+++	66-666	€€	+++	+++	↑ 1	↑ 1	↑ 1	⇔ 2 OLU
ALA-CPDT	ALA-Nanoemulsion (Ameluz®)	F	Vorstufe von Protoporphyrin (Photosensibilisator) Auftragen von ALA, Inkubation für 3 h, Lichtschutzverband nicht zwingend	Max. 20 cm ²	Gesicht und Kapillitium Nacken Stamm Extremitäten	+++ / ++++ Läsionsbezogene Abheilungsrate: 58,0%-94,3% Patientenbezogene Abheilungsrate: 50%-91%	++	+++ / ++++	6	€€-€€€	++	++	↑ 1	↑; 1	↑ 1	

5.10 Zusammenfassende und balancierende Darstellung der zugelassenen Therapieoptionen

Intervention		Therapieansatz	Wirkmechanismus Applikation	Empfohlene maximale Fläche des Behandlungsfelds	Zulassung für anatomische Lokalisationen	Effektivität ¹	Nebenwirkungen und Verträglichkeit ²	Kosmetisches Ergebnis ^{3,a}	Dauer der Behandlung ⁴	Unmittelbare Behandlungskosten pro Zyklus ⁵	Praktikabilität ⁶		Empfehlungsstärke und Evidenzgrundlage nach Subgruppen ⁷			
											Arzt	Patient	Einzelne AK (1-5)	Multiple AK (≥6)	Feldkanzerisierung	Immun-suppression
			erforderlich, Beleuchtung mit Rotlicht für ca. 10-20 min, ggf. 2. Zyklus nach 4-12 Wochen													
	ALA-Pflaster (Alacare®)	L	Vorstufe von Protoporphyrin (Photosensibilisator) Läsionen <1,8 cm Durchmesser Pflaster aufkleben für 4 h, Beleuchtung mit Rotlicht für ca. 10-20 min, ggf. 2. Zyklus nach 4-12 Wochen Johanniskraut mind. 2 Wochen Abstand	1 Pflaster 4 cm ² (mit 8 mg ALA) (max. 6 Pflaster pro Therapie-sitzung)	Gesicht und Kapillitium	+++ /++++ Läsionsbezogene Abheilungsrate: 63%-89% Patientenbezogene Abheilungsrate: 62%-67%	++	++ /++++	6	€€-€€€	+++	++				
MAL-cPDT (Metvix®)		F	Vorstufe von Protoporphyrin (Photosensibilisator) Auftragen von MAL, Lichtschutz- und Okklusivverband für 3 h, Beleuchtung mit Rotlicht für ca. 10-20 min, ggf. 2. Zyklus	Keine	Gesicht und Kapillitium	+++ /++++ Läsionsbezogene Abheilungsrate: 67,1%-90,3% Patientenbezogene Abheilungsrate: 31,4%-78%	++	+++ /++++	6	€€-€€€	++ /+++	++	↑ 1	↑ 1	↑ 1	↑ 3

5.10 Zusammenfassende und balancierende Darstellung der zugelassenen Therapieoptionen

Intervention	Therapieansatz	Wirkmechanismus Applikation	Empfohlene maximale Fläche des Behandlungsfelds	Zulassung für anatomische Lokalisationen	Effektivität ¹	Nebenwirkungen und Verträglichkeit ²	Kosmetisches Ergebnis ^{3,a}	Dauer der Behandlung ⁴	Unmittelbare Behandlungskosten pro Zyklus ⁵	Praktikabilität ⁶		Empfehlungsstärke und Evidenzgrundlage nach Subgruppen ⁷			
										Arzt	Patient	Einzelne AK (1-5)	Multiple AK (≥6)	Feldkanzerisierung	Immun-suppression
		nach 4-12 Wochen													
ALA-dIPDT (Ameluz®)	F	Vorstufe von Protoporphyrin (Photosensibilisator) Auftragen von chemischen Lichtschutzfilter, im Anschluss Auftragen von ALA mit Inkubation von 20 Minuten, im Anschluss Exposition mit natürlichem oder simuliertem Tageslicht	Max. 20 cm ²	Gesicht und Kapillitium	+++ Patientenbezogene Abheilungsrate: 27,5%-42,9% Läsionsbezogene Abheilungsrate: 79,7%-79,8%	+++ / ++++	+++	6	€€	++	++++	↑ 1	↑ 1	↑ 1	
MAL-dIPDT (Metvix®) (Luxerm®)	F	Vorstufe von Protoporphyrin (Photosensibilisator) Auftragen von chemischen Lichtschutzfilter, im Anschluss Auftragen von MAL mit Inkubation von 20 Minuten, im Anschluss Exposition mit natürlichem oder simuliertem Tageslicht	Keine	Gesicht und Kapillitium	+++ Patientenbezogene Abheilungsrate: 27,5%-38,8% Läsionsbezogene Abheilungsrate: 77,2%-89,2%	+++ / ++++	+++	6	€€	++	++++				

5.10 Zusammenfassende und balancierende Darstellung der zugelassenen Therapieoptionen

Intervention	Therapieansatz	Wirkmechanismus Applikation	Empfohlene maximale Fläche des Behandlungsfelds	Zulassung für anatomische Lokalisationen	Effektivität ¹	Nebenwirkungen und Verträglichkeit ²	Kosmetisches Ergebnis ^{3,a}	Dauer der Behandlung ⁴	Unmittelbare Behandlungskosten pro Zyklus ⁵	Praktikabilität ⁶		Empfehlungsstärke und Evidenzgrundlage nach Subgruppen ⁷			
										Arzt	Patient	Einzelne AK (1-5)	Multiple AK (≥6)	Feldkanzerisierung	Immun-suppression
Tirbanibulin (Klysiri®)	F	Topischer Mikrotubuli-Inhibitor 1x/d über 5 aufeinanderfolgende Tage	Max. 25 cm²	Gesicht und Kapillitium	++/+++ Patientenbezogene Abheilungsrate: 44%-54%	+++ /++++	+++	6	€€	+++	+++	↑ 2	↑ 2	↑ 2	

¹ Semiquantitative Darstellung unter Berücksichtigung der läsions- und patientenbezogenen Ansprechraten: + wenig effektiv, ++ mäßig effektiv, +++ effektiv, ++++ sehr effektiv

² Semiquantitative Darstellung unter Berücksichtigung von Häufigkeit und Schwere von therapievermittelten Nebenwirkungen: + schlecht verträglich/ viele Nebenwirkungen, ++ mäßig verträglich, +++ gut verträglich, ++++ sehr gut verträglich

³ Semiquantitative Darstellung unter Berücksichtigung von untersucher- und patientenbewerteten Endpunkten wie Dyspigmentierung, Verbesserung von Hyperkeratosen, globale Einschätzung: + schlecht, ++ moderat, +++ gut, ++++ exzellent

⁴ 6 kurz (<1 Woche), 66 mittel (1-6 Wochen), 666 lang (>6 Wochen)

⁵ € <100 Euro, €€ 100-500 Euro, €€€ >500 Euro; nur unmittelbare Behandlungskosten pro durchgeführtem Zyklus wurden berücksichtigt; als Grundlage der topischen arzneimittelgerichteten Verfahren dienen die öffentlichen Apothekenabgabepreise in Deutschland (Stand August 2021); den prozeduralen Verfahren wurden die Bewertungen der Gebührenordnung für Ärzte (GOÄ, Stand August 2021) zugrunde gelegt.

⁶ Unter Berücksichtigung von Experteneinschätzungen

⁷ Empfehlungsstärken: Kann ⇔, Sollte ↑, Soll ↑↑; Angabe der Evidenzniveaus nach Oxford 2011

a: Untersucher- und Patientenbewertung

Abkürzungen: L=läsionsgerichtet, F=feldgerichtet, AK = aktinische Keratose(n), EK = Expertenkonsens, cPDT = photodynamische Therapie in konventioneller Durchführung, dPDT = photodynamische Therapie mit natürlichem oder simuliertem Tageslicht, OLU = Off-label-Use

6. Therapie der Cheilitis actinica

R.-M. Szeimies, C. Berking, T. Dirschka, A. Hauschild, K. Wermker, U. Leiter, L. Schmitz

6.1. Literaturrecherche und Studienselektion

Für die evidenzbasierten Empfehlungen und Statements wurde am 03.09.2020 eine Medline-Literaturrecherche durchgeführt, die ausschließlich vergleichende randomisierte oder nicht-randomisierte, beobachtende oder Querschnitts-Studien einbezog. Das Studiendesign beinhaltete RCTs, systematische Übersichtsarbeiten oder Metaanalysen von RCT, mit einer Mindestzahl der Studienpopulation von $n \geq 10$.

Ausgeschlossen wurden Kasuistiken (Einzel- und Sammel-), beschreibende Übersichtsarbeiten, Arbeiten mit einer Studienpopulation unter 10, qualitative Berichte ohne quantifizierbare Messgenauigkeit und experimentelle Studien.

Es wurden 35 Arbeiten nach entsprechender Abstrakt-Suche identifiziert, 33 Volltexte wurden analysiert, darunter 5 systematische Reviews und Meta-Analysen und 25 individuelle Studien.

6.2. Indikationsstellung und natürlicher Krankheitsverlauf

6.1	Konsensbasierte Empfehlung	neu 2022
EK	Die Indikation zur Therapie der Cheilitis actinica sollte in Zusammenschau des klinischen Bildes, der Risikofaktoren (z.B. Immunsuppression, kumulative UV-Exposition, Befall der gesamten Unterlippe, Befall auch der Oberlippe), Komorbiditäten, Lebenserwartung und des Patientenwunsches gestellt werden.	
	Starker Konsens (100%)	

6.2	Konsensbasierte Empfehlung	neu 2022
EK	Vor Wahl eines Behandlungsverfahrens sollte eine Biopsie zur diagnostischen Sicherung und zum Ausschluss eines invasiven Plattenepithelkarzinoms erfolgen.	
	Konsens (84%)	

6.3	Konsensbasierte Empfehlung	neu 2022
EK	Bei klinischem Hinweis auf ein fehlendes oder unvollständiges Therapieansprechen soll eine histologische Kontrolle erfolgen.	
	Starker Konsens (100%)	

Die aktinische Cheilitis wird in eine akute und chronische Form unterschieden. Während erstere einer Dermatitis solaris entspricht, ist die chronische Form (Cheilosis actinica oder Cheilitis actinica chronica, kurz CA) eine Variante der aktinischen Keratose im

Bereich des Lippenrotes. In über 90% der Fälle ist sie im Bereich der Unterlippe lokalisiert. Häufig ist die gesamte Fläche des Lippenrotes betroffen, es besteht das Bild einer flächenhaften, teilweise atrophischen, teilweise erosiven oder auch schuppigen Hautoberfläche, ganz im Sinne einer Feldkanzerisierung wie an übrigen Körperregionen. Die erosiv-krustöse Form wird auch Cheilitis abrasiva praecancerosa (Manganotti) genannt und kann wie alle anderen Formen bei längerem Bestand in ein invasives spinocelluläres Karzinom übergehen. Analog der Progression oder Regression von AK an übriger Körperhaut ist der Verlauf einer CA schwer vorhersagbar. Allerdings ist das Auftreten einer chronischen Lichtschädigung im Bereich des Übergangsepithels mit fehlenden Schutzfunktionen wie Verhornung und Melanozytenaktivität von einem höheren Risiko des Übergangs in ein invasives PEK begleitet. Wenngleich eindeutige Zahlen hierzu fehlen, wird dieses Risiko in einer jüngsten Übersicht mit 10-30% angegeben [295] [296]. Da 95% der PEK der Lippe auf einer CA entstehen [296], ist die Indikation zur Behandlung einer CA großzügig zu stellen, unter Berücksichtigung etwaiger weiterer Risikofaktoren wie Immunsuppression, aber auch in Abwägung von Faktoren wie Komorbiditäten, Lebenserwartung und Patientenwunsch.

6.3. Grundlagen der Therapie

Zur Therapie der CA stehen nahezu alle wie bei der AK genannten Therapieoptionen zur Verfügung. Allerdings ist aufgrund des häufig auftretenden Befalls der gesamten Lippe i.S. einer Feldkanzerisierung eine feldgerichtete Therapie erforderlich, d.h. die Behandlung der gesamten Lippenregion sollte angestrebt werden. Insofern ist der Einsatz von Behandlungsverfahren, die über längere Zeit zu Beeinträchtigungen wie Ulzeration und Krustenbildung führen, oft für die Patienten schwer tolerabel, weil Sprechen und Nahrungsaufnahme nebst kosmetischer Störung eingeschränkt sein können.

Die in der Literaturrecherche bewerteten Therapieoptionen umfassen überwiegend topische, arzneimittelgestützte Verfahren, da hierzu entsprechende qualitativ höherwertige Studien existieren.

Tabelle 33: Therapieverfahren bei Cheilitis actinica

Ablative Verfahren	Arzneimittelgestützte Verfahren
Chirurgische Verfahren <ul style="list-style-type: none"> Vermilionektomie (chirurgisch) Lip-Shave 	Topisch-medikamentöse Verfahren <ul style="list-style-type: none"> Diclofenac-Natrium 3% 5-Fluorouracil 5% Creme Imiquimod 5% und 3,75% Creme
Laserverfahren (ablative) <ul style="list-style-type: none"> CO₂-Laser Er:YAG-Laser 	Photodynamische Therapie <ul style="list-style-type: none"> Rotlicht-PDT (ALA, MAL) Patch-PDT (Pflasterapplikation) (ALA) Tageslicht-PDT (MAL)
Kryochirurgie	
Chemisches Peeling	

In einigen systematischen Übersichtsarbeiten werden auch physikalische Methoden verglichen (Chirurgie, Laser), so dass diese ebenso aufgeführt werden, zumal die

Ergebnisse durchaus gegenüber den topischen Therapien Bestand haben [296] [297]. Die posttherapeutische Beurteilung umfasst am häufigsten das klinische Ansprechen. In einer Metaanalyse von 49 Studien wird nur in einer Studie das dermatoskopische Ergebnis herangezogen und in 34 Studien werden posttherapeutische Biopsien zur histopathologischen Beurteilung durchgeführt [297].

6.4. Ablative Verfahren

Zu den ablativen Verfahren zählen die Vermilionektomie, d.h. die streifenförmige chirurgische Entfernung der betroffenen Lippenhaut mit nachfolgender Mobilisation der Lippenmukosa als Ersatz, die Laserbehandlung mittels ablativen Lasersystemen (CO₂-, Er:YAG-Laser) sowie die Elektrodesikkation durch Hochfrequenzströme, chemisches Peeling und die Kryochirurgie [298].

6.4.1. Chirurgische Verfahren

6.4	Evidenzbasierte Empfehlung	neu 2022
Empfehlungsgrad A	Eine operative Entfernung der Cheilitis actinica (z.B. mittels Vermilionektomie bzw. Lip-Shave mit histologischer Aufarbeitung und Angaben zum Status der Resektion) soll bei flächigem Befall angeboten werden.	
Level of Evidence 1	[295]; [296]; [297]; [298]; [299]; [300]	
	Konsens (94,4%)	

In 3 systematischen Übersichtsarbeiten wurden die operativen Verfahren (mukosaler Advancement-Flap, Elektrodesikkation mit hoher Energie, Lip-Shave, Dermabrasion) bewertet [296] [297] [298]. In der systematischen Übersichtsarbeit und Metaanalyse von Carvalho et al. [297] wurden in 10 Studien insgesamt 283 Fälle von CA solchermaßen behandelt. Bei 2,5% der chirurgisch behandelten Fälle kam es zu einer malignen Transformation. Die gewichtete Remissionsrate war mit 92,8% höher für chirurgische Verfahren als für nicht-chirurgische (65,9%). Die Rezidivrate war bei chirurgischen Verfahren niedriger (8,4%) als bei nicht-chirurgischen Therapien (19,2%) [297].

In der Arbeit von Salgueiro et al. [298] wurden unter dem Begriff „surgery“ 6 Studien mit insgesamt 104 Patienten ausgewertet. Die dabei untersuchten Verfahren waren Vermilionektomie, chemisches Peeling, Kryochirurgie und Elektrodesikkation. Die klinische Verbesserung für die Vermilionektomie lag bei 100% und Nebenwirkungen wurden in 10% bis 100% beschrieben, darunter Parästhesie (10-33,3%), Infektion (10%) und Nekrose (10%) [298].

Auch in der prospektiven, vergleichenden Arbeit von Robinson [295], die teilweise auch in den systematischen Übersichtsarbeiten enthalten ist, zeigten sich gegenüber topisch 5-Fluorouracil 5% Lösung oder einem chemischen Peeling mit 50% Trichloressigsäure in der medianen Nachbeobachtung von 49-51 Monaten für die Vermilionektomie und die Behandlung mit CO₂-Laser keine Rezidive, während unter 5-Fluorouracil 5 und unter Chemoexfoliation 7 klinisch verdächtige Rezidive aufwiesen (jeweils 10 Patienten pro Gruppe) [295].

In einer intraindividuellen Fallübersicht zwischen Elektrodesikkation und CO₂-Laser an 14 Patienten wurde jeweils eine Hälfte der Unterlippe mit CA mit dem Laser oder

Elektrodesikkation abgetragen. Eine komplette Reepithelisierung im Laser-Areal zeigte sich nach 14,4 Tagen, während das Elektrodesikkations-Areal erst nach 23,1 Tagen abheilte. Eine eindeutige Aussage bezüglich der Rezidivraten in den jeweiligen Behandlungsarealen wurde nicht getroffen [299]. In einer systematischen Übersichtsarbeit wurde die Vermilionektomie als das Behandler-abhängigste Therapieverfahren aufgeführt, da die Skalpell-Inzisionen und der Wundnahtverschluss die optimale Beseitigung der Läsionen und die Wundheilung beeinflussen [301].

Zusammenfassend sind chirurgische Therapieverfahren hoch effektiv in der Behandlung der CA und bieten sich insbesondere bei flächiger Ausbreitung an. Die Vermilionektomie mit Skalpell hat darüber hinaus noch den Vorteil, dass das gesamte Exzidat zur histopathologischen Begutachtung zur Verfügung steht und eine Aussage zum Status der Resektion gemacht werden kann.

6.4.2. Lasertherapie

6.4.2.1. Ablative Laserverfahren (CO₂-, Er:YAG-Laser)

6.5	Evidenzbasierte Empfehlung	neu 2022
Empfehlungsgrad 0	Eine Behandlung der Cheilitis actinica mit ablativen Laserverfahren (CO ₂ , Er:YAG) kann angeboten werden.	
Level of Evidence 1	[295]; [296]; [297]; [298]; [299]; [301]; [302]; [303]; [304]; [305]	
	Starker Konsens (100%)	

In zahlreichen Studien wurde der Einsatz ablativer Laserverfahren bei der CA untersucht [299] [295] [302] [303] [304] [305]. Mittels CO₂- oder Er:YAG-Laser wurde dabei das erkrankte Gewebe schichtweise flächig abgetragen. Durch die hohe Energieabsorption des Laserlichts in Wasser geschieht dieses mit beiden Lasersystemen unter Vaporisation, sodass eine präzise Zerstörung der CA möglich ist. Durch eine thermisch bedingte Koagulationszone, die beim CO₂-Laser noch etwas stärker ausgeprägt ist, können intraoperative Blutungen durch eine Gefäßversiegelung vermieden werden. Bei kompletter Vaporisation des Gewebes ist allerdings keine histopathologische Untersuchung möglich. Das Verfahren ist stark behandlerabhängig, bei zu geringer Abtragung sind Rezidive häufig. Bei aggressiver, zu tiefer Abtragung können Wundheilungsstörungen und Narben resultieren. Eine Herpes-Rezidivprophylaxe mit Aciclovir oder seiner Derivaten ist angezeigt.

In einer prospektiven Vergleichsstudie [295] wurde der Einsatz von CO₂-Laser mit 5-FU, Peeling und Vermilionektomie verglichen. Bei gleicher Effektivität des Lasers und des chirurgischen Verfahrens führte die Laserablation zu geringeren postoperativen Komplikationen [295]. Im Vergleich der Elektrodesikkation mit dem CO₂-Laser im Halbseitenvergleich bei histologisch gesicherter CA bei 14 Patienten in einer randomisierten Studie schnitt der CO₂-Laser bei gleicher Abheilrate hinsichtlich Zeitdauer der Reepithelisierung deutlich besser ab (siehe 6.4.1.) [299]. In einer prospektiven Studie an 19 Patienten wurde mittels CO₂-Laser-Vermilionektomie die CA mit scharf fokussiertem Laserstrahl von seitlich her abgetragen, sodass das entfernte Gewebestück einer histologischen Begutachtung zugeführt werden konnte. Die komplette Reepithelisierung fand nach 4-7 Wochen statt. Über Rezidive wurde in der Arbeit nicht berichtet [302]. In

einer weiteren prospektiven unkontrollierten Studie an 13 Patienten erwies sich die CO₂-Laser-Vaporisation als erfolgreiche Behandlungsmodalität. In der mittleren Nachbeobachtungszeit von elf Monaten kam es zu keinem Rezidiv. Allerdings zeigten drei Patienten Narbenbildungen sowie ein Patient eine Hyperästhesie [303]. In einer Sammelkasuistik von 43 Patienten mit CA trat nach einer medianen Nachbeobachtungszeit von 29,4 Monaten in drei Fällen ein Rezidiv nach erfolgter CO₂-Laser-Vaporisation auf, allerdings auch in zwei Fällen ein invasives PEK [304]. In einer unkontrollierten prospektiven Studie an zwölf Patienten wurde der Einsatz eines Er:YAG-Lasers in der Behandlung der CA untersucht. Die mittlere Abheilungszeit bis zur Reepithelisierung betrug 22,33 Tage, in der mittleren Nachbeobachtungszeit von 23,16 Monaten zeigte sich kein Rezidiv [305].

6.4.2.2. Nicht-ablative Laserverfahren

6.6	Konsensbasiertes Statement	neu 2022
EK	Die ungenügende Datenlage lässt keine Empfehlungen für die Therapie der Cheilitis actinica mit nicht-ablativen Laserverfahren zu.	
	Starker Konsens (100%)	

Zum Einsatz nicht-ablativer Laserverfahren bei der CA existieren keine relevanten Studien oder Fallberichte in der Literatur.

6.4.3. Kryochirurgie

6.7	Konsensbasiertes Statement	neu 2022
EK	Die Datenlage zur Kryochirurgie lässt eine abschließende Beurteilung der Therapie der Cheilitis actinica nicht zu.	
	Starker Konsens (100%)	

In lediglich einer systematischen Übersichtsarbeit wird eine unkontrollierte experimentelle Studie erwähnt, die den kombinierten Einsatz von Imiquimod und Kryochirurgie bei CA beschreibt [298]. Daneben existieren zahlreiche unkontrollierte Studien aus dem vergangenen Jahrhundert, welche den Einsatz der Kryochirurgie präferieren. Hierzu zählt eine Arbeit von Lubritz und Smolewski, welche 53 CA-Läsionen an der Unterlippe bei 37 Patienten mittels Kryochirurgie behandelten und nach einer Nachbeobachtungszeit von mindestens einem Jahr lediglich ein Rezidiv und ein PEK beobachteten (Abheilungsrate von 96,2%) [300]. Allerdings fand sich in einer Übersichtsarbeit zu Behandlungsoptionen der CA auch der Hinweis auf die fehlende Standardisierung der kryochirurgischen Behandlung, die fehlende histologische Kontrolle, sowie potenzielle Nebenwirkungen wie ein postoperatives Ödem, Schmerzen während und nach der Behandlung, Vernarbung, bleibende Pigmentierungsveränderungen und lokale Neuropathien [301].

6.4.4. Chemoexfoliation

6.8	Konsensbasierte Empfehlung	neu 2022
EK	Eine chemisches Peeling soll wegen eines fehlenden Nutznachweises in der Therapie der Cheilitis actinica nicht eingesetzt werden.	
	Starker Konsens (100%)	

In der systematischen Übersichtsarbeit von Salgueiro et al. [298] wird die Originalarbeit von Robinson aus dem Jahr 1989 [295] zitiert, in der von vier Vergleichsgruppen mit je zehn Patienten eine Gruppe mit Trichloressigsäure 50% behandelt wurde. In dieser kam es nach einer medianen Nachbeobachtungszeit von 49 Monaten in sieben Fällen zu einem Rezidiv. Das erste Rezidiv trat bereits nach einer medianen Zeit von neun Monaten auf [295]. In der systematischen Übersichtsarbeit von Shah et al. wurde ebenfalls diese Arbeit zitiert, das Fehlen weiterer kontrollierter Studien bemängelt und daher ein chemisches Peeling als Behandlungsverfahren bei CA nicht empfohlen [301].

6.5. Topische arzneimittelgestützte Verfahren

Zu den medikamentösen Verfahren gehören die klassischen topischen medikamentösen Anwendungen von Pharmaka sowie die photodynamische Therapie (PDT) als Kombination aus einem medikamentösen mit einem prozeduralen Verfahren. Hierzu zählen die Pharmaka Diclofenac-Natrium 3% Gel, 5-Fluorouracil 5% Creme, Imiquimod 5% Creme und 3,75% Creme, Ingenolmebutat 0,015% Gel (welches aber nicht besprochen wird, da es in der EMA-Zone nicht mehr zugelassen ist), sowie zur PDT 5-Aminolävulin-säure als 20%-ige Zubereitung oder als Pflaster und Methylaminolevulinat 16% als Creme.

6.5.1. Diclofenac-Natrium

6.9	Evidenzbasierte Empfehlung	neu 2022
Empfehlungsgrad 0	Eine Behandlung mit Diclofenac-Natrium 3% Gel kann für Cheilitis actinica angeboten werden.	
Level of Evidence 2	[296]; [297]; [298]; [300]; [306]; [307]; [308]	
	Starker Konsens (100%)	

In den drei zitierten systematischen Übersichtsarbeiten [296] [297] [298] wurden die drei prospektiven Studien [306] [307] [308] zum Einsatz von Diclofenac-Natrium 3% Gel aufgeführt. In der zusammenfassenden Bewertung von Lai et al. wurde ein komplettes klinisches Ansprechen in 45,2% der Fälle (28 von 62) beschrieben, ein komplettes histopathologisches Ansprechen wurde dabei in 4 von 6 untersuchten Fällen beobachtet. Klinische Rezidive traten in 6,5% der Fälle (3 von 46) auf, das kosmetische Ergebnis wurde als exzellent in 6 von 6 Fällen beurteilt. Therapieabbrüche aufgrund von Nebenwirkungen traten in 15,2% der Fälle auf [296].

In der prospektiven, unkontrollierten Studie an 31 Patienten mit klinischer Diagnose von CA erfolgte dreimal täglich über 90 Tage die Applikation von Diclofenac-Natrium 3% Gel. 19 Patienten beendeten die Studie und wurden in die Auswertung eingeschlossen. In zehn Fällen kam es zu einer kompletten Remission, bei drei Patienten zu einer partiellen Remission, ein Patient zeigte eine Verschlechterung der Symptome und vier Patienten brachen die Behandlung wegen Nebenwirkungen ab. Die Nachbeobachtung betrug sechs Monate, in dieser Zeit zeigten sich keine klinischen Zeichen von Rezidiven oder Erkrankungsprogression. Ein Zusammenhang zwischen Remission, Nebenwirkungen und dem Schweregrad der CA zeigte sich nicht, allerdings wurde ein nicht überprüfter Score zur Beurteilung des Schweregrades herangezogen [306].

In einer weiteren randomisierten Studie mit 30 Patienten mit CA erfolgte eine Behandlung in drei Gruppen mit entweder Imiquimod 5% Creme einmal täglich an drei Tagen in der Woche für vier Wochen oder eine einmalige Behandlung mit 150 µg/g Ingenolmebutat-Gel an drei aufeinanderfolgenden Tagen oder Diclofenac-Natrium 3% Gel zweimal täglich für sechs Wochen [307]. Eine komplette Remission ergab sich in fünf der zehn Patienten (50%) für Imiquimod, für vier von zehn Patienten (40%) für Ingenolmebutat und zwei von zehn Patienten (20%) für Diclofenac-Natrium. Trotz der niedrigen Ansprechrate hielten die Autoren Diclofenac-Natrium 3% Gel in bestimmten Fällen (exfoliative Areale und Erosionen sowie atrophe Areale) für die Therapie geeignet, auch im Hinblick auf die wenig ausgeprägte inflammatorische Reaktion und bei Patienten mit niedriger Schmerzschwelle [307].

In der prospektiven unkontrollierten Studie an 34 Patienten mit CA untersuchten Lima et al. den Effekt von Diclofenac-Natrium 3% Gel über den Zeitraum von 30-180 Tagen zweimal täglich [308]. Von den 27 Patienten, welche die Studie beendet hatten, zeigten klinisch 12 (44 %) eine komplette Remission, 15 (56 %) hatten eine partielle Remission. Aufgrund der guten Verträglichkeit, den wenigen Nebenwirkungen und der guten ästhetischen Ergebnisse hielten die Autoren die Behandlung für vielversprechend [308].

6.5.2. 5-Fluorouracil

6.10	Konsensbasiertes Statement	neu 2022
EK	Die ungenügende Datenlage lässt keine evidenzbasierte Empfehlung für die topische Therapie der Cheilitis actinica mit 5-Fluorouracil zu.	
	Starker Konsens (100%)	

In zwei systematischen Übersichtsarbeiten wurde der Einsatz von 5-Fluorouracil 5% zur Behandlung der CA beschrieben [296] [298]. In beiden Arbeiten wurde ebenfalls die prospektive vergleichende Studie von Robinson erwähnt, in der in einem Behandlungsarm eine fünfprozentige 5-Fluorouracil-Lösung dreimal täglich über 14 Tage auf die Unterlippe der betroffenen Patienten appliziert worden ist [295]. Nach einer medianen Nachbeobachtung von 50 Monaten zeigte sich in fünf Fällen (50%) ein klinisches Rezidiv, im Median nach zwölf Monaten. In der Übersichtsarbeit von Lai et al. führte 5-Fluorouracil 5% in 68,2% zu einer klinischen Abheilung (insgesamt 22 Patienten), allerdings zu keiner histologischen Abheilung (6 untersuchte Fälle). In 10 % der Fälle erfolgte ein Therapieabbruch aufgrund der Nebenwirkungen [296].

6.5.3. Imiquimod

6.11	Konsensbasiertes Statement
EK	Die ungenügende Datenlage lässt keine Empfehlungen für die Therapie der Cheilitis actinica mit Imiquimod 5% Creme oder Imiquimod 3,75% Creme zu.
	Starker Konsens (100%)

In einer systematischen Übersichtsarbeit wurde der Einsatz von Imiquimod 5% zur Behandlung der CA beschrieben [296]. 30 Patienten erhielten Imiquimod 5% über unterschiedliche Zeiträume. Über ein komplettes klinisches Ansprechen wurde in 73,3% der Fälle (22 von 30) berichtet, allerdings kam es nur in 2 der 5 untersuchten Fälle zu einer kompletten histologischen Abheilung [296]. In der einzigen hierzu evaluierbaren retrospektiven Studie an 15 Patienten mit histologisch gesicherter CA erfolgte die topische Behandlung mit Imiquimod 5% 3-mal wöchentlich für 4 bis 6 Wochen [309]. Patienten mit einer labialen Herpes-Anamnese wurden mit Valaciclovir 1g/täglich während der Imiquimod-Applikation prophylaktisch behandelt. Bei allen 15 Patienten heilte 4 Wochen nach Beendigung der Imiquimod-Behandlung die CA ab. Neun der Patienten wurden für mindestens weitere 3 Monate nachbeobachtet und zeigten kein Rezidiv. 60% der Patienten erlitten moderate bis stärkere lokale Nebenwirkungen wie Erythem, Induration, Erosionen oder Ulzerationen, die teilweise über die Dauer der gesamten Therapie anhielten [309]. Zu 3,75% Imiquimod existiert nur eine Sammelkasuistik mit 11 Patienten, darunter lediglich ein Patient mit CA, der über eine Besserung berichtete [310]. Bei den aktuell (Stand 08/2021) verfügbaren Präparaten soll der Kontakt mit den Lippen vermieden werden.

6.5.4. Photodynamische Therapie

6.12	Evidenzbasierte Empfehlung	neu 2022
Empfehlungsgrad B	Eine photodynamische Therapie mit Rotlicht und 5-Aminolävulinsäure (ALA) oder ihrem Methylester (MAL) sollte zur Therapie der Cheilitis actinica angeboten werden.	
Level of Evidence 1	[296]; [297]; [298]; [300]; [311]; [312]; [313]; [314]; [315]; [316]; [317]; [318]	
	Starker Konsens (100%)	

6.13	Evidenzbasierte Empfehlung	neu 2022
Empfehlungsgrad B	Methylaminolävulinat (MAL) in Kombination mit natürlichem oder simuliertem Tageslicht (MAL-dIPDT) sollte zur Therapie der Cheilitis actinica angeboten werden.	
Level of Evidence 3	[318]; [319]; [320]	
	Starker Konsens (100%)	

Zum Einsatz der Photodynamischen Therapie (PDT) bei CA finden sich zahlreiche gut dokumentierte Studien und systematische Übersichtsarbeiten. In einem systematischen Review aus dem Jahr 2015 wurden die beiden Sensibilisatoren 5-Aminolävulinsäure (5-ALA) und Methylaminolevulinat (MAL) miteinander verglichen [318]. Die mittlere histologische Abheilrate, falls untersucht, lag bei den Studien mit mehr als 10 Patienten im Mittel bei 47,4% (Beobachtungszeitpunkt zwischen 1,5-18 Monate). Die mittlere komplette Remissionsrate wurde für 5-ALA mit 58% und für MAL mit 62,5% angegeben [318]. Nach einer einmaligen 5-ALA-Applikation (20% Creme) und nachfolgender Beleuchtung mit inkohärentem roten Licht (40 J/cm^2) erzielten Sotiriou et al. bei 10 Patienten in einer prospektiven, unkontrollierten Studie eine komplette Remission von 80%, unter Berücksichtigung der histologischen Bestätigung des klinischen Ergebnisses [311]. In einer weiteren prospektiven, unkontrollierten Studie derselben Arbeitsgruppe an 40 Patienten mit histologisch gesicherter CA zeigten 26 Patienten ein komplettes klinisches Ansprechen nach zweimaliger 5-ALA-PDT. Nach sechs Monaten hatten drei Patienten, nach weiteren sechs Monaten ein weiterer Patient ein klinisches und histologisches Rezidiv. Nach 18 Monaten lag die klinische Gesamtrezidivrate bei 15,38%, die histologische Rezidivrate bei 34,61% [312]. Das histologische Ergebnis wurde in über 80% der Fälle als exzellent beurteilt.

In einer prospektiven, unkontrollierten Studie an 15 Patienten mit histologisch gesicherter CA erzielten Berking und Mitarbeiter nach zweimaliger MAL-PDT zum Zeitpunkt der Nachbeobachtung nach drei Monaten eine komplette klinische Abheilung bei 47% (7/15) und eine partielle Abheilung ebenfalls bei 47% (7/15) der Patienten [313]. Allerdings fand sich in der histopathologischen Aufarbeitung eine residuale Erkrankung in 62% (8/13). Fünf Patienten (38%) zeigten eine histologische Heilung, in der weiteren Nachbeobachtung bis 22 Monate dreier komplett abgeheilten Patienten kam es zu keinem Rezidiv [313]. In einer weiteren prospektiven, unkontrollierten Studie an 23 Patienten erfolgte ebenfalls eine zweimalige MAL-PDT im Abstand von zwei Wochen [314]. Drei Monate nach Behandlung konnten 16 Patienten evaluiert werden. Diese zeigten in 62,5% ein komplettes klinisches Ansprechen, 37,5% wiesen noch klinisch Zeichen der CA auf. Allerdings zeigten sich bei allen Patienten histopathologisch noch Veränderungen im Sinne einer CA [314]. In einer weiteren prospektiven, unkontrollierten Studie an 19 Patienten wurde die MAL-PDT lediglich einmalig durchgeführt. Nach 60 Tagen wurde die Zufriedenheit der Patienten bestimmt und es erfolgte eine Biopsie [315]. In 84 % der Fälle ließen sich noch dysplastische Veränderungen histologisch nachweisen. Eine Korrelation zwischen der finalen Zufriedenheit der Patienten, dem subjektiven Eindruck der klinischen Verbesserung und dem Grad der bestimmten Dysplasie zeigte sich nicht [315].

In einer retrospektiven Analyse von elf Fällen mit CA wurde eine konventionelle PDT mit einem 5-ALA-haltigen Pflaster untersucht [316]. Nach vierstündiger Inkubation erhielten die Patienten eine Beleuchtung mit Schmalspektrum-Rotlicht (37 J/cm^2). Ein komplettes klinisches Ansprechen nach drei Monaten wurde bei acht von elf Patienten (72,7%) beobachtet, nach zwölf Monaten zeigten sich Rezidive bei zwei Läsionen. Die komplette klinische Abheilung ein Jahr nach Pflaster-PDT lag somit bei 66,6% (10/15 Läsionen). Das kosmetische Ergebnis wurde in allen Fällen als exzellent beurteilt [316]. In einer weiteren prospektiven, unkontrollierten Studie derselben Arbeitsgruppe bei 21 Patienten mit gleichem Behandlungsprotokoll beendeten 19 Patienten die Studie [317]. Drei Monate nach PDT wiesen 17 Patienten (89,5%) eine komplette Remission auf. Die komplette klinische Heilung ein Jahr nach einmaliger 5-ALA-Pflaster-PDT betrug 84,2% [317].

Auch für die Tageslicht-PDT existieren zwei gut dokumentierte, prospektive klinische Studien [319] [320]. In der Studie von Levi et al. wurden 11 Patienten wiederholt (alle

2-4 Wochen) mit einer Tageslicht-PDT nach vorheriger Applikation von MAL behandelt. Die mittlere Zahl an Behandlungen lag dabei bei 2,7. Die mittlere Nachbeobachtungszeit betrug 30 Monate (6-60 Monate). Die dabei erzielte Abheilungsrate lag bei 91% (10/11). Die Patienten berichteten lediglich über ein mildes Erythem und wenig bis kein Schmerz während der Behandlung [319]. In einer weiteren prospektiven Studie mit MAL-Tageslicht-PDT konnten 22 Patienten mit histologisch gesicherter CA eingeschlossen werden [320]. 20 Patienten beendeten die Studie. Nach drei Monaten erreichten 18 von 20 Patienten (90%) eine komplette Remission. Zwölf Monate nach Tageslicht-PDT lag die komplette klinische Remission bei 80% (16/20). Mildere, histologisch als Grad I bezeichnete CA schienen dabei besser (100 %) abzuheilen als ausgeprägtere Läsionen (Grad II, 50%) [320].

6.6. Kombinationstherapien

Zu den mittels Suchstrategie gefundenen Kombinationsverfahren gehörte eine Studie, in der die CA zunächst mit ablativem fraktionalem Er:YAG-Laser vorbehandelt wurde, gefolgt von einer PDT mit MAL [321]. In einer randomisierten Studie an 33 Patienten mit histologisch bestätigter CA erhielt eine Hälfte eine Vorbehandlung mit dem Er:YAG-Laser und unmittelbar anschließend eine einmalige Sitzung mit Rotlicht-PDT mit MAL (3h Inkubation, Beleuchtung mit LED-System, 37 J/cm²). Die andere Hälfte erhielt zwei Zyklen MAL-PDT ohne vorherige Laserung im Abstand von 7 Tagen. Eine Evaluation des klinischen und histopathologischen Ergebnisses fand 3 und 12 Monate nach Therapie statt. Nach 3 Monaten zeigte die mit dem Laser vorbehandelte Population eine signifikant effektivere Abheilung (92% komplettes Ansprechen) als die zweimalig nur mit MAL-PDT behandelte Gruppe (59%, p=0,040). Nach 12 Monaten blieb die Abheilrate für die Laser-assistierte PDT bei 85%, während sie bei konventioneller PDT auf 29% sank [321]. Die Autoren konstatierten einen signifikanten Vorteil der Vorbehandlung mittels ablativem fraktionalem Er:YAG-Laser vor konventioneller MAL-PDT bei CA.

In einer weiteren prospektiven, unkontrollierten Studie kombinierten Sotiriou et al. zwei konventionelle MAL-PDT-Sitzungen bei 43 Patienten mit histologisch gesicherter CA mit einer nachfolgenden Applikation von 5% Imiquimod-Creme 3-mal wöchentlich für 4 Wochen [322]. Nach 3 Monaten konnten 30 Patienten evaluiert werden und eine komplettes klinisches Ansprechen bei 27 Patienten beobachtet werden. Nach 12 Monaten lag die klinische Abheilrate bei 80% und die histologische Abheilung bei 73%. Die Behandlung wurde gut toleriert und die Nebenwirkungen waren wie erwartet und nur vorübergehend [322].

Zusammenfassend zeigen die vorgestellten Kombinationsformen ein gutes Potential für Effektivitätssteigerungen, allerdings ist die Datenlage aktuell noch zu gering, um hier eine Therapieempfehlung auszusprechen.

6.7. Zusammenfassende und balancierende Darstellung der zugelassenen Therapieoptionen (Balance Sheet)

Tabelle 34: Balance Sheet Interventionen bei Cheilitis actinica

Intervention	Therapiean-satz	Wirkmechanismus & Applikation	Effektivität ¹	Nebenwirkun-gen und Ver-träglichkeit ²	Kosmetisches Ergebnis ^{3,a}	Dauer der Be-handlung ⁴	Unmittelbare Behandlungs-kosten pro Zyklus ⁵	Praktikabilität ⁶		Empfehlungs-stärke und Evi-denzgrund-lage ⁷
								Arzt	Patient	
Ablative Verfahren										
Kryochirurgie	L	Ein bis zwei Gefrier-Tau-Zyklen mit flüs-sigem Stickstoff (-196°C) Kälteexposition der Zielläsionen für 15-60 Sekunden („Wei-ßeln“) Offenes Sprayver-fahren Kontaktverfahren (Kryostempel, Kryo-sonde)	++/+++ (Keine Daten aus RCT verfügbar) ⁸	++	+	6	€	++++	+++	~ EK
Chirurgische Ver-fahren mit histo-logischer Kon-trolle ⁶	F	Komplettexzision, Vermilionektomie bzw. Lip-Shave	++++ (Keine Daten aus RCT verfügbar) ⁸	++ (Keine Daten aus RCT ver-fügbar) ⁸	++ (Keine Daten aus RCT verfügbar) ⁸	6	€-€€	+++	++	ée 1-3
Chirurgische Ver-fahren ohne histo-logische Kon-trolle ⁶	F	Elektrodesikkation, Dermabrasion	+ (Keine Daten aus RCT verfügbar) ⁸	+ (Keine Daten aus RCT ver-fügbar) ⁸	+ / ++ (Keine Daten aus RCT verfügbar) ⁸	6	€-€€	+ / ++	+	~ EK
Chemische Pee-lings	F	Ablation von oberen Hautschichten mit-tels chemischer Agenzien (z.B. 50% Trichloressigsäure)	+ Abheilungsrate: 30%	+ / ++	++	6	€-€€	++	++	~ 1-4

6.7 Zusammenfassende und balancierende Darstellung der zugelassenen Therapieoptionen
(Balance Sheet)

Intervention	Therapiean- satz	Wirkmechanismus & Applikation	Effektivität ¹	Nebenwirkun- gen und Ver- träglichkeit ²	Kosmetisches Ergebnis ^{3,a}	Dauer der Be- handlung ⁴	Unmittelbare Behandlungs- kosten pro Zyklus ⁵	Praktikabilität ⁶		Empfehlungs- stärke und Evi- denzgrund- lage ⁷
								Arzt	Patient	
Laserverfahren ⁶	F	Ablative Laserver- fahren (z.B. CO ₂ -, Erbium-YAG-Laser)	+++ Abheilungsrate: 93,4%	++	++/+++	6	€€€	+++	++	⇔ 2-3
		Nicht-ablative Laser- verfahren ⁶ (z. B. Nd:YAG-Laser, fraktionierter 1540- nm-Laser)	+ (Keine Daten aus RCT verfügbar) ⁸	++ (Keine Daten aus RCT ver- fügbar) ⁸	++ (Keine Daten aus RCT verfügbar) ⁸	6	€€€	+++	+++	~ EK
Topische arzneimittelgestützte Verfahren										
Diclofenac-Nat- rium 3% Gel (Solaraze®) (Solacutan®) (diclofenac acis®) (Diclofenac AbZ®) (Diclofenac-rati- opharm®) off-label Indika- tion	F	Cyclooxygenase-2- Hemmer 2x täglich über 60- 90 Tage Max. 8g/d für bis zu 200 cm²	++ Abheilungsrate: 45,2%	+++/ ++++	+ /+++	666	€-€€	++++	++	⇔ 2-3
5-Fluorouracil 5% Creme (Efudix®) off-label Indi- kation	F	Zytostatikum 2x täglich über max. 4 Wochen Max. 500 cm² (ca. 23 x 23 cm)	+++ /++++ Abheilungsrate: 50-68,2%	++	++ /++++	66	€-€€	+++	+++	~ EK
Imiquimod 3,75% Creme (Zyclara®) off-label Indi- kation	F	Toll-like-Rezeptor-7- Agonist 1 x täglich über 2 Wochen, 2 Wochen Pause, 1 x täglich über 2 Wochen (In- tervalltherapie)	+ <							

6.7 Zusammenfassende und balancierende Darstellung der zugelassenen Therapieoptionen
(Balance Sheet)

Intervention	Therapiean- satz	Wirkmechanismus & Applikation	Effektivität ¹	Nebenwirkun- gen und Ver- träglichkeit ²	Kosmetisches Ergebnis ^{3,a}	Dauer der Be- handlung ⁴	Unmittelbare Behandlungs- kosten pro Zyklus ⁵	Praktikabilität ⁶		Empfehlungs- stärke und Evi- denzgrund- lage ⁷
								Arzt	Patient	
		pro Anwendung bis zu 2 Beutel mit je 250 mg Imiquimod- Creme pro Beutel								
Imiquimod 5% Creme (Aldara®) off-label Indi- kation	F	Toll-like-Rezeptor-7- Agonist 3x wöchentlich über 4 Wochen Empfohlene Maxi- maldosis ist der In- halt eines Beutels	++ Abheilungsrate 40-73,3%	++	+++	66	€€	+++	+++	~ EK
ALA-PDT (Alacare®)	F, L	Vorstufe von Proto- porphyrin (Pho- tosensibilisator) Auftragen von ALA- haltigem Pflaster für 4 h, Beleuch- tung mit Rotlicht für ca. 10-20 min, ggf. Wdh. nach 4-12 Wochen Alacare® 4 cm ² (max. 6 Pflaster)	+++/ Abheilungsrate: 66,6-84,2%	++	+++/ ++++	6	€€- €€€	++/ +++	++	é 2-3
ALA-PDT (Ameluz®) off-label Indika- tion	F	Vorstufe von Proto- porphyrin (Pho- tosensibilisator) Auftragen von ALA, Lichtschutzverband für 3 h, Beleuch- tung mit Rotlicht für ca. 10-20 min, ggf. Wdh. nach 4-12 Wochen	+++/ Abheilungsrate: 58,0%-80%	++	+++/ ++++	6	€€- €€€	++/ +++	++	é 2-3
MAL-PDT (Metvix®)	F	Vorstufe von Proto- porphyrin (Pho- tosensibilisator) Auftragen von MAL, Lichtschutz- und	+++/ Abheilungsrate: 47%-62,5%	++	+++/ ++++	6	€€- €€€	++/ +++	++	é 2-3

6.7 Zusammenfassende und balancierende Darstellung der zugelassenen Therapieoptionen
(Balance Sheet)

Intervention	Therapiean-satz	Wirkmechanismus & Applikation	Effektivität ¹	Nebenwirkun-gen und Ver-träglichkeit ²	Kosmetisches Ergebnis ^{3,a}	Dauer der Be-handlung ⁴	Unmittelbare Behandlungskosten pro Zyklus ⁵	Praktikabilität ⁶		Empfehlungs-stärke und Evi-denzgrund-lage ⁷
								Arzt	Patient	
		Okklusivverband für 3 h, Beleuchtung mit Rotlicht für ca. 10-20 min, ggf. Wdh. nach 4-12 Wo-chen								
DL-MAL-PDT (Luxerm®) (Metvix®)	F	Vorstufe von Proto-porphyrin (Photo-sensibilisator) Auftragen von che-mischem Licht-schutzfilter und MAL. Tageslichtex-position für 2 h Bedingungen: >10°C Außentemperatur, wolkenloser bis be-deckter Himmel, kein Regen	+++ Abheilungsrate: 80%-91%	++++	+++	6	€€	++	++++	é 3

¹ Semiquantitative Darstellung unter Berücksichtigung der läsions- und patientenbezogenen Ansprechraten (+ = wenig effektiv, ++ = mäßig effektiv, +++ = effektiv, ++++ = sehr effektiv)

² Semiquantitative Darstellung unter Berücksichtigung von Häufigkeit und Schwere von therapievermittelten Nebenwirkungen (+ = schlecht verträglich/ viele Nebenwirkungen, ++ = mäßig verträglich, +++ = gut verträglich, ++++ = sehr gut verträglich)

³ Semiquantitative Darstellung unter Berücksichtigung von untersucher- und patientenbewerteten Endpunkten wie Dyspigmentierung, Verbesserung von Hyperkeratosen, globale Einschätzung (+ = überwiegend schlecht, ++ = überwiegend moderat, +++ = überwiegend gut, ++++ = überwiegend exzellent)

⁴ 6 = kurz (<1 Woche), 66 = mittel (1-6 Wochen), 666 = lang (>6 Wochen)

⁵ € = <100 Euro, €€ = 100-500 Euro, €€€ = >500 Euro; nur unmittelbare Behandlungskosten pro durchgeführtem Zyklus wurden berücksichtigt; als Grundlage der topisch-medikamentösen Verfahren dienten die öffentli-chen Apothekenabgabepreise in Deutschland (Stand August 2021); den prozeduralen Verfahren wurden die Bewertungen der Gebührenordnung für Ärzte (GOÄ, Stand August 2021) zugrunde gelegt.

⁶ unter Berücksichtigung von Experteneinschätzungen

⁷ Empfehlungsstärken: Kann = ⇔, Sollte = é, Soll = éé; ~ keine Empfehlung bei unsicherer Datenlage; Angabe der Evidenzniveaus nach Oxford 2011

⁸ Bei Anwendung der erwähnten Suchstrategie und der genannten Ein- und Ausschlusskriterien

Abkürzungen: L=läsionsgerichtet, F=feldgerichtet, AK = aktinische Keratose(n), EK = Expertenkonsens, FK = Feldkanzerisierung, RCT = randomisierte, kontrollierte Studie

a: Untersucher- und Patientenbewertung

7. Therapie des Plattenepithelkarzinoms in situ (Morbus Bowen)

L. Schmitz, M. Flaig, M. Heppt

7.1. Literaturrecherche und Studienselektion

Als Grundlage für die evidenzbasierten Empfehlungen und Statements wurden ausschließlich prospektive, randomisierte und kontrollierte Studien (randomized controlled trials, RCT) einbezogen oder systematische Übersichtsarbeiten und Metaanalysen von RCT, die mindestens einen der vorab definierten kritischen Effektivitätspunkte berichteten. Hierzu zählten

- Ansprechrates „lesion clearance rate“ (definiert als Abheilung aller behandelten Läsionen),
- Patientenbezogenen Ansprechrates „participant clearance rate“ (definiert als Abheilung aller behandelten Läsionen pro Patient),
- Rezidivrate „lesion recurrence rate“ (definiert als wiederaufgetretene Läsionen nach erfolgreicher Behandlung),
- Patientenbezogenen Rezidivrate „participant recurrence rate“ (definiert als wiederaufgetretene Läsionen nach erfolgreicher Behandlung pro Patient).

Optionale Effektivitätspunkte wie die läsionale Größenreduktion (lesional area reduction), lokale unerwünschte Ereignisse (local adverse events), Schmerzbewertung anhand einer visuellen Analogskala (VAS) im Rahmen von PDT-Studien, das kosmetische Ergebnis und die Patientenzufriedenheit wurden bei der Erhebung berücksichtigt.

Prospektive und retrospektive Beobachtungsstudien (observational studies), nicht randomisierte Studien, Fallserien und/oder -berichte wurden nicht berücksichtigt. Die minimale Anzahl der Studienpopulation war N=10 unabhängig vom Studiendesign (interindividuell, intraindividuell, Cross-Over-Design).

Die Literaturrecherche wird im Methodenreport der Leitlinie beschrieben. Nachfolgend wurden die eingeschlossenen Interventionen geordnet und qualitativ miteinander verglichen.

7.2. Klinische Charakterisierung und natürlicher Krankheitsverlauf

Der Morbus Bowen wurde im Jahr 1912 erstmals durch John Templeton Bowen beschrieben [323] und bezeichnet in-situ Plattenepithelkarzinome der Haut. Klinisch stellt sich der Morbus Bowen in der Regel als gut abgrenzbare, nicht pigmentierte, erythematöse, teils schuppige oder hyperkeratotische Plaque dar. Die Läsionen zeigen ein langsames Wachstum und sind für gewöhnlich asymptomatisch. Für größere Läsionen wurde Juckreiz als mögliches Symptom beschrieben. Die Größe der Läsionen ist unterschiedlich und korreliert mit der Bestandsdauer. Sie reicht von wenigen Millimetern bis einigen Zentimetern im horizontalen Durchmesser. Meistens handelt es sich um Einzelläsionen; in 10-20% finden sich multiple Läsionen bei einem Patienten. Die Datenlage bezüglich einer möglichen Progression in ein invasives Wachstum ist schlecht und beruht zum Großteil auf älteren Studien [325] [324].

7.3. Indikationsstellung und Therapiemodalitäten

7.1	Konsensbasierte Empfehlung	neu 2022
EK	Vor Therapie des Morbus Bowen soll eine Biopsie zum Ausschluß eines invasiven Plattenepithelkarzinoms, einer anderen Neoplasie oder einer entzündlichen Dermatose erfolgen. (Verweis auf Kapitel Diagnostik Empfehlung 4.15.). Bei klinischem Hinweis auf ein fehlendes oder unvollständiges Therapieansprechen soll eine histologische Kontrolle erfolgen.	
	Starker Konsens (100%)	

Hintergrund

Aufgrund des langsamen Wachstums, der guten klinischen Abgrenzbarkeit der Läsionen zu gesunder Haut sowie der zumeist geringen Läsionsanzahl eines Patienten bestehen gute Voraussetzungen für die Therapie des Morbus Bowen. Da der Übergang in ein invasives Wachstum grundsätzlich möglich ist, sollte die Therapie des Morbus Bowen angestrebt werden. Jedoch ist die Studienlage hinsichtlich genauer Progressionszahlen und einer Charakterisierung, von welchen Läsionen ein erhöhtes Risiko ausgeht, schlecht. Eine Risikostratifizierung ist daher nicht möglich.

Im Unterschied zur Therapie der AK ist der Morbus Bowen oftmals von gesunder Haut umgeben, sodass es sich fast ausnahmslos um Läsions-gerichtete Therapieverfahren handelt. Für die Indikationsstellung sind ebenso, wie bei der Therapie der AK, verschiedene Faktoren zu berücksichtigen:

Patientenbezogen: Alter, Therapiewunsch, Komorbiditäten, individuelles Risiko (Immunsuppression, Organtransplantation), Adhärenz/Compliance, soziales Umfeld und Ressourcen

Läsionsbezogen: Anzahl der Läsionen, Größe der jeweiligen Läsion, Lokalisation (Kapillitium, Gesicht, Stamm, Extremitäten, genitoanal)

Therapiebezogen: Therapiemodalität (interventionell, chirurgisch, topisch-medikamentös), Therapiedauer, Wirksamkeit, Nebenwirkungen und Verträglichkeit, Selbst- oder Fremdapplikation, Therapiekosten, Kosmetik

Behandlerbezogen: Erfahrung, technische und instrumentale Voraussetzungen

Für die Therapie des Morbus Bowen stehen chirurgische, interventionelle sowie topisch-medikamentöse Optionen zur Verfügung. Ein direkter Vergleich hinsichtlich der Wirksamkeit oder Rezidiv-raten der jeweiligen Interventionen ist zumeist bei fehlenden „head-to-head“ Studien nicht möglich. Außerdem begründet sich die schlechte Vergleichbarkeit der Studien auf Faktoren wie z.B. der Einschluss von Läsionen unterschiedlicher Lokalisation und Größe, unterschiedliche Studienendpunkte (Abheilung klinisch oder histologisch bestimmt), unterschiedliche Zeitpunkte der Follow-Up Untersuchung und des Nachbeobachtungszeitraums, unterschiedliche Behandlungsprotokolle (u.a. im Rahmen der PDT), die Kombination verschiedener Therapiemodalitäten.

In der Literatur sind folgenden Therapiemöglichkeiten beschrieben:

- Chirurgische Verfahren
- Exzision (Kürettage, flache Abtragung [„Shave“], Komplettexzision) +/- mikroskopisch kontrolliert
- Destruktive Verfahren
- Kryochirurgie

- Elektrokauterisierung, -desikkation
- Ablative Laserverfahren
- Interventionelle Verfahren
- Photodynamische Therapie in konventioneller Durchführung (+/- Vorbehandlung zur Verbesserung der Penetration des Photosensibilisators durch z.B. „Micro-needling“ oder Laser-assistiert)
- Topische arzneimittelgestützte Therapien
- 5-Fluorouracil
- Imiquimod
- Radiotherapie

Die entsprechend der unter 7.1. beschriebenen Literaturrecherche hat insgesamt 12 Studien ergeben, die den Kriterien entsprechen. Diese Studien untersuchen ausschließlich Wirkstoff-bezogene Therapiemodalitäten und berichten chirurgische oder andere Verfahren wie z.B. die Kryochirurgie wenn ausschließlich als Kontrollgruppe. In der klinischen Praxis nehmen die Chirurgie oder die ablativ Lasertherapie einen Großteil der durchgeführten Therapien ein. Dazu existieren in der Literatur jedoch keine Daten auf Grundlage von randomisierten, kontrollierten Studien. Daher wurden an dieser Stelle konsensbasierte Empfehlungen erstellt. Um die Verfahren, die trotz vorliegenden Studiendaten keine gute Vergleichbarkeit aufweisen, einzuordnen und im Kontext mit den chirurgischen und destruktiven Verfahren zu betrachten wurde eine konsensbasierte Vorgehensweise erarbeitet. Diese schließt sich an die Besprechung der Therapien an.

7.4. Chirurgische Verfahren

7.2	Konsensbasierte Empfehlung	neu 2022
EK	Eine operative Entfernung des Morbus Bowen (z.B. mittels flacher Abtragung oder Komplettextzision) soll bei einzelnen Läsionen angeboten werden.	
	Starker Konsens (100%)	

Hintergrund

Die operative Entfernung des Morbus Bowen ist eine in der klinischen Praxis häufig durchgeführte Therapieoption, für die allerdings keine Evidenz aus RCT vorliegt. In unserer Literaturrecherche wurden keine randomisierten, adäquat kontrollierten Studien identifiziert, die chirurgische Verfahren untersuchten, sodass eine interventionsbezogene Darstellung nicht möglich ist. Auch in anderen systematischen Übersichtsarbeiten bzw. Metaanalysen mit unterschiedlichen Suchstrategien und untersuchten Datenbanken wurden keine RCT zu chirurgischen Verfahren identifiziert. Demgegenüber stehen der langjährige Einsatz und die breite klinische Erfahrung einer operativen Entfernung. Aufgrund klinisch gut abgrenzbarer, zumeist einzelner Läsionen eignen sich verschiedene Verfahren wie die flache Abtragung („Shave-Exzision“) oder Komplettextzision, deren Einsatz vom klinischen Kontext abhängig ist und die als gleichwertig anzusehen sind. Der große Vorteil von chirurgischen Verfahren ist eine nachfolgend mögliche histologische Untersuchung, insbesondere zum Ausschluss eines invasiven PEK bei einem unklaren klinischen Bild.

Einige Fallserien berichteten über geringere Rezidivraten bei Kombination mit Elektrokauterisation. Erfahrungsgemäß sind die Nebenwirkungsraten bei oberflächlicher Abtragung gering und die Abheilraten nahezu 100%. In welcher Technik eine operative Entfernung erfolgen sollte, hängt von der anatomischen Lokalisation, dem klinischen

Bild und der individuellen Expertise des Behandlers ab. Bei zu oberflächlicher Entfernung ist eine histologische Untersuchung nur eingeschränkt möglich. Daher ist bei Hochrisikopatienten oder Läsionen mit möglicherweise invasivem Wachstum eine Komplettexzision zu erwägen. Nachteile von chirurgischen Verfahren sind die Notwendigkeit einer lokalen Betäubung und allgemeine Operationsrisiken wie Blutung, Narbenbildung und Wundheilungsstörungen.

Zur operativen Therapie des Morbus Bowen mit anschließender mikrographischer Kontrolle liegen nur wenige Studien vor. Diese entsprechen den aufgeführten Literaturrecherche-Kriterien (vgl. 7.1.) jedoch nicht. Eine retrospektive Studie mit einem Beobachtungszeitraum von 10 Jahren hat die mikrographisch-kontrollierte Exzision (nach Moh) bei 270 Patienten untersucht [326]. Die aufgeführten Gründe für die Wahl des Verfahrens lagen bei schlecht abgrenzbaren Tumorrändern, rezidivierenden oder subtotal exzidierten Läsionen oder die Lokalisation des Morbus Bowen. Dies gibt einen guten Hinweis auf den Einsatz dieser Zusatzuntersuchung; die Therapie des Morbus Bowen mittels mikrographisch-kontrollierter Chirurgie sollte speziellen Lokalisationen (z.B. Fingerendglied, Mund- oder Augennähe) in denen ein klinischer Sicherheitsabstand nicht gewährleistet werden kann oder bei klinisch nicht abgrenzbaren Rezidiv-Situationen, vorbehalten sein.

Andere operativ-destruktive Verfahren wie Kürettage, Elektrokauterisierung und Elektrodesikkation stehen zur schnellen und einfachen Abtragung von Läsionen zur Verfügung. Allerdings ist die Intensität und Tiefe der Abtragung bei diesen Verfahren nicht standardisiert. Dies erschwert eine definitive histopathologische Diagnosestellung, insbesondere die Abgrenzung des Morbus Bowen gegenüber einem invasiven Plattenepithelkarzinom der Haut und einem Bowenkarzinom. Diese Problematik besteht auch für die Flachabtragung, falls sie zu oberflächlich durchgeführt wird. Bei kürettierten Präparaten sind außerdem aufgrund der Fragmentierung die Exzisionsgrenzen nur unzureichend beurteilbar. Hier bietet die Flachexzision Vorteile. Einen Stellenwert besitzt die Kürettage, Elektrokauterisierung und Elektrodesikkation bei ödematösen Beinen mit einem hohen Risiko für postoperative Wundheilungsstörungen oder älteren Patient*innen, mit eingeschränkter Therapieadhärenz oder eingeschränkter Fähigkeit zur Applikation von Topika.

7.5. Destruktive Verfahren

7.5.1. Kryochirurgie

7.3	Konsensbasierte Empfehlung	neu 2022
EK	Kryochirurgie kann für die Behandlung des Morbus Bowen angeboten werden.	
	Konsens (94,1%)	

Hintergrund

Der Einsatz von Kryochirurgie in der Therapie des Morbus Bowen gründet sich vorwiegend auf klinische Erfahrungen. In unserer Literaturrecherche wurden 2 Einzelstudien identifiziert, die Kryochirurgie in einem Therapiearm untersuchten [263] [327]. Die Kryochirurgie wurde als traditionelle, etablierte und weit verbreitete Therapiemodalität in einer Vergleichsgruppe zur ALA- bzw. MAL-PDT untersucht. Studien, die die Kryochirurgie als primäres Studienziel gegenüber Placebo verglichen, wurden nicht gefunden. Eine systematische Übersichtsarbeit berücksichtigte ebenfalls die o.g. Studien [328]. Es wurde keine RCT gefunden, welche Kryochirurgie in Immunsupprimierten untersuchte.

7.5.1.1. Kryochirurgie vs. MAL-Rotlicht-PDT versus Placebo vs. 5-Fluorouracil 5% Creme

Population und Studiendesign: Bei 225 Patienten (87 Männer, 138 Frauen im Alter von 39-99) wurde im Rahmen einer randomisierten, doppel-blinden, Placebo-kontrollierten Multicenterstudie MAL-PDT mit Placebo-PDT bzw. mit einer Standardtherapie (Kryochirurgie oder 5-Fluorouracil 5% Creme) verglichen [263]. Der Morbus Bowen musste zuvor histologisch gesichert sein und eine Läsionsgröße von 6-40 mm aufweisen. Die Randomisierung erfolgte in 4 Gruppen: MAL-PDT (n=96 [124 Läsionen, wovon 29 am Kopf, 15 am Hals oder Stamm und 80 an den Extremitäten lokalisiert waren], Durchschnittsalter von 71,9 Jahren [43-89], 36 Männer, 60 Frauen), Placebo-PDT (n=17 [24 Läsionen, wovon 6 am Kopf, 2 am Hals oder Stamm und 16 an den Extremitäten lokalisiert waren], Durchschnittsalter von 73,4 Jahren [53-88], 6 Männer, 11 Frauen), Kryochirurgie (n=82 [91 Läsionen, wovon 26 am Kopf, 13 am Hals oder Stamm und 52 an den Extremitäten lokalisiert waren], Durchschnittsalter von 74 Jahren [45-99], 34 Männer, 48 Frauen) und 5-Fluorouracil 5% (n=30 [36 Läsionen, wovon 7 am Kopf, 4 am Hals oder Stamm und 25 an den Extremitäten lokalisiert waren], Durchschnittsalter von 72,5 Jahren [39-86], 11 Männer, 19 Frauen).

Intervention: Nach einer oberflächigen Kürettage der Läsionen wurden MAL- bzw. Placebo-Creme 3 Stunden vor der Belichtung mit einer Breitband-Rotlichtquelle (570-670 nm, 75 J/cm²) aufgetragen. Eine Woche nach der ersten Behandlung erfolgte ein weiterer PDT-Zyklus. Die Kryochirurgie wurde mit einem offenen Sprayverfahren im Rahmen eines Sprüh-/Auftauzyklus durchgeführt. Die Vereisung erfolgte mit einem 2 mm breiten Rand über die Läsion hinaus für mindestens 20 Sekunden. Die Kryochirurgie wurde nur einmalig durchgeführt. 5-Fluorouracil 5% Creme wurde in der ersten Behandlungswoche täglich und in den folgenden 3 Wochen 2mal täglich appliziert. In allen Behandlungsgruppen erfolgte 12 Wochen nach Therapie eine Nachsorgeuntersuchung. Läsionen mit einem partiellen Ansprechen (definiert als Reduktion der Läsionsgröße \geq 25% und $<$ 100%) zu diesem Zeitpunkt wurden erneut behandelt.

Ergebnisse: Eine vollständige Abheilung der Läsionen war in 93% (103/111) in der MAL-PDT Gruppe versus 21% (4/19) in der Placebo-PDT Gruppe versus 86% (73/85) in der Kryochirurgie-Gruppe versus 83% (24/29) in der 5-FU Gruppe 3 Monate nach Therapieende zu verzeichnen. Die läsionsbezogenen Rezidivrate nach 12 monatigem Follow-Up lag bei 15% (15/103) in der MAL-PDT Gruppe versus 50% (2/4) in der Placebo-PDT Gruppe versus 21% (15/73) in der Kryochirurgie-PDT Gruppe versus 17% (4/24) in der 5-FU Gruppe. Ein gutes oder exzellentes Kosmetisches Ergebnis nach 3 bzw. 12 Monaten wurde in 94% für MAL-PDT, in 66% für Kryochirurgie und in 76% für 5-FU beobachtet. Die Häufigkeit der meistbeschriebenen unerwünschten Ereignisse können der Tabelle entnommen werden:

Tabelle 35: Unerwünschte Ereignisse des Vergleichs Kryochirurgie vs. MAL-cPDT versus Placebo vs. 5-Fluorouracil 5% Creme zur Behandlung des Morbus Bowen.

Unerwünschtes Ereignis*	MAL-PDT	Kryochirurgie	5-FU 5% Creme	Placebo
Schmerz	20%	24%	33%	24%
Erythem	8%	10%	33%	13%
Brennendes Gefühl	17%	7%	7%	18%
Krustenbildung	8%	4%	13%	6%
Stechendes Gefühl	9%	1%	7%	6%

*nach [263]

Bewertung: In dieser Studie war die Patienten- und Läsions-bezogenen Gruppencharakteristika zu Studienbeginn vergleichbar. Hingegen sind die Risiken für mögliche detection/performance und selection biases nicht sicher abzuschätzen.

Im Vergleich der Therapieverfahren stellt sich die MAL-PDT als effektivstes Verfahren hinsichtlich der vollständigen Abheilung der Läsionen (93%) mit der geringsten läsionsbezogenen Rezidivrate (15%) nach 12 Monaten heraus [263]. Damit kam es unter der MAL-PDT zu einer signifikant höheren Abheilungsrate verglichen mit Kryochirurgie (RR 1.17, 95% CI 1.01 - 1.37) [328] [328]; die Unterschiede in den Rezidivraten der beiden Verfahren unterschieden sich nach 12 Monaten nicht signifikant (RR 0.71, 95% CI 0.37 - 1.36) [328]. Die beiden Vergleichspartner Kryochirurgie und 5-FU zeigen vergleichbare Ergebnisse, die in der praktischen Anwendung zu vernachlässigen sein dürften. Dabei sind neben der Wirksamkeit vor allem die unterschiedlichen Profile der unerwünschten Ereignisse sowie das kosmetische Ergebnis von Bedeutung, welches bei der Kryochirurgie mit 66% im Vergleich am schlechtesten bewertet wurde.

7.5.1.2. Kryochirurgie vs. ALA-Rotlicht-PDT

Population und Studiendesign: Im Rahmen dieser randomisierten, 2-armigen Vergleichsstudie wurde die Behandlung von 19 Patienten (3 Männer und 16 Frauen) mit insgesamt 40 Läsionen eines Morbus Bowen mittels ALA-PDT bzw. Kryochirurgie an einem Studienzentrum untersucht [327]. Das Durchschnittsalter der Patienten betrug 76 [62-88] Jahre. Die 40 Läsionen wurden 1:1 (n=20) in die beiden Therapiearme mit vergleichbaren Lokalisationen (ALA-PDT Gruppe: Beine [n=17], Gesicht [n=2] und Hände [n=1] und Kryochirurgie Gruppe: Beine [n=16], Gesicht [n=3] und Hände [n=1]) randomisiert. Die Läsionen wurden vor Therapie histologisch mittels einer 4 mm

Stanzbiopsie gesichert und waren therapienaive. Es wurden nur Läsionen mit einem Durchmesser von ≤ 21 mm eingeschlossen.

Interventionen: Die ALA-PDT erfolgte mit einer 20% ALA Öl in Wasser Emulsion. Dazu wurden etwa 50 mg/cm^2 auf eine Läsion inklusive eines schmalen Randes von klinisch gesundem Gewebe aufgetragen und für 4 Stunden unter Folien-Okklusion inkubiert. Anschließend erfolgte die Belichtung über 30 Minuten mit einer Flussrate von 70 mW/cm^2 , sodass sich eine Gesamtdosis pro Läsion von etwa 125 J/cm^2 ergibt. Als Lichtquelle wurde eine 300W Xenonlampe verwendet, die mit entsprechenden Filtern ein Breitbandspektrum (30nm) im Bereich von 630nm emittierte.

Die Kryochirurgie wurde mit einem offenen Sprayverfahren im Rahmen eines Sprüh-/Auftauzyklus durchgeführt. Die Vereisung erfolgte mit einem 2-3 mm breiten Rand über die Läsion hinaus für mindestens 20 Sekunden.

Ergebnisse: Die vollständige Abheilung der Läsionen wurde für die ALA-PDT nach einer PDT Sitzung in 75% (15/20) Läsionen und für 100% (5/5) nach einer weiteren PDT Sitzung beobachtet. In der Gruppe der Kryochirurgie zeigte sich eine vollständige Abheilung der Läsionen in 50% (10/20) nach der ersten Therapie, 80% (6/10) nach der zweiten Therapie und 100% (4/4) nach einer 3 Kryochirurgie.[4] Die Unterschiede nach einem bzw. nach einem zweiten Therapiezyklus sind jeweils statistisch nicht signifikant (RR 1.50, 95% CI 0.90 - 2.49 bzw. RR 1.24, 95% CI 0.98 -1.57). [5] Die Läsionsbezogenen Rezidivrate zeigte in der Kryochirurgie Gruppe jeweils ein Rezidiv nach 6 bzw. 8 Monaten, die nach einer erneuten Kryochirurgie abheilten. Die Autoren berichten eine komplette Abheilung nach 12 Monaten von 100% für die ALA-PDT und von 90% (18/20) für die Kryochirurgie Gruppe. Dies ist statistisch nicht signifikant (Fisher's Exact Test: $P = 0.49$). [5] Schmerzen wurden unter der Therapie in der ALA-PDT Gruppe für 11 Läsionen (6 mild, 5 mäßig) und in 19 Läsionen (12 mild, 7 mäßig) der Kryochirurgie Gruppe beobachtet. Für die Kryochirurgie Gruppe wurde im Gegensatz zur ALA-PDT Gruppe (keine weiteren unerwünschten Ereignisse) noch bei 5 Läsionen Ulzerationen und bei 2 Läsionen Infektionen beschrieben.

Bewertung: In der vorliegenden Studie hat die ALA-PDT ein deutlich höheres Ansprechen in weniger Therapiezyklen und keine Rezidive in dem 12-monatigen Nachbeobachtungszeitraum im Vergleich zur Kryochirurgie gezeigt. Zu beachten ist, dass die Läsionen in der ALA-PDT Gruppe im Schnitt signifikant größer waren (150 mm^2 [25-441 mm^2]) als die Läsionen der Kryochirurgie Gruppe (82 mm^2 [30-360 mm^2]). In der Studie zeigte sich, dass beide Therapieverfahren mehr Therapiezyklen in Abhängigkeit von zunehmender Läsionsgröße benötigten. Auch bei den unerwünschten Ereignissen und der Schmerzhaftigkeit war die ALA-PDT der Kryochirurgie überlegen. Kritisch zu bemerken ist, dass keine Aussage zu möglichen beeinflussenden Faktoren aufgrund fehlender Angaben gemacht werden kann.

7.5.2. Ablative Laserverfahren

7.4	Evidenzbasierte Empfehlung	neu 2022
Empfehlungsgrad 0	Ablative Laserverfahren können zur Behandlung des Morbus Bowen angeboten werden.	
Level of Evidence 2	[329]	
	Konsens (93,8%)	

Hintergrund

Es wurde eine randomisierte Studie identifiziert, die CO₂-Laserablation mit ALA-cPDT kombiniert mit CO₂-Laserablation verglich [\[329\]](#).

Population und Studiendesign: Die vorliegende randomisierte, kontrollierte, doppelt verblindete Studie untersucht im interindividuellen Vergleich die Wirksamkeit von ALA-cPDT mit CO₂-Laser Vorthherapie (PDT+ Laser) und alleiniger CO₂-Laserablation (Laser) bei Morbus Bowen an einem Studienzentrum [\[329\]](#). 22 Läsionen bei 18 Patient*innen (8 Männer und 10 Frauen) mit einem Durchschnittsalter von 52 (35 - 72) Jahren wurden 1:1 (jeweils n = 11 Läsionen) in die beiden Therapiegruppen randomisiert. Die histologisch gesicherten Läsionen hatten einen durchschnittlichen Durchmesser von 2,6 ± 0,9 cm.

Interventionen: Alle Läsionen wurden mit einer Leistung von 2-3 Watt mit einem CO₂-Laser unter lokaler Anästhesie behandelt. Dabei wurde die Ebene der Gewebevaporisation in nicht-behaarter Haut in Höhe des Stratum papillare und in behaarter Haut in Höhe des mittleren Stratum reticulare gewählt. Das vaporisierte Gewebe wurde mit einem Tuch entfernt. In der Laser-Gruppe wurde keine weitere Intervention angeschlossen. In der PDT+ Laser Gruppe erfolgte im direkten Anschluss eine ALA-cPDT. Diese erfolgte mit einer 20% ALA Emulsion. ALA wurde über die Läsion hinaus mit einem Rand klinisch gesunder Haut von 0-4 mm aufgetragen und für 5 Stunden unter Folien-Okklusion inkubiert. Anschließend erfolgte die Belichtung mit einer Flussrate von 100 mW/cm², sodass sich eine Gesamtdosis pro Läsion von etwa 180 J/cm² erreicht wurde. Als Lichtquelle wurde ein Laser verwendet, der eine Wellenlänge von 630nm emittierte.

Die Läsionen wurden klinisch nach 1 und 4 Wochen nach der Therapie bewertet. Bei nicht vollständiger Abheilung wurde die Therapie spätestens 4 Woche nach der vorangegangenen Therapie wiederholt. Wurde nach 3 Zyklen keine Abheilung erzielt, wurde die Läsion chirurgisch entfernt. 1 Monat und 6 Monate nach dem letzten Zyklus erfolgten histologische Therapiekontrollen.

Ergebnisse: Es zeigte sich eine bessere komplette Läsionsabheilung in der PDT+ Laser Gruppe mit 72,7% (8/11) im Vergleich zur Laser Gruppe mit 63,3% (7/11). Insgesamt wurden in der PDT+ Laser Gruppe mit 90,9% (10/11) mehr Abheilungen (overall clearance) als in der Laser Gruppe mit 54,6% (6/11) beobachtet. Die Rezidivrate nach 6 Monaten war in der PDT+ Laser Gruppe mit 9% (1/11) signifikant besser im Vergleich zu 45,5% (5/11) in der Laser Gruppe. Die Patientenzufriedenheit war mit 80% (8/10) in der PDT+ Laser Gruppe höher als in der Laser Gruppe (62,5% [5/8]). Als unerwünschte Ereignisse wurden für die PDT+ Laser Gruppe Rötungen, Schwellungen sowie stechende und brennende Sensationen berichtet. In der Laser Gruppe kam es neben milden bis mäßigen Schwellungen und Erosionen zu einer verzögerten Abheilung in 2

Patient*innen, länger andauernden Schmerzen in 2 Patient*innen, Ulzerationen in 3 Patient*innen und Narbenbildung in 2 Patient*innen.

Bewertung: Eine Kombination aus CO₂-Laserablation mit einer anschließenden ALA-PDT mit Rotlicht ist der alleinigen CO₂-Laserablation sowohl in der Abheilungsrate als auch bei der Rezidiv-Häufigkeit überlegen. Allerdings handelt es sich um ein kleines Studienkollektiv, sodass die Ergebnisse mit Vorsicht zu bewerten sind. Inwieweit diese Kombination tatsächlich sinnvoll ist, nachdem mit dem Laser die gesamte Epidermis vaporisiert wurde, ist aus mehreren Aspekten fraglich. Unter anderem sollte mit der Laserablation bei beschriebener Eindringtiefe der Morbus Bowen bereits entfernt sein und keine vitalen Keratinozyten, die für die PDT benötigt werden, mehr vorhanden sein. Daher eignet sich die alleinige Laserablation als Kann-Verfahren.

7.6. Topische arzneimittelgestützte Verfahren

7.6.1. 5-Fluorouracil 5%

7.5	Evidenzbasierte Empfehlung	neu 2022
Empfehlungsgrad B	5-Fluorouracil 5% Creme sollte für die Behandlung des Morbus Bowen angeboten werden.	
Level of Evidence 2	[263]; [328]; [330]; [331]	
	Konsens (85%)	

Hintergrund

5-Fluorouracil (5-FU) ist ein Zytostatikum. Der pharmakologisch aktive Bestandteil von 5-FU, 5-Fluorodesoxyuridin-Monophosphat, ist ein Antimetabolit, der die Methylierung von Desoxyuridinmonophosphat zu Desoxythymidinmonophosphat durch eine Hemmung der Thymidilat-Synthase verhindert. Hierdurch kommt es zu einer Thymidindefizienz, der die Synthese von DNS und die RNA Transkription beeinträchtigt. Obwohl hiervon proliferativ aktive Zellen stärker als normale Keratinozyten betroffen werden, ist der Wirkmechanismus von 5-FU damit unspezifisch. Es wird vorwiegend durch das Enzym Dihydropyrimidin-Dehydrogenase (DPD) metabolisiert. Bei Patienten mit einer verringerten Aktivität dieses Enzyms kann es zu einem verminderten Abbau mit dem Risiko starker lokaler oder sogar systemischer Nebenwirkungen kommen. Zudem wird die Aktivität der DPD durch virusstatische Nukleosidanaloge wie Brivudin beeinträchtigt. Schwere Nebenwirkungen wurden auch bei gleichzeitiger, systemischer Gabe von Methotrexat beobachtet. In Deutschland ist 5-FU als 5%-ige Creme zur Behandlung des Morbus Bowen zugelassen. Es wird zweimal täglich über maximal 4 Wochen aufgetragen. Nach 1-2 Wochen sind gewöhnlich erste Behandlungseffekte wie Rötung oder Erosion zu beobachten. Die systematische Literaturrecherche ergab 3 Einzelstudien [330] [331] [263] sowie 1 systematische Übersichtsarbeit [328], die 5-FU in der Konzentration 5% untersuchten.

7.6.1.1. 5-Fluorouracil 5% Creme vs. MAL-Rotlicht-PDT vs. Kryochirurgie vs. Placebo

Für nähere Informationen zum Vergleich dieser Interventionen siehe 5.5.1.1

Bewertung: Es zeigte sich weder ein signifikanter Unterschied in der läsionsbezogenen Abheilung im Vergleich zwischen 5-FU und MAL-PDT (RR 1.16, 95% CI 0.93 - 1.44) noch zwischen 5-FU und Kryochirurgie (RR 0.99, 95% CI 0.78 - 1.26) [263] [328]. Es zeigte sich ebenfalls kein signifikanter Unterschied in der Rezidivrate nach 12 Monaten sowohl im Vergleich zwischen 5-FU und MAL-PDT (RR 0.59, 95% CI 0.31 - 1.13) als auch zwischen 5-FU und Kryochirurgie (RR 1.48, 95% CI 0.53 - 4.17) [328]. Im Vergleich der unerwünschten Ereignisse zeigten sich signifikant mehr Ereignisse in der 5-FU Gruppe sowohl verglichen mit der Kryochirurgie-Gruppe (RR 0.64, 95% CI 0.47 - 0.86) als auch der MAL-PDT-Gruppe (RR 0.26, 95% CI 0.08 - 0.80) [328]

7.6.1.2. 5-Fluorouracil 5% Creme vs. ALA-Rotlicht-PDT

Population und Studiendesign: Im Rahmen dieser randomisierten, 2-armigen Vergleichsstudie wurde die Behandlung von 40 Patienten (8 Männer und 32 Frauen) mit insgesamt 66 Läsionen eines Morbus Bowen mittels ALA-PDT bzw. 5-Fluorouracil Creme 5% an einem Studienzentrums untersucht [331]. Das Durchschnittsalter der Patienten betrug 76 [65-88] Jahre. Die 66 Läsionen wurden zufällig im Verhältnis 1:1 (n = 33) randomisiert und waren in der ALA-PDT Gruppe ausschließlich im Bereich der Beine (n = 33) lokalisiert und in der 5-FU Gruppe mehrheitlich im Bereich der Beine (n = 22) sowie im Bereich der Arme (n = 4) und im Gesicht (n = 4) lokalisiert. Die Läsionen wurden vor Therapie histologisch gesichert, bestanden seit mindestens 6 Monaten und waren therapienaive. Pro Patient wurden 1-3 Läsionen behandelt, die eine Größe von 0,5 – 4,0 cm im Durchmesser aufwiesen.

Interventionen: Die ALA-PDT erfolgte mit einer 20% ALA Öl in Wasser Emulsion. ALA wurde über die Läsion hinaus mit einem Rand klinisch gesunder Haut von mindesten 5 mm aufgetragen und für 4 Stunden unter Folien-Okklusion inkubiert. Anschließend erfolgte die Belichtung in Abhängigkeit von der Läsionsgröße zwischen 12-40 Minuten mit einer Flussrate von 50-90 mW/cm², sodass sich eine Gesamtdosis pro Läsion von etwa 100 J/cm² erreicht wurde. Als Lichtquelle wurde eine 300W Xenonlampe verwendet, die mit entsprechenden Filtern ein Breitbandspektrum (\pm 15nm) im Bereich von 630nm emittierte. Die 5-Fluorouracil Creme 5% wurde in der ersten Behandlungswoche einmal täglich dünn auf der Läsion appliziert. In den Wochen 2-4 erfolgte die Applikation 2x/Tag.

Ergebnisse: In der ALA-PDT Gruppe wurden mit 88% (29/33) signifikant mehr (RR 1.83, 95% CI 1.10 - 3.06) läsionsbezogenen Abheilungen als in der 5-FU Gruppe mit 67% (22/33) beobachtet [328] [331]. Die Rezidivrate unterschied sich mit 2 Läsionen in der ALA-PDT Gruppe und 6 Läsionen in der 5-FU Gruppe nicht signifikant (RR 0.33, 95% CI 0.07 - 1.53) [328] [331]. Die Autoren berichten somit eine signifikant bessere komplette Abheilungsrate nach 12 Monaten von 82% (27/33) für ALA-PDT im Vergleich mit 48% (16/33) für 5-FU (p = 0.006, OR 4.78, 95% CI 1,56 -14.62) [331]

In der ALA-PDT Gruppe wurden signifikant weniger (0/33) unerwünschte Ereignisse (u.a. Ekzemreaktionen und Ulzerationen) als in der 5-FU Gruppe (12/33) berichtet (Fisher's Exact Test: p < 0.001) [328] [331]. Im Vergleich zur ALA-PDT kam es bei 3 berichteten Ulzerationen in der 5-FU Gruppe zu Vernarbungen. Unterschiede hinsichtlich therapiebedingter Schmerzen wurden nicht berichtet.

Bewertung: Bei Immunkompetenten Patient*innen ist die ALA-PDT dem 5-FU sowohl bei kompletten Abheilungsrate nach 12 Monaten als auch beim Nebenwirkungsprofil

überlegen. Zu möglichen beeinflussenden Faktoren ist aufgrund fehlender Angaben keine abschließende Beurteilung möglich. Frauen waren im Studienkollektiv (32 zu 8) deutlich überrepräsentiert.

7.6.1.3. 5-Fluorouracil 5% Creme vs. MAL-Rotlicht-PDT (Immunsupprimierte)

Population und Studiendesign: Bei 8 Organtransplantierten (Nierentransplantation [n=7] und kombinierte Leber-/Nierentransplantation [n=1]) mit Immunsuppression (6 Männer, 2 Frauen im Durchschnittsalter von 59 [46-71] Jahren) wurde im Rahmen einer „Open-label“- Studie die Wirksamkeit von 5% 5-FU Creme gegen klassische MAL-PDT intra-individuell an einem Studienzentrum verglichen. Die Transplantationen waren im durchschnittlich vor 20 (11-30) Jahren erfolgt. In der Interventionsstudie wurden insgesamt 8 aktinische Keratosen und 10 Läsionen eines Morbus Bowen therapiert. Die Auswertung erfolgte nach 1, 3 und 6 Monaten. Vor Therapie durfte 8 Wochen lang keine andere Therapie in diesen Arealen erfolgt sein und die Diagnose der Läsionen wurden histologisch bestätigt. Die Läsionsgrößen lagen zwischen 39 – 5010 mm² [330].

Interventionen: Für die PDT wurde MAL Creme (160mg/g) etwa 1 mm dick aufgetragen und für 3 Stunden unter Folien-Okklusion inkubiert. Verkrustete Läsionen wurden vorher vorsichtig kürettiert. Anschließend erfolgte die Belichtung mit einem Breitspektrum Rotlicht (633 ± 15 nm) mit einer Flussrate von 80 mW/cm², sodass sich eine Gesamtdosis pro Läsion von 75 J/cm² erreicht wurde. Das Procedere wurde unabhängig vom Befund nach 1 Woche wiederholt.

Die 5-Fluorouracil Creme 5% wurde über 3 Wochen 2x/Tag auf die Läsionen appliziert. Auch hier wurden verkrustete Läsionen zu Beginn vorsichtig kürettiert.

Ergebnisse: Zu allen 3 Beobachtungszeitpunkten zeigte die MAL-PDT mit 89% (8/9) ein signifikant besseres komplettes Therapieansprechen im Vergleich zu 11% (1/9) bei 5-FU (P = 0,02) [330]. Die durchschnittliche Reduktion der Läsionsfläche war für die MAL-cPDT ebenfalls größer als bei der Anwendung von 5-FU (100% vs. 79%). Das kosmetische Ergebnis hat ein besseres Ergebnis bei der MAL-cPDT erreicht und wurde in 100% mit exzellent bewertet. Der Unterschied war nicht statistisch signifikant (Fisher's Exact Test: p = 0.08) [330]. Die Patientenpräferenz fiel ebenfalls zugunsten der MAL-cPDT aus. Als unerwünschte Ereignisse wurden für die MAL-cPDT Krustenbildung, Juckreiz sowie Hyperpigmentierungen und für 5-FU oberflächige Erosionen, Krustenbildung und Juckreiz berichtet. Die Schmerzen während der Therapie waren bei der MAL-cPDT höher als bei der 5-FU-Anwendung.

Bewertung: Bei Immunsupprimierten Personen ist die MAL-cPDT der topischen 5-FU-Applikation bei der kompletten Abheilungsrate zu allen Beobachtungszeitpunkten signifikant überlegen. Bei keinem der Patient*innen kam es im Studienzeitraum zu einer Verschlechterung der Nierenfunktion. Insgesamt ist das vorliegende Studienkollektiv jedoch recht klein. Zu möglichen beeinflussenden Faktoren ist aufgrund fehlender Angaben keine abschließende Beurteilung möglich.

7.6.2. Imiquimod 5%

7.6	Evidenzbasierte Empfehlung	neu 2022
Empfehlungsgrad 0	Imiquimod 5% Creme kann für die Behandlung des Morbus Bowen bei immun-kompetenten Personen angeboten werden. Hierbei ist die fehlende Zulassung zu beachten.	
Level of Evidence 2	[328]; [332]	
	Konsens (92,9%)	

Hintergrund

Der spezifische Toll-like Rezeptor (TLR) 7 Agonist Imiquimod 5% ist seit 2006 zur topischen Behandlung von klinisch typischen, nicht-hyperkeratotischen, nicht-hypertrophen AK (Grad I bis II nach Olsen) im Gesicht oder auf der Kopfhaut sowie zur Behandlung von kleinen superfiziellen Basalzellkarzinomen (sBCC) bei immunkompetenten Erwachsenen zugelassen. Er ist als Creme verfügbar, die in einzelnen Sachets (12,5 mg) portioniert ist und der Maximaldosis pro Behandlungstag entspricht. Imiquimod 5% Creme soll zur Therapie von AK über 4 Wochen jeweils dreimal wöchentlich auf ein maximales Behandlungsareal von 25 cm² aufgetragen werden und für ca. 8 Stunden auf der Haut belassen werden. Nach einem vierwöchigen behandlungsfreien Zeitraum sollte die Abheilung der AK überprüft werden und ggf. ein zweiter Behandlungszyklus über 4 Wochen angeschlossen werden. Bei der Behandlung von sBCC wird über 6 Wochen 5x/Woche (Mo-Fr) die Creme auf die entsprechende Läsion aufgetragen und für 8 Stunden belassen. 12 Woche nach Therapieende sollte das Ergebnis beurteilt werden. Bei Therapieversagen sollte kein weiterer Zyklus erfolgen und ein anderes Therapieverfahren gewählt werden.

Die Behandlung des Morbus Bowen mittels Imiquimod 5% entspricht einer Off-label Anwendung.

7.6.2.1. Imiquimod 5% Creme vs. Placebo

Population und Studiendesign: In dieser randomisierten, doppelt verblindeten Studie wurde Imiquimod 5% Creme gegen Placebo in der Anwendung bei histologisch gesichertem Morbus Bowen an einem Zentrum untersucht. Dazu wurden von insgesamt 31 Patienten (11 Männer und 20 Frauen) 16 Patienten (2 Männer und 14 Frauen) mit einem Durchschnittsalter von 74 (60-86) Jahren in die Placebo Gruppe und 15 Patienten (9 Männer und 6 Frauen) mit einem Durchschnittsalter von 74 (54-83) Jahren in die Imiquimod 5% Gruppe randomisiert. In der Placebo Gruppe betrug die durchschnittliche Läsionsgröße 248 (84-555) mm² und in der Imiquimod 5% Gruppe 429 (23-1776) mm² [332].

Interventionen: Sowohl die Imiquimod 5% Creme als auch die Placebo Creme wurden durch die Patienten 1x täglich über 16 Wochen auf die Läsionen aufgetragen. Die Patienten durften maximal 2-mal während der Studie die Therapie für maximal 5 aufeinander folgende Tage aussetzen, falls die Entzündungsreaktion subjektiv zu stark ausfallen sollte. Die Auswertung erfolgte in Woche 28 (12 Wochen nach Therapieende).

Ergebnisse: In der Imiquimod 5% Gruppe zeigten 75% (9/15) eine komplette Abheilung der Läsionen im Vergleich zu 0% in der Placebo Gruppe. (Fisher's Exact Test: P < 0.001). Die durchschnittliche Abnahme der Läsionsgröße zwischen Woche 0 und Woche 28 war

in der Imiquimod 5% Gruppe mit $-322 \text{ mm}^2 (\pm 519 \text{ mm}^2)$ statistisch signifikant größer ($P = .041$) als in der Placebo-Gruppe mit $-37 \text{ mm}^2 (\pm 114 \text{ mm}^2)$. Zu erwähnen ist, dass insgesamt 3 Patienten (alle in der Imiquimod 5% Gruppe) die Studie nicht abgeschlossen haben. In einer Nachuntersuchung nach 9 Monaten wurden keine Rezidive berichtet. In der Imiquimod 5% Gruppe zeigten nahezu alle Patienten eine lokalisierte Entzündungsreaktion. Insgesamt zeigten 19 der 31 Patienten vorübergehend Juckreiz, Schwellungen sowie ein Nässen der Läsion.

Bewertung: Aufgrund der kleinen Patientenzahl ist eine belastbare Aussage zur Effektivität von Imiquimod 5% zur Therapie des Morbus Bowen insbesondere im Vergleich zu anderen Therapieverfahren schwierig. Imiquimod 5% war der Placebo Anwendung überlegen. Jedoch muss festgestellt werden, dass das Anwendungs-Regime (1x täglich über 16 Wochen) in dieser Studie keiner zugelassenen Applikation (weder für AK noch für superfizielle BCC) entsprochen hat. Die Anwendungsdauer war länger und häufiger. Außerdem waren die Charakteristika der beiden Studiengruppen zu Studienbeginn insbesondere hinsichtlich der Läsionsgrößen deutlich unterschiedlich.

7.7. Photodynamische Therapie

7.7	Evidenzbasierte Empfehlung	neu 2022
Empfehlungsgrad B	Eine photodynamische Therapie mit Rotlicht sollte zur Behandlung des Morbus Bowen in 2 Therapiezyklen innerhalb von 4 Wochen angeboten werden.	
Level of Evidence 1	[263]; [327]; [328]; [330]; [331]; [329]; [333]; [334]; [335]; [336]; [337]; [146]	
	Starker Konsens (100%)	

7.8	Evidenzbasierte Empfehlung	neu 2022
Empfehlungsgrad 0	Eine Vorthherapie (z.B. mit ablativen fraktionierten Laserverfahren, Microneedling) kann vor Durchführung einer photodynamischen Therapie mit Rotlicht zur Penetrationsverstärkung angeboten werden.	
Level of Evidence 2	[187]; [329]; [333]; [334]; [335]	
	Starker Konsens (100%)	

Hintergrund

Das Prinzip der photodynamischen Therapie (PDT) beruht auf der Anwendung von lichtsensibilisierenden Substanzen. Diese Photosensibilisatoren reichern sich selektiv in der erkrankten Epidermis in atypischen Keratinozyten an und werden durch Beleuchtung mit Licht geeigneter Wellenlänge aktiviert. Dabei entstehen durch photochemische und -physikalische Prozesse reaktive Sauerstoffspezies (ROS), die zur Zellschädigung und Zelltod von präkanzerösen Veränderungen führen. In der Therapie des Morbus Bowen hat sich die äußerliche Anwendung von 5-Aminolävulinat (ALA) oder seines Methylesters Methyl-Aminolävulinat (MAL) etabliert. ALA ist ein Vorläufer (Prodrug) der

endogenen Hämsynthese, der in der Haut zu den eigentlich wirksamen photoaktiven Porphyrinen wie Protoporphyrin IX umgesetzt wird. Für weitergehende Informationen hinsichtlich des PDT-Verfahrens siehe Kapitel 5.6.5.

7.7.1. ALA-PDT

Klassische Formulierungen von ALA in Cremes, Gelen, Lösungen oder Salben sind wenig stabil und werden im Mikromilieu der Haut schnell abgebaut. Zudem ist ALA etwas hydrophiler als MAL und hat daher relativ schlechtere Penetrationseigenschaften, vor allem bei dickeren, hyperkeratotischen Läsionen. In Deutschland sind konventionelle ALA-Mischungen nur als individuelle Rezepturen oder Magistralrezeptur (R007) verfügbar. Die seit 2012 zur Therapie der aktinischen Keratose zugelassene Nanoemulsion, welche einer 10%-igen ALA-Zubereitung entspricht (BF-200 ALA), hat keine explizite Zulassung für die Therapie des Morbus Bowen.

Die in der Literaturrecherche identifizierten Studien [327] [331] [331] [329] [336] [331] [337], die eine ALA-PDT zur Behandlung des Morbus Bowen untersuchen, beinhalten kleine Kollektive (mediane mit ALA-cPDT behandelte Läsionsanzahl: $n = 33$ [11-61]). Die Studien sind insbesondere hinsichtlich der Behandlungsprotokolle (zeitlicher Abstand und Häufigkeit der PDT Zyklen), der verwendeten Lichtquellen, ALA-Formulierungen und berichteten Endpunkte sehr heterogen. Eine Vergleichbarkeit der Ergebnisse ist daher nicht gegeben. Auch die Spannweite der erzielten kompletten Läsionsabheilungen variiert mit Ergebnissen zwischen 40% und 94% stark [336] [337]. Grundsätzlich wäre es in Hinblick auf die analysierten Studien zur MAL-PDT sinnvoll, sich an der etablierten Vorgehensweise von 2 Therapiezyklen im Abstand von einer 1 Woche mit einer Inkubationszeit von 3 Stunden und einer Belichtung mit einem Schmalspektrum Rotlicht zu orientieren.

7.7.1.1. ALA-PDT mit Rotlicht vs. Grünlicht

Population und Studiendesign: Die randomisierte Vergleichsstudie von Morton et al. untersucht an 16 Patienten mit einem Durchschnittsalter von 73 (50-87) Jahren und insgesamt 61 histologisch gesicherten Läsionen die Wirksamkeit von ALA-PDT mit rotem (rPDT) im Vergleich zu grünem (gPDT) Licht an einem Studienzentrum [336]. Die Patienten hatten im Median 3 (1-6) Läsionen, welche alle an den Beinen lokalisiert waren. 29 Läsionen mit einer medianen Behandlungsfläche von 125 (16-441) mm² wurden in die gPDT Gruppe und 32 Läsionen mit einer medianen Behandlungsfläche von 100 (25-400) mm² in die rPDT Gruppe randomisiert. Die Läsionen waren alle therapie-naive und hatten einen Durchmesser von ≤ 21 mm.

Interventionen: Die ALA-cPDT erfolgte mit einer 20% ALA Öl in Wasser Emulsion. Zuvor wurden Krusten schonend kürettiert. Etwa 50 mg/cm² ALA wurde über die Läsion hinaus mit einem Rand klinisch gesunder Haut von mindesten 4 mm aufgetragen und für 4 Stunden unter Folien-Okklusion inkubiert. Anschließend erfolgte eine Belichtung entweder grünem (gPDT Gruppe) oder rotem (rPDT Gruppe) Licht. Als Lichtquelle wurde eine 300W Xenonlampe verwendet, die ein adaptiertes Spektrum von 540 \pm 15 nm (grün) oder mit entsprechenden Filtern ein Breitbandspektrum von 630 nm \pm 15 nm (rot) emittierte. Mit einer Flussrate von 86 mW/cm² erhielten Läsionen im rPDT-Arm eine Gesamtdosis von 125 J/cm² und Läsionen im gPDT-Arm eine Gesamtdosis von 62,5 J/cm². Die Unterschiedliche Gesamtdosis wurde unter der Vorstellung gewählt, dass bei der Belichtung mit grünem Licht (540 nm) etwa doppelt so viel Protoporphyrin IX gebildet wird im Vergleich zur Belichtung mit rotem Licht (630 nm). 2 Monate nach Therapie wurde eine klinische Nachsorgeuntersuchung durchgeführt. Bei nicht vollständiger Abheilung wurde die Therapie einmal wiederholt. Im Anschluss erfolgten

über 12 Monate monatliche klinische Kontrollen. Bei klinischen Zweifeln wurde eine Histologie entnommen.

Ergebnisse: Die läsionsbezogene Abheilungsrate betrug in der rPDT Gruppe 94% (30/32) im Vergleich zu 72% (21/29) in der gPDT Gruppe ($P = 0,002$). Nach 12 Monaten wurden in der rPDT Gruppe 74% weniger Rezidive (88% [2/32]) als in der gPDT Gruppe (48% [7/29]) beobachtet (RR 0.26, 95% CI 0.06 - 1.15) [328] [336]. Das Auftreten und die Ausprägung von Schmerzen während der Therapie war in beiden Gruppen vergleichbar (RR 1.09, 95% CI 0.79 - 1.49) [336] [328].

Bewertung: ALA-cPDT mit Rotlicht ist ALA-cPDT mit Grünlicht hinsichtlich der läsionsbezogenen Abheilungsrate und der Rezidivrate nach 12 Monaten überlegen. Es ist festzustellen, dass das Risiko der Beeinflussung auf die Ergebnisse aufgrund u.a. von fehlender Verblindung nicht nachvollziehbar ist und das Studienkollektiv vergleichsweise klein war.

7.7.1.2. ALA-PDT vs. Kryochirurgie

Siehe Kryochirurgie vs. ALA-PDT

7.7.1.3. ALA-PDT vs. 5-Fluorouracil 5% Creme

Siehe 5-Fluorouracil 5% Creme vs. ALA-PDT

7.7.1.4. ALA-PDT kombiniert mit Microneedling vs. alleinige ALA-PDT

Population und Studiendesign: In der prospektiven, kontrolliert-randomisierten Studie von Wu et al. wurde die Wirksamkeit von konventioneller ALA-PDT mit einer Vortherapie mittels needeling (PDT+) und alleiniger ALA-PDT (PDT) bei Morbus Bowen an einem Studienzentrum verglichen [337]. Dazu wurden von 43 Läsionen bei 24 asiatisch stämmigen Patient*innen (12 Männer und 12 Frauen) mit einem Durchschnittsalter von $55,5 \pm 10$ Jahren 21 Läsionen in die PDT+ Gruppe und 22 Läsionen in die PDT Gruppe randomisiert. In der PDT+ Gruppe betrug der durchschnittliche Läsionsdurchmesser $2,5 \pm 1,0$ cm und in der PDT Gruppe $2,6 \pm 1,2$ cm. In der PDT+ Gruppe wurden 3 Läsionen und in der PDT Gruppe 2 Läsionen ausgeschlossen, sodass in die abschließende Bewertung für die PDT+ 18 Läsionen und für die PDT Gruppe 20 Läsionen eingingen.

Interventionen: In der PDT+ Gruppe wurden die Läsionen mit einem „plum-blossom needling tool“ vorbehandelt. Dies ist ein kleines, hammer-artiges Werkzeug mit 7 Nadeln, die eine Länge von 4 mm und eine Dicke von 0,5 mm aufweisen und im Abstand von 4 mm auf der Oberfläche platziert sind. Darauf begründet sich die Namensgebung (plum blossom). Zur Vorbehandlung der Läsionen wurden die Läsionen aus einem Abstand von ca. 5 cm vertikal beklopft, bis es zu Blutungen gekommen ist. Vor Durchführung der PDT wurden die entstandenen Verkrustungen entfernt.

Im Anschluss wurde eine 10%ige ALA Creme über die Läsion hinaus mit einem Rand klinisch gesunder Haut aufgetragen und für 3 Stunden unter Folien-Okklusion inkubiert. Danach erfolgte die Belichtung mit einer Schmalspektrum LED (633 ± 10 nm) mit einer Flussrate von 60 - 150 mW/cm², sodass sich eine Gesamtdosis pro Läsion von 100 bis 200 J/cm² erreicht wurde. Das gleiche Belichtungsprotokoll wurde in der PDT Gruppe, jedoch ohne Vortherapie durchgeführt.

Bei nicht vollständiger Abheilung wurde die Therapie bis zu 6-mal wiederholt. Wurde auch nach 6 Zyklen keine komplette Abheilung einer Läsion erzielt, wurde diese exziiert. Nach vollständiger Abheilung erfolgten über 12 Monate monatliche klinische Kontrollen.

Ergebnisse: Sechs Wochen nach Therapie wurde eine signifikant höhere ($P < 0,05$) komplette Läsionsabheilung von 77,8% (14/18) in der PDT+ Gruppe im Vergleich zu 40% (7/20) in der PDT Gruppe beobachtet. Nach weiteren Therapiezyklen zeigten sich in der PDT+ Gruppe noch 11,1% (2/18) sowie 50% (10/20) in der PDT Gruppe eine vollständige läsionsbezogene Abheilung. In der PDT+ Gruppe wurden zum Erreichen einer vollständigen läsionsbezogenen Abheilung durchschnittlich $2,9 \pm 0,8$ Therapiezyklen und in der PDT Gruppe $3,4 \pm 0,7$ Zyklen benötigt. Die Rezidivrate nach 12 Monaten betrug in der PDT+ Gruppe 0% und in der PDT Gruppe 11,8% (2/17). Bezüglich der Schmerzhaftigkeit der Behandlungen (Schmerzscore in beiden Gruppen von 4,5) und den beobachteten, PDT-typischen unerwünschten Ereignissen unterschieden sich die beiden Verfahren nicht.

Bewertung: Die Vorbehandlung mit einem „plum blossom needling tool“ in Kombination mit einer Rotlicht ALA-cPDT im Vergleich zur alleinigen Rotlicht ALA-cPDT zeigt eine höhere Wirksamkeit und geringere Rezidivrate bei vergleichbaren Nebenwirkungsprofil. Insgesamt liegt den Ergebnissen jedoch eine geringe Probengröße zugrunde und die Ergebnisse werden explizit nur für asiatisch stämmige Menschen angenommen. Fehlerquellen können bspw. durch eine nicht berichtete Verblindung oder eine nicht selektive Nennung der unerwünschten Ereignisse für die einzelnen Studienarme möglich sein.

7.7.1.5. ALA-PDT kombiniert mit CO₂-Laserablation vs. alleinige CO₂-Laserablation

Siehe CO₂-Laserablation vs. ALA-PDT kombiniert mit CO₂-Laserablation

7.7.2. MAL-PDT

Methylaminolävulinat (MAL) ist in Kombination mit rotem Licht zur topischen PDT von Morbus Bowen bei immunkompetenten Erwachsenen zugelassen. Es ist verfügbar als Creme (1 g Creme enthält 160 mg Methyl(5-Amino-4-oxopentanoat) als Hydrochlorid) und wird im Falle einer cPDT nach Läsionsvorbehandlung (Entfernung von Schuppen und Krusten und Anrauen der Oberfläche) mit einer Schichtdicke von 1 mm auf die Läsionsstelle und Umgebung (5-10 mm Rand) aufgetragen. Nach einer Einwirkzeit von 3 Stunden unter einem lichtdichten Okklusionsverband und Abwischen überschüssiger Salbenreste erfolgt die Beleuchtung mit rotem Licht (kontinuierliches Wellenlängenspektrum zwischen 570 und 670 nm und einer Gesamtdosis von 75 J/cm^2 ; alternativ kann auch Schmalspektrumlicht (z.B. mittels LED-Leuchten um 630 nm) verwendet werden, unter Anpassung der Lichtdosis (i.d.R. 37 J/cm^2). Durch die selektive Porphyrinsynthese in den abnormalen Keratinozyten des Morbus Bowen kommt es bei Beleuchtung zu einer lokalisierten phototoxischen Reaktion mit der Folge von Nekrose und Apoptose. Es handelt sich um eine zweimalige Behandlung, die im Abstand von 1 Woche erfolgen sollte. Entsprechend des Zulassungstextes „liegen keine Erfahrungen zur Behandlung von Morbus Bowen-Läsionen vor, die größer als 40 mm sind. Wie bei der Behandlung von Morbus Bowen durch Kryotherapie oder mit 5-FU, so ist die Ansprechrate großer Läsionen (> 20 mm im Durchmesser) geringer als bei kleinen Läsionen.“ In Kombination mit natürlichem Tageslicht oder Tageslicht emittierenden Lampen (simuliertes Tageslicht) besteht keine Zulassung.

Die in der Literaturrecherche identifizierten Studien [263] [333] [334] [335], die eine MAL-PDT bei immunkompetenten Personen zur Behandlung des Morbus Bowen untersuchen, beinhalten kleine Kollektive (mediane mit MAL-PDT behandelte Läsionsanzahl: $n = 71$ [6-96]). Die vorliegenden Studien verwenden das gleiche PDT Protokoll für eine konventionelle Rotlicht PDT, wobei 3 der Studien eine Schmalspektrum

Lichtquelle [333] [334] [335] und nur eine Studie [263] (nächstliegend aufgrund des Studienzeitpunktes) eine Breitspektrum Lichtquelle verwenden. Die Spannweite der erzielten kompletten Läsionsabheilungen variiert zwischen 73% bis 93% [263] [335] und ließ sich durch eine Vortherapie mit einem fraktionierten Er:YAG Laser verbessern [334] [335]

7.7.2.1. MAL-PDT vs. 5-Fluorouracil 5% Creme vs. Kryochirurgie vs. Placebo

Für nähere Informationen zum Vergleich dieser Interventionen siehe 7.5.1.1.FR

7.7.2.2. MAL-PDT vs. 5-Fluorouracil 5% Creme (Immunsupprimierte)

Für nähere Informationen zum Vergleich dieser Interventionen siehe 7.6.1.3.

7.7.2.3. MAL-PDT kombiniert mit fraktioniertem Er:YAG-Laser vs. alleinige MAL-PDT

Population und Studiendesign: Die beiden Studien von Ko et al. [335] und Kim et al. [334] untersuchen in randomisierten, kontrollierten Vergleichsstudien die Wirksamkeit von MAL-cPDT kombiniert mit fraktionierter Er:YAG-Laser Vortherapie gegenüber MAL-cPDT ohne Vortherapie bei Morbus Bowen an den unteren Extremitäten in asiatisch-stämmigen Kollektiven jeweils an einem Studienzentrum. Ko wählt dafür einen intra-individuellen Vergleich mit doppelter Verblindung und Kim einen inter-individuellen Vergleichsansatz mit einfacher Verblindung der beurteilenden Person.

In der Studie von Ko [335] bestand das Patientenkollektiv aus 21 Patient*innen (10 Männer und 11 Frauen) mit einem Durchschnittsalter von 68,9 (35-88) Jahren und mindestens 2 (n= 58) histologisch gesicherten Morbus Bowen Läsionen. Von den Läsionen wurden 32 in die Gruppe mit fraktionierter Laser-Vortherapie (AFL-cPDT) und 26 Läsionen in die Gruppe mit alleiniger MAL-cPDT randomisiert.

In der Studie von Kim [334] wurden 60 Patient*innen (jeweils 30 Männer und Frauen) mit insgesamt 84 Morbus Bowen Läsionen 1:1 in die AFL-cPDT und MAL-cPDT Gruppe randomisiert. Die AFL-cPDT Gruppe bestand aus 13 Männern und 17 Frauen mit einem Durchschnittsalter von 71,8 ±12,6 Jahren und 46 Läsionen mit einem durchschnittlichen Läsionsdurchmesser von 11,6 ±7,0 mm. Die Mal-cPDT Gruppe setzte sich aus 11 Männern und 19 Frauen mit einem Durchschnittsalter von 69,9 ±13,1 Jahren und 38 Läsionen mit einem durchschnittlichen Läsionsdurchmesser von 13,2 ±6,4 mm zusammen.

Interventionen: In beiden Studien erfolgte die Vortherapie (AFL) nach schonender, blutungsfreier Kürettage möglicher Krusten und Analgesie mittels 30-minütiger Applikation einer 5% Lidocain-Priolocain Creme mit einem fraktionierten Er:YAG Laser (2940 nm) bei einer Eindringtiefe von 550-600 nm, einer Level 1 Koagulation, 22%iger Therapiedichte und Einzel-Pulsen. Direkt im Anschluss wurde MAL Creme (160mg/g) etwa 1 mm dick über die Läsion hinaus mit einem Rand klinisch gesunder Haut von 5 mm aufgetragen und für 3 Stunden unter Folien-Okklusion inkubiert. Die Belichtung erfolgte danach mit einem Schmalspektrum LED-Rotlicht (632 nm) mit insgesamt 37 J/cm². Im MAL-cPDT Studienarm wurde die cPDT nach erfolgter blutungsfreier Kürettage exakt gleich durchgeführt. Die Prozedere wurden unabhängig von den Befunden nach 1 Wochen wiederholt. Die Nachbeobachtung erfolgte nach 3 und 12 Monaten nach Therapie. In der Studie von Kim wurden sogar 5 Jahresdaten erhoben [334].

Ergebnisse: In der Arbeit von Ko et al. [335] zeigte sich in der AFL-cPDT Gruppe im Vergleich zur alleinigen MAL-cPDT Gruppe eine läsionsbezogene komplette Abheilung von 93,8% (30/32) vs. 73,1% (19/26) nach 3 Monaten (P = 0,031) und 87,5% (28/32)

vs. 50% (13/26) nach 12 Monaten ($P = 0,002$). In der Studie von Kim et al. [334] zeigten sich für die beiden Gruppen eine vergleichbare Werte von 93,5% (43/46) vs. 76,3% (29/38) nach 3 Monaten ($P = 0,034$), 87,0% (40/46) and 55,3% (21/38) nach 12 Monaten ($P = 0,002$), und 84,8% (39/46) vs. 44,7% (17/38) nach 5 Jahren ($P < 0,001$). Die Rezidivrate nach 12 Monaten für die beiden Gruppen (AFL-cPDT vs. MAL-cPDT) zeigte in den beiden Studien ebenfalls vergleichbare Ergebnisse mit 6,7% vs. 31,6% ($P = 0,022$) in der Arbeit von Ko [335] und 7,0% vs. 27,6% ($P = 0,033$) bzw. 9,3% vs. 41,4% ($P = 0,003$) nach 5 Jahren in der Arbeit von Kim [334]. Außerdem konnte die Studie von Kim et al. als zwei unabhängige Faktoren eines Therapieversagens einen Läsionsdurchmesser > 20 mm sowie vorausgegangene andere Therapien der jeweiligen Läsion identifizieren [334].

In beiden Studien zeigten sich folgende unerwünschte Ereignisse mit einem leichten Übergewicht in der AFL-cPDT Gruppe gegenüber der alleinigen MAL-cPDT Gruppe.

Ko et al. [335]: Erythem (94,4% vs. 88,9%), Krustenbildung (100% vs. 100%), Hyperpigmentierungen (66,7% vs. 55,6%), Juckreiz (27,8% vs. 22,2%), brennende Empfindungen (83,3% vs. 72,2%) sowie Schmerz auf einer VAS ($4,9 \pm 2,0$ vs. $4,3 \pm 1,8$). In dieser Studie wird über ein vergleichbares gutes oder exzellentes kosmetisches Ergebnis beider Therapiearme berichtet.

Kim et al. [334]: Erythem (93% vs. 90%), Krustenbildung (80% vs. 80%), Hyperpigmentierungen (76% vs. 70%), Juckreiz (70% vs. 67%), brennende Empfindungen (73% vs. 67%) sowie Schmerz auf einer VAS ($6,1 \pm 1,0$ vs. $5,6 \pm 1,3$).

Bewertung: In beiden Studien war die komplette läsionsbezogene Abheilung mit fraktionierter Er:YAG-Laser Vorthherapie der alleinigen MAL-cPDT über alle Zeitpunkte statistisch signifikant überlegen. Dies gilt insbesondere für die Langzeitdaten von 5 Jahren (85% vs. 45%). Auch die Rezidivrate zeigt sich in beiden Studien vergleichbar und für die vorbehandelten Läsionen statistisch signifikant geringer, wobei auch hier insbesondere die Werte nach 5 Jahren (9,3% vs. 41,4% Rezidive) zu beachten sind.

Auch wenn diese beiden Studien die größten Vergleichskollektive für die PDT bei Morbus Bowen darstellen, sind diese unter Bezug zur Häufigkeit der Erkrankung als eher klein einzuschätzen. Außerdem werden die Probandenkollektive von vorwiegend asiatisch-stämmigen (koreanischen) Patienten mit einem Hauttyp im Mittel von III-IV nach Fitzpatrick gebildet und sind auf die untere Extremität begrenzt. Daher ist eine Übertragung der Ergebnisse auf andere Lokalisationen oder ein kaukasisches Patientenkollektiv zumindest mit Vorsicht zu betrachten.

7.7.2.4. MAL-PDT kombiniert mit kontinuierlichem vs. fraktioniertem CO₂-Laser

Population und Studiendesign: Die randomisierte, kontrollierte, intra-individuelle Vergleichsstudie von Genouw et al. untersucht an 15 Patient*innen (7 Männer und 8 Frauen) mit einem medianen Alter von 73 (46-87) Jahren und insgesamt 6 inoperablen, histologisch gesicherten Morbus Bowen Läsionen die Wirksamkeit kontinuierlicher im Vergleich zu fraktionierter CO₂-Laser Vorthherapie bei MAL-cPDT an einem Studienzentrum [333]. Die Läsionen waren entweder > 5 cm², die dann in 2 gleichgroße Studienareale unterteilt wurden oder die Patient*innen hatten 2 vergleichbar große Läsionen. Da neben dem Morbus Bowen in dieser Studie auch superfiziellen BCC untersucht wurden, ist die Lokalisation der einzelnen Morbus Bowen Läsionen nicht separat berichtet.

Interventionen: Die Läsionen wurden entweder hälftig oder die 2 vergleichbaren Läsionen jeweils unterschiedlich vorththerapiert. Die eine Gruppe erhielt eine kontinuierliche CO₂ Lasertherapie (CL) mit einer Puls Dauer von 8 ms mit einer Leistung von 12 W, sodass eine Ablation bis zur Höhe der papillären Dermis erreicht wurde. Der andere

Studienarm erhielt eine fraktionierte CO₂ Lasertherapie (FL) mit einer Leistung von 30 W (15% Dichte, 18µm Spot Größe, 240mj Energie und einer Flussrate von 943 J/cm²). Im Fall von Blutungen wurde 20%iges Eisen-Chlorid zur Blutstillung verwendet. Für die anschließende cPDT wurde MAL Creme (160mg/g) etwa 1 mm dick aufgetragen und für 3 Stunden unter Folien-Okklusion inkubiert. Die Belichtung erfolgte mit einem Schmalspektrum LED-Rotlicht mit insgesamt 37 J/cm². Das Procedere wurde unabhängig vom Befund nach 2 Wochen wiederholt. Die Bewertung erfolgte hinsichtlich einer kompletten Abheilung (100%), einer partiellen Abheilung (25-99%) sowie einem Nichtansprechen (0-24%). Die klinischen Einschätzungen wurden ebenfalls histologisch gesichert (Punch-Biopsie). Die entsprechenden Nachuntersuchungen erfolgten 3, 6 und 12 Monate nach dem zweiten Therapiezyklus.

Ergebnisse: Nach 12 Monaten zeigte sich in beiden Studienarmen (FL und CL) die gleiche komplette läsionsbezogene Abheilungsrate von 80% (4/5). Die PDT-typischen unerwünschten Ereignisse sowie das kosmetische Ergebnis war ebenfalls in beiden Gruppen gleich. Hinsichtlich der Schmerzhaftigkeit zeigte sich (unter mit Einbezug auch der BCC-Läsionen) die zweite Therapie in der CL Gruppe als schmerzhafter (P = 0,026) im Vergleich zur FL Gruppe.

Bewertung: Es zeigen sich keine Unterschiede in Bezug auf die Wirksamkeit (80% CR nach 12 Monaten) und das Nebenwirkungsprofil im Vergleich einer kontinuierlichen und einer fraktionierten CO₂-Laser Vortherapie bei MAL-cPDT. Lediglich die Schmerzhaftigkeit scheint bei einer fraktionierten Laser-Vortherapie bei einem zweiten Zyklus weniger stark ausgeprägt zu sein als bei einer kontinuierlichen. Insgesamt ist die Studienpopulation jedoch sehr klein (n = 5 im Follow-up nach 12 Monaten), sodass die Belastbarkeit der erzielten Ergebnisse sehr fraglich ist. Außerdem wurden außer der kompletten Läsionsabheilung keine Ergebnisse nach Studienarmen und Entitäten (BCC vs. Morbus Bowen) gesondert berichtet.

8. Therapie des invasiven Plattenepithelkarzinoms der Haut

M. Felcht, H. Breuninger, F. Bechara, S. Dengler, R. Gutzmer, A. Hauschild, L. Kofler, O. Kölbl, U. Leiter, D. Nashan, D. Vordermark, K. Wermker

8.1. Chirurgische Therapie des Primärtumors

8.1	Konsensbasierte Empfehlung	neu 2022
EK	Dem untersuchenden Pathologen/Dermatopathologen sollen folgende Risikofaktoren des PEK mitgeteilt werden, wenn sie vorliegen: Rezidiv, Tumordurchmesser >2 cm, Lokalisation Ohr, Lippe oder Schläfe, Immunsuppression und Hinweis auf perineurale Invasion, keine Verschieblichkeit vom Untergrund.	
	Starker Konsens (100%)	

8.2	Konsensbasierte Empfehlung	neu 2022
EK	Die chirurgische Therapie des Primärtumors soll nach folgendem Algorithmus erfolgen:	
	Starker Konsens (94,1%)	

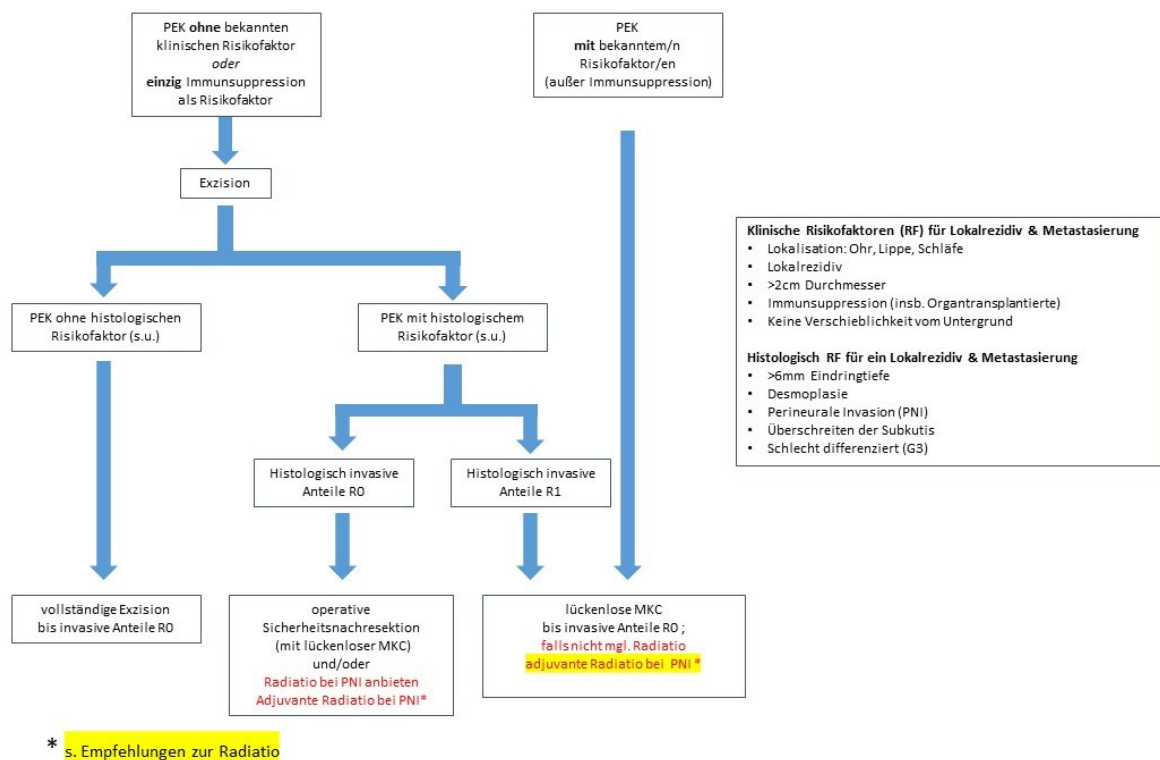


Abbildung 4: Algorithmus chirurgische Therapie

Obwohl es in der Literatur keinen Zweifel daran gibt, dass die chirurgische Entfernung eines Plattenepithelkarzinoms der Haut die Methode der Wahl ist [338], besteht für die genaue Gestaltung der Exzision und der darauffolgenden histologischen Untersuchung nur geringer Konsens.

Bei der Durchsicht der vorhandenen Leitlinien bezüglich der lokalen Therapie des Plattenepithelkarzinoms der Haut fällt auf, dass es weiterhin Diskrepanzen gibt hinsichtlich der Beurteilung von Risikofaktoren, die das lokoregionäre Verhalten der Plattenepithelkarzinoms beeinflussen und auch hinsichtlich der Modalitäten der lokalen Therapie. Das hängt damit zusammen, dass die vorhandene Literatur zu diesen Themen fast durchweg aus retrospektiven und auch zum Teil kleinen Studien besteht, die oft zu heterogenen Ergebnissen kommen.

8.1.1. Risikofaktoren für den loko-regionalen Progress und tumor-spezifisches Überleben

Die Kenntnis der Faktoren, die zum lokalen Rezidiv und regionären Metastasierung führen, ist für die Operationsplanung von Bedeutung. Ein Tumor mit hohem Potential zur lokalen Infiltration ist anders zu behandeln als ein solcher mit geringem Potential.

Zur Analyse von Risikofaktoren wurden sowohl retrospektive als auch wenige prospektive Studien durchgeführt. Allerdings mangelt es für Letztere immer noch an Studien mit ausreichend großen Patientenzahlen. Bislang wurden 7 prospektive Studien publiziert [22] [349] [20] [350] [59] [347] 3 davon mit Patientenzahlen von 502 bis 1434 unterschiedlicher Zeiträume aus einer Institution [22] [349] [20]. Eine kürzlich veröffentlichte Studie mit 745 Tumoren war zwar multizentrisch, jedoch waren zum Großteil eher low-risk Plattenepithelkarzinome eingeschlossen (95% waren gut differenziert, 85% kleiner als 2 cm Durchmesser) [347]. Zwei weitere prospektive Studien untersuchten 210 und 224 Patienten [350] [59]. Eine weitere prospektive Studie mit 1010 Patienten analysierte den Risikofaktor Immunsuppression [348]. Alle anderen Studien sind retrospektiv mit Patientenzahlen von 69 bis 1468 Patienten [351] [352] [353] [61] [354] [355] [356] [357] [358] [54] [359] [360] [60] [346] [60] [345] [343] [344] In 7 Reviews wird die vorhandene Literatur bewertet [361] [362] [363] [33] [364] [342] [342] [341] Hier zeigt sich, dass die Kollektive unterschiedlich zusammengesetzt sind. Damit sind die Raten der Lokalrezidive und die der Metastasierung durch diese großen Unterschiede sehr schwer zu bewerten, auch hinsichtlich der Risikofaktoren.

Mehrere Arbeiten weisen auf eine Insuffizienz AJCC Klassifikation hin, um lokale Rezidive oder Metastasierung vorherzusagen [357] [364] [365] [340] [347]. Dies hat dazu geführt, dass alternative Klassifizierungssysteme vorgeschlagen wurden [339]

Insgesamt lassen sich, wie schon Rowe 1992 ausführte, folgende wichtigen Risikofaktoren festhalten: 1. Tumordurchmesser >20 mm, 2. Infiltrationstiefe >Level 3, 3. Entdifferenzierung, 4. eine perineurale Invasion, 5. Lokalisation Ohr und Unterlippe, 6. Immunsuppression, 7. histologische Tumordicke >6 mm, 8. Desmoplasie. Unklar ist derzeit, wie die einzelnen Faktoren zu gewichten sind. Nach den bisher vorliegenden Publikationen sind die Tumordicke ab 6 mm, die Desmoplasie und eine perineurale Invasion die stärksten prognostischen Faktoren insbesondere für die Lokalrezidivierung, aber auch der Metastasierung [33]

8.1.1.1. Tumordurchmesser

Der klinische Tumordurchmesser von 2 cm ist in allen Publikationen ein prognostischer Faktor zur groben Orientierung, außer in einer [350]. In den meisten Publikationen wurde der Tumordurchmesser als Risikofaktor dargestellt. In wenigen werden die Rate

der Lokalrezidive und der Metastasierung für diese Grenze errechnet. Bei Tumoren ≥ 2 cm Durchmesser traten Lokalrezidive zwischen 2-7% auf [20] [356] [60] [361], eine regionale Metastasierung zu 9-16% [20] [60] bzw. bei Rowe 30% [361]. Aus diesem Grund wird eine standardmäßige Angabe des klinischen Durchmessers in den europäischen Empfehlungen zum Plattenepithelkarzinom empfohlen.

Der Tumordurchmesser alleine bietet aber nicht genug Informationen über tatsächliche high-risk Tumoren. Daher braucht es wie die Publikationen zeigen zusätzlich histologische Informationen (Differenzierung, perineurale Invasion, Invasionstiefe bzw Tumordicke) sowie Informationen über Patienten-bezogene Faktoren [366]

8.1.1.2. Tumordicke

Nach AJCC wird die Tumordicke vom Stratum granulosum bzw. dem Boden einer Ulzeration bis zur tiefsten Infiltration gemessen [363] [23]. Die Messung am tiefsten Punkt der Ulzeration ist kritisch zu bewerten, da stark ulzerierte Tumoren dann eine geringere Tumordicke aufweisen und dadurch mit niedrigerem Risiko bewertet werden, obwohl das Gegenteil der Fall sein könnte. Eine Studie zur Wertigkeit einer Ulzeration ist nach Kenntnis der Autoren bisher nicht publiziert worden. Die Tumordicke wird in den o.g. Studien immer von der höchsten Erhebung (dort Stratum granulosum) unabhängig von einer Ulzeration bis zur tiefsten Infiltration gemessen [20] [60] [361].

Die Tumordicke gemessen am histologischen Schnitt ist zwar vom Tumordurchmesser abhängig, ist aber in multivariaten Analysen ein stärkerer prognostischer Faktor als der Tumordurchmesser. In 7 weiteren Studien wird die Tumordicke ebenfalls analysiert (von 3-7 mm) [350] [59] [359] [362] [363] [364] [33]. In der alten 7. Edition der AJCC-Klassifikation wird eine Tumordicke von mehr als 2 mm als high-risk Faktor genannt [360] [33]. Die Tumordicke >2 mm war in der Literatur 1990 [352] als Grenze einer ab 2 mm beginnenden Möglichkeit der Metastasierung eingeführt und in weiteren Publikationen bestätigt worden. Diese Grenze ist kritisch zu werten, da damit der überwiegende Teil der PEK als Hochrisiko-Tumor gewertet würde. Die 8. Edition der AJCC-Klassifikation wurde dahingehend geändert, dass für Kopf-Hals-Tumoren eine Tumordicke ≥ 6 mm gilt. Dies ist in praktisch allen Klassifikationssystemen auch so Konsensus [339]

8.1.1.3. Infiltrationstiefe

Die Infiltrationstiefe ist in aller Regel von der Tumordicke abhängig. Je dicker ein Tumor, desto größer ist seine Infiltrationstiefe, es sei denn er wächst rein exophytisch, was selten vorkommt. Die Eindringtiefe wird v.a. in Bezug auf die anatomische Schichtung (insbesondere ab Clark-Level V, entsprechend Infiltration der Subcutis) als prognostischer Faktor angesehen [350] [61] [360] [60] [361] [362] [363] [33] [364]

Die Tumordicke ist jedoch der Infiltrationstiefe als prognostischer Faktor überlegen. Im Stagingssystem nach Breuninger [365], welches als prädiktiver Wert einer Metastasierung sich in einer unabhängigen Analyse einer norwegischen Gruppe den anderen Klassifikationssystemen überlegen zeigte, wird die Infiltrationstiefe nicht berücksichtigt [340]

8.1.1.4. Entdifferenzierung und Desmoplasie

Die Entdifferenzierung wird in fast allen Publikationen als prognostischer Faktor beschrieben. In den EDF-EADO-EORTC Empfehlungen werden sowohl Entdifferenzierung als auch Desmoplasie als eigenständige Risikofaktoren genannt [339]. Trotzdem wird in der Mehrzahl der Publikationen Desmoplasie nicht erwähnt. Dabei unterscheidet sich die Häufigkeit der Desmoplasie je nach untersuchten Patientenkollektiv. Desmoplasie

wurde 1997 in einer großen prospektiven Studie als eigenständiger Risikofaktor für das Auftreten von Lokalrezidiven und die regionäre Metastasierung eingeführt [349]. In denjenigen Publikationen, welche Desmoplasie als Risikofaktor untersuchen, ist wiederum die Entdifferenzierung kein signifikanter Faktor [349] [20] [22]. Es ist anzunehmen, dass Desmoplasie in den meisten Studien als entdifferenzierter Typ mit den anderen Formen der Entdifferenzierung bewertet wurde [61] [55]. Desmoplasie wird auch in einer weiteren Studie analysiert [364], und wird in einigen Leitlinien als prognostischer Faktor genannt [367] [125] [367] [367] [368]. In der oben beschriebenen norwegischen Studie, in der die unterschiedlichen Klassifikationssysteme verglichen wurden, waren die Klassifikationssysteme, welche Desmoplasie nicht berücksichtigten, in ihrer prädiktiven Wertigkeit hinsichtlich Metastasierung unterlegen [340]. Die hohe Lokalrezidivrate liegt auch daran, dass sich gerade die Desmoplasie durch Einzelzell-Infiltration oft dem histologischen Nachweis in der vom Tumor abgelegenen Peripherie entzieht [369]. Eine Evaluation der Ränder mittels immunhistochemischer Färbungen ermöglicht es daher eine höhere Rate an Tumorausläufern zu detektieren [370].

8.1.1.5. Perineurale Infiltration

Die perineurale Infiltration (PNI) ist durchgängig als high-risk Faktor anerkannt. Wichtig ist, dass diese mikroskopisch, klinisch als auch radiologisch nachweisbar sein kann [339].

Die Häufigkeiten des Auftretens werden sehr unterschiedlich angegeben. Sie reichen von 1% bis 100% [355] [372]. Eine hohe PNI (55-64%) ist in stark selektierten Kollektiven zu finden [360] [65] [373], hiervon in 64% bei einem Kollektiv von immunsupprimierten Patienten. In den meisten Publikationen wird die PNI in 2% und 10% der Tumoren detektiert [55] [61] [350] [376] [375] [357] [59] [358] [374]. Einige Publikationen zeigen ein erhöhtes Auftreten von PNI bei desmoplastischen PEK [349] [61] [377]. Eine Arbeit fand PNI ausschließlich bei desmoplastischen Tumoren [371]. Ein wesentlicher Faktor scheint hier außerdem der Tumordurchmesser zu sein. Karia et al. zeigten ein signifikant höheres Risiko für lokale Rezidivierung bei einem perineuralen Wachstum um Nerven mit einem Durchmesser > 0,1 mm im Vergleich zu geringeren Nervendurchmessern [19]. Von den etablierten Klassifikationssystemen für kutane Plattenepithelkarzinome führt lediglich die Klassifikation des Brigham and Women's Hospital (BWH) den Cut-Off von 0,1 mm Nervendurchmesser als gesonderten Risikofaktor.

8.1.1.6. Lokalisation

Die Lokalisation als prognostischer Faktor wird unterschiedlich bewertet. Die Ohr (-region) und das Unterlippenrot wurden in zahlreichen Studien als prognostische Faktoren analysiert [20] [59] [354] [355] [357] [359] [360] [60] [361] [362] [363] [33]. In der Meta-Analyse von Thompson et al., welche über 23.000 PEK einschloss, zeigte sich das höchste Risiko für Lokalrezidivierung an Schläfe, Lippe und Ohr [33]. Darüberhinaus werden neben Schläfe, Skalp, Nase und auch Wange in zahlreichen Publikationen als high-risk Lokalisationen identifiziert [355] [360] [60] [363] [33] [378] [33]. Einzig drei Arbeiten sehen den Rumpf als eigenen Risikofaktor [353] [363] [378]. In einer großen prospektiven Arbeit mit 1434 Patienten starben 40 aufgrund des Plattenepithelkarzinoms [22]. 35/40 verstorbenen Patienten hatten das Plattenepithelkarzinom in der Kopf-Hals-Region. Demensprechend war in der alten europäischen Leitlinie die gesamte Kopf-Hals-Region als high risk oder intermediate risk klassifiziert worden, einzig Rumpf und Extremitäten waren low risk [366]. In den neuen Empfehlungen sind einzig die Regionen Schläfe, Ohr und Lippe [339]. Zwei Studien sehen die Lokalisation nicht als prognostischen Faktor [61] [358].

8.1.1.7. Immunsuppression

Die Immunsuppression als Tumor unabhängiger high-risk Faktor ist unbestritten [20] [22] [31] [65] [60] [339].

8.1.1.8. Weitere Faktoren

Wenn ein bereits vorbehandeltes Plattenepithelkarzinom vorliegt, wird dies in einigen Publikationen als Risikofaktor bewertet [366]. Das kann an einer insuffizienten Erstbehandlung liegen oder an der hohen lokalen Malignität des Tumors, die per se schon häufiger zu Lokalrezidiven führt, unabhängig von der Behandlungsmodalität [349] [20] [379]. Dieses Phänomen Malignität des Tumors versus insuffiziente Lokalbehandlung lässt sich in der Literatur oft nicht trennen [350] [61] [356] [380]. Auch soll die Art der Behandlung den Verlauf beeinflussen.

8.1.2. Chirurgische Therapie und histologische Schnitttrandkontrolle

8.1.2.1. Exzision bei Tumoren mit Durchmesser kleiner 10 mm

Bei kleinen Tumoren <10 mm eignet sich die Kürettage mit der scharfen 7-mm-Ringkürette oder eine tiefe horizontale Abtragung („Shave“-Exzision). Beide Methoden gewährleisten eine scharfe Abtragung, wodurch für die histopathologische Untersuchung ein übersichtliches Präparat zur Verfügung gestellt wird. Es gibt hierfür in der Literatur keine Studien. Der Durchmesser des Exzidates sollte jedoch nicht unter 5 mm liegen. Das untere Korium oder knapp die Subkutis sollte zur Tiefe hin erreicht werden. Wurde der Tumor so in toto entfernt, führt die folgende Sekundärheilung, wenn sie an der entsprechenden Lokalisation möglich ist, zu sehr guten ästhetischen Ergebnissen [381] [382]. Darüber hinaus können entzündliche Prozesse nach beispielsweise horizontaler Abtragung oder Kürettage zu einer Regression verbliebener Tumoranteile führen [383].

Bei größeren und dickeren Tumoren soll die Tiefe mindestens bis tief in die Subkutis reichen, wenn immer möglich mindestens 6 mm tief. Das lässt eine Beurteilung der Tumordicke und der Differenzierung zu und somit eine genauere prognostische Einschätzung durch die Histopathologen. Jedoch ist zu beachten, dass dabei nicht immer eine Desmoplasie erkannt werden kann, da sie in Teilarealen auftreten kann. Das gleiche gilt für PNI, welche häufig nur in der Tumorperipherie zu erkennen ist.

8.1.2.2. Histologische Sicherung vor einer größeren Exzision

Oft ist die Diagnose eines Plattenepithelkarzinoms oder zumindest eines epithelialen malignen Tumors klinisch schon sehr sicher zu stellen und somit eine Operationsindikation gegeben. In diesen Fällen wäre die Probebiopsie eine unnötige Belastung für die Patienten. Ist dennoch eine Probebiopsie notwendig, so eignet sich am besten eine Stanze mit 6 mm Durchmesser, gesetzt am höchsten Punkt des Tumors. Eine spindelförmige Exzision ist die Alternative. Da auch eine Probebiopsie oftmals histopathologisch schwierig einzuordnen ist oder nicht alle notwendigen histologischen Parameter erhoben werden können (siehe Exzision von Tumoren mit Durchmesser kleiner 10mm), ist ein Schnitt durch den gesamten Tumor aufschlussreicher. Das gelingt am besten durch eine klinisch vollständige Tumorexzision. Hier ist eine Markierung (beispielsweise bei 12 Uhr bezogen auf die Körperachse) sinnvoll, damit die spätere Orientierung im Falle einer R1-Resektion möglich ist. Bei kompletter Exzision sollte eine Aufarbeitung der Schnittländer folgen, um eine R0- oder R1-Resektion zu sichern.

8.1.2.3. **Histologische Schnittrandkontrolle: lückenlose vs. nicht-lückenlose Aufarbeitung des Tumorexzidates**

Die Befundung der histologischen Präparate kann entweder am Gefrierschnitt oder am Paraffin-eingebetteten Material erfolgen. Paraffinschnitte sind der Goldstandard was Sensitivität und Spezifität angeht, besonders beim Plattenepithelkarzinom der Haut, da sich die Zellen des Stratum spinosum nicht so intensiv anfärben wie die Zellen des Stratum basale. Weitere Methoden wie die konfokale Laserscanmikroskopie oder "Rapid Lump Examination" wurden nicht für das Plattenepithelkarzinom der Haut überprüft [384] [385].

Das eingebettete Präparat kann auf unterschiedliche Arten aufgearbeitet werden. Hier wird insbesondere der konventionelle Aufschnitt von einer 3D-Histologie unterschieden. Im Gegensatz zum konventionellen Aufschnitt des Exzidates durch parallele, lamellenartige, serielle Schnitte (Brotlaibtechnik), die diagnostische Lücken haben, werden bei der 3D-Histologie die kompletten Exzidat-Außenränder in einbettungsfähige Streifen abgetrennt oder als solche nachexzidiert und nach den Regeln der Uhrzeit auf der Außenseite plan gedrückt. So erreicht man eine Verwandlung der dreidimensionalen Schnittflächen des Exzidates zu zweidimensionalen histologischen Präparaten mit lückenloser Ansicht der schnittkanten des Exzidates [386]. Der Zeitaufwand für Aufschnitt und Untersuchung ist für die Randschnittkontrolle im Vergleich zu Brotlaibtechnik umso geringer, je größer das Präparat ist [387].

Eine Arbeit hat prospektiv untersucht, ob die unterschiedlichen Aufarbeitungstechniken zu Unterschieden in der Rezidivhäufigkeiten beim Basalzellkarzinom führen [388]. Die Rezidivhäufigkeit war signifikant geringer, wenn eine lückenlose Aufarbeitung erfolgte. Mit Einschränkungen lässt sich dies möglicherweise auf das Plattenepithelkarzinom übertragen. Jedoch ist kritisch anzumerken, dass dieser Unterschied einzig beim nodulären Basalzellkarzinom signifikant war, da insgesamt die Anzahl der Rezidive sehr gering war und die nodulären Basalzellkarzinome die größte Subgruppe ausmachte. Darüber hinaus kann der Abstand zwischen den Lamellen in der Brotlaibtechnik sicherlich noch enger als 5 mm (wie in der Arbeit angewandt) gesetzt werden.

8.1.2.4. **Lokale Exzision mit weitem Resektionsabstand und nachfolgender lamellenartiger serieller Aufarbeitung**

Beim Verfahren der Exzision mit weitem Resektionsabstand (englisch „wide local excision“, WLE) wird der Primärtumor mit einem gewissen Sicherheitsabstand exzidiert. Die Größe des Sicherheitsabstandes ist bei dieser Form der Resektion nicht standardmäßig definiert und eine breite Varianz in der Literatur beschrieben (4 bis 10 mm, maximal 50 mm) [391] [392] [393] [390] [366]. In der aktuellen europäischen Leitlinie wird für die WLE Technik die Entnahme eines klinischen Sicherheitsabstandes von 5 mm für low-risk PEK und von 6-10 mm für Hochrisikoplattenepithelkarzinome empfohlen [390]. Ein größerer Resektionsabstand gleicht die im Folgenden beschriebene Unsicherheit der histologischen Untersuchung aus und erhöht auch die Rate an kompletten Exzisionen schon beim ersten Eingriff.

Die Aufarbeitung mittels Brotlaib-Histologie (Serienschnitttechnik/ Brotlaibschnitte) erfolgt im Paraffinschnittverfahren mit lamellenartigem, seriellem Aufschneiden des Tumorpräparates. Bei einer konventionellen histologischen Untersuchung durch die genannte Brotlaib-Histologie wird die Breite der Lamellen in der vorliegenden Literatur außer in zweien nicht angegeben, obgleich die Qualität der histologischen Untersuchung wesentlich davon abhängt [376] [392]. Da die Untersuchung mit Brotlaibschnitten technikbedingt lückenhaft („diagnostische Lücken“) ist (siehe 8.1.2.1.), werden bei der Erstexzision eines Tumors von den Chirurgen meist eher großzügige

Resektionsabstände gewählt, deshalb der Begriff (WLE). Dadurch entstehen größere Defekte [400]. Aus diesem Grund wird in der aktuellen europäischen Leitlinie darauf hingewiesen, dass beispielsweise in der Kopf-Hals-Region die Anwendung der gewebesparenden MKC Technik mit lückenloser dreidimensionaler Schnittrandkontrolle sinnvoll sein kann [390].

Zu den Resektionsabständen für die WLE ist die Datenlage in der Literatur relativ schmal. Die wichtigste und am meisten dazu zitierte Studie ist die von Brodland 1992, die besagt, dass Tumoren mit <20 mm Durchmesser mit 4 mm Resektionsabstand Resektionsabstand zu den klinisch sichtbaren Tumorgrenzen zu 96% R0 exzidiert werden können [396]. Bei Tumoren mit ≥20 mm wird dies mit einem Resektionsabstand von 6 mm immer erreicht. Vergrößert man den Resektionsabstand auf 9 mm, wird eine R0-Resektion zu 100% erreicht. Eine Limitierung dieser Studie ist, dass hier vorwiegend low-risk Tumoren untersucht wurden. Eine neuere, prospektive Untersuchung bestätigt diese Annahme, da hier bis zu 49% der PEK mit PNI einen Resektionsabstand von 6 mm und mehr benötigten [55]. Im Mittel werden Resektionsabstände von 6,5 mm angegeben [59] [392] [394] [397]. Der Benefit eines größeren Resektionsabstandes wird deutlich durch eine kürzlich veröffentlichte retrospektive Arbeit, in der gezeigt werden konnte, dass die Entnahme eines Sicherheitsabstandes von mehr als 5 mm bei Hochrisikoplattenepithelkarzinomen, das tumorspezifische Überleben verbessert [389]. Philipps et al. geben jedoch an, dass keine Angaben zum klinischen Resektionsabstand verfügbar waren, weshalb die verfügbaren Daten auf den histologischen Resektionsrändern (angegeben durch den Pathologen) basieren [389]. In den anderen oben zitierten Publikationen zur WLE werden keine Angaben zum Resektionsabstand gemacht.

In einigen Arbeiten wird auch der Frage nachgegangen, wie häufig eine R1-Resektion bei der Erstexzision stattfand. Hier werden Raten von 1-16% genannt. Im Mittel liegt sie bei ca. 6% [394] [395] [398] [399]. Weiter wird untersucht, ob initiale R1-Exzision die Anzahl der Rezidive beeinflusst. Die Daten hierzu sind mit 8-68% Rezidiven sehr uneinheitlich [395] [397]. Eine retrospektive Arbeit an einem sehr großen Kollektiv (n=1468) von Patienten hat untersucht, ob es Subgruppen gibt, bei denen die einfachere Technik der WLE häufiger positive Schnittränder aufweisen. Dies war signifikant häufiger bei Plattenepithelkarzinomen, die bei älteren Patienten oder im Kopf-Hals-Bereich auftraten, vorbehandelt waren, einen größeren Durchmesser oder hohe Tumordicke aufwiesen [345]. Hieraus kann man schlussfolgern, dass die relativ einfache Methode der WLE bei Plattenepithelkarzinomen, die nicht die obigen Faktoren aufweisen, eine sinnvolle Methode sein kann.

Der Vorteil der Methode ist, dass man den Tumor auf fast allen Schnitten in seiner Ausprägung erkennen kann. Der Nachteil ist die lückenhafte Aufarbeitung der Ränder mit daraus resultierenden falsch negativen Befunden. Bedauerlich ist, dass nicht genau definiert ist, wie breit der Abstand zwischen den Lamellen sein darf. Dies ist gerade bei großen, multifokal wachsenden Tumoren problematisch. Wenn man bei sehr großen Tumoren den Abstand zwischen den Lamellen klein hält, entstehen schnell sehr viele Schnitte, die es zu befunden gilt. Die Definition, wie groß der histologische Abstand des Tumors vom Schnittrand sein sollte, um noch eine R0-Resektion zu befunden, variiert in den Studien der WLE von 1 bis 4 mm [358] [54] [395]. Weniger als 1 mm ist in nur ganz wenigen Arbeiten als R0 definiert worden [394].

8.1.2.5. Mikrographisch kontrollierte Chirurgie

Bei der Entwicklung der lückenlosen Schnittrandmethode sind in der Literatur unterschiedliche Verfahren angegeben. F. Mohs hat als Erster 1941 die Chlorzinkätzung eingeführt [405]. Bereits 1963 hat Drepper als erster systematisch flache Exzidate aus dem Wundgrund im Paraffinschnittverfahren an ihrer Außenseite histologisch

untersucht, um damit Tumorausläufer zu erfassen [406]. Mohs hat dieses Verfahren „Microscopic Controlled Surgery“ benannt [407] [408]. In Deutschland hat sich danach der Begriff als „mikroskopisch kontrollierte Chirurgie“ (MKC) etabliert [409] [402].

In der aktuellen AWMF-Leitlinie zu MKC ist diese als eine Technik definiert, dessen Ziel es ist, eine histologisch nachgewiesene vollständige Entfernung maligner Tumoranteile (R0-Resektion) bei größtmöglicher Schonung der gesunden Umgebung zu erreichen [402]. In der AWMF-Leitlinie sind unterschiedliche Techniken aufgezählt, die alle als MKC subsummiert werden. Sicher als MKC dürfen solche Techniken bezeichnet werden, bei denen eine lückenlose Beurteilung der Schnittränder erfolgt (siehe 8.1.2.1.). Darüber hinaus werden in Deutschland teilweise auch nicht-lückenlose Techniken mit eng gesetzten Lamellen als MKC bezeichnet, obwohl dies der ursprünglichen Idee einer lückenlosen Befundung des Exzidat-Außenrandes widerspricht.

Der Großteil der veröffentlichten lückenlosen MKC Studien beim Plattenepithelkarzinom stammt aus Ländern, in denen hauptsächlich die Befundung an Gefrierschnitten erfolgt. Dies umfasst Originalarbeiten [351] [60] [361] [362] [347] und Übersichtsarbeiten [411] [403] [342]. In Deutschland erfolgt die MKC zum Großteil am Paraffin-eingebetteten Material [402]. Für die lückenlose MKC an Paraffin-eingebetteten Präparaten wurde auch der Begriff 3D-Histologie [410] bzw. in den USA „complete circumferential peripheral and deep margin assessment (CCPDMA)“ vorgeschlagen [401]. Auch zu dieser Technik mit Befundung an Paraffinschnitten gibt es mehrere Studien [349] [20] [379] [374] [404] („slow Mohs-surgery“). In einer Studie wurde untersucht, ob Befunde beim Basalzellkarzinom, die initial an einem Gefrierschnitt durchgeführt wurden, identisch sind mit Befunden an Paraffin-aufgearbeiteten Präparaten [376]. Dies war in 158/160 (98,8%) der Fälle der Fall. Trotzdem muss festgehalten werden, dass die Befundung von Plattenepithelkarzinomen am Gefrierschnitt nicht einfach ist und auch mehr Schwierigkeiten aufweist als beim Basalzellkarzinom aufgrund des unterschiedlichen Färbeverhaltens in einer HE-Färbung (s.o. 8.1.2.1.3). In der aktuellen europäischen Leitlinie wird deshalb nach einer initialen Befundung an einem Gefrierschnitt, die Kontrolle an Paraffin-aufgearbeiteten Schnitten empfohlen [390].

Die Frage, wie häufig bei der primären Tumorexzision eine R1-Resektion vorliegt, wird nur bei einer der Publikationen genannt und beträgt hier 43% [55]. Dies erscheint im Vergleich zur WLE recht hoch, was bei den kleinen initialen Exzisionsabständen im Konzept einer hautsparenden Operationstechnik aber nicht verwundert. Es wurde nicht geprüft, ob dies die Rezidivrate beeinflusst.

Der Vorteil der Methoden ist die hohe Sensitivität, Tumorausläufer zu erkennen. Jedoch ist dabei zu bedenken, dass beispielsweise desmoplastische Tumoren durch Einzelzell-Infiltration gekennzeichnet sind, die sich dem histologischen Nachweis in der vom Tumor abgelegenen Peripherie entziehen können. Nichtsdestotrotz lässt sich festhalten, dass bei dieser Methode der primäre Sicherheitsabstand meist klein gehalten wird (1-5 mm, je nach Tumordurchmesser und Lokalisation), da insgesamt die Sensitivität, Tumorausläufer nachzuweisen, hoch ist. Dies ermöglicht signifikant kleinere Defekte, was in bestimmten Lokalisationen wie der Gesichtsregion von Vorteil sein kann [400]. Daneben kann es aus rein praktischer Sicht sinnvoll sein, die lückenlose MKC bei sehr großen Tumoren anzuwenden, da eine Brotlaibtechnik (mit engen Lamellen) die Befundung sehr vieler Schnitte notwendig macht. Dies ist aber natürlich von den individuellen Standortgegebenheiten abhängig, denn eine nur temporäre Anwendung einer lückenlosen MKC kann ebenfalls zeitaufwendig sein. Der Nachteil ist, dass lediglich die Ebene des Schnittrandes dargestellt wird und das Tumorzentrum getrennt, entweder nach Kürettage wie bei Mohs-Chirurgie oder vom verbleibenden Rest nach Abtrennung der Außenseiten untersucht werden muss. Und bei der MKC Methode können vermehrt Nachoperationen erforderlich sein, um eine R0 Situation zu erreichen.

8.1.2.6. Wann ist eine mikrographisch kontrollierte Chirurgie mit lückenloser Aufarbeitung der Schnittländer anzustreben?

Bei allen folgenden Überlegungen bzgl. chirurgischer R0 Resektion mit/ohne Sicherheitsnachresektion, ist es wichtig das tumorspezifische Überleben mit dem Gesamtüberleben zu vergleichen. Es zeigt sich, dass nur ca. 2% der Patienten mit kutanen Plattenepithelkarzinomen tatsächlich am Plattenepithelkarzinom versterben und ca. 40% an anderen Ursachen [22] [418] [404]. Man darf hoffen, dass dies zukünftig noch seltener wird, denn mit der Immuntherapie gibt es vielversprechende Therapieoptionen. Allerdings werden diese bei einem Teil der Patienten nicht ohne weiteres angewendet werden können, so dass es notwendig ist, in diesen Gruppen inoperable Komplikationen so weit zu verhindern wie möglich (bspw. Immunsupprimierte).

Die lokalen Rezidiv-Raten nach WLE, schwanken stark zwischen 0-53% [361] [418]. Innerhalb der gleichen Publikationen können bei gleicher Therapiemethode die Raten lokaler Rezidivierung ebenfalls um das Vielfache schwanken, je nach untersuchtem Subkollektiv [356] [361] [395] [423]. Die Mehrheit der Publikationen nennt Raten von 2-13% [350] [353] [361] [374] [374] [376] [374] [420] [374] [397] [374] [421] [374] [422] [346] [346] [416] [343] [343] [415].

In einer prospektiven Studie in der 277 Plattenepithelkarzinome mit WLE und nachfolgender Brotlaib-Histologie behandelt wurden, betrug die regionäre Metastasierungsrate 23% [350]. Ähnliche regionale Metastasierungsraten von 5-47% finden sich in retrospektiven Studien [354] [356] [358] [359] [360] [361] [375] [418] [420]. Andere Studien zeigen geringere Metastasierungsraten von 2-4% [59] [353] [358] [376]. Insgesamt ist zu beachten, dass diese Methode häufiger durch Mund-Kiefer- und Gesichtschirurgen angewendet wurde, welche die größeren Tumoren behandelten und somit die Patienten per se ein größeres Risiko hatten, Metastasen zu entwickeln. Es besteht also offensichtlich ein Bias zu Ungunsten der WLE. Ein Vergleich der genannten Studien ist kaum möglich, da oftmals die Risiko-Faktoren der Tumoren nicht genannt werden [361] [65] [411] [403] [427] bzw. die Angaben über die Metastasierungsrate fehlen [380] [395] [398] [422].

Die lokalen Rezidiv-Raten der MKC schwanken zwischen 0-33% [361] [347]. Die meisten Publikationen geben Rezidivraten zwischen 2-8% an [403] [20] [361] [417] [404] [422] [295] [424] [425] [426] [414] [343]. Betrachtet man spezifisch die Lokalrezidivrate zwischen nicht-desmoplastischen und desmoplastischen Plattenepithelkarzinomen, so unterscheidet sich diese signifikant mit 4 vs 26% [413].

Insgesamt erscheint somit die Rezidivrate nach MKC niedriger als nach WLE mit einer durchschnittlichen Rezidivrate von 2-13% (s.o.) jedoch gibt es Risikokonstellationen (wie beispielsweise Desmoplasie), bei denen es trotz lückenloser MKC häufig zu Rezidiven kommen kann. Die Annahme einer insgesamt niedrigeren Rezidivrate nach MKC wird unterstützt durch zwei kürzlich veröffentlichte retrospektiv vergleichende Arbeiten, die zeigen, dass sowohl die Lokalrezidivrate als auch die Metastasierungsrate bei MKC niedriger sind als bei WLE [343] [412]. Jedoch fehlen bei beiden Arbeiten die Details zur genauen Aufarbeitung der WLE-behandelten Präparate insbesondere wie groß der Abstand zwischen den einzelnen Lamellen war. Daneben fehlen Angaben zur Verteilung von Differenzierung [343] bzw. Desmoplasie [343] [412]. Bemerkenswert ist aber, dass in beiden Arbeiten die MKC-behandelten Kollektive ein signifikant schlechteres Risikoprofil aufwiesen und beispielsweise größere Tumoren enthielten, welche tiefere Strukturen infiltrierten [343], oder häufiger immunsupprimiert waren [412]. Andere Arbeiten, konnten keine signifikante Überlegenheit der MKC bzgl. Rezidivrate nachweisen [422] [423]. Dies kann daran liegen, dass abhängig vom untersuchten

Subkollektiv bei gleicher Therapiemethode die Raten lokaler Rezidive um das Vielfache schwanken können [349] [20].

Niedrige Metastasierungsraten von 0-7% sind nach Mohs Chirurgie beschrieben [351] [60] [424] [425] [426] [20] [59] [374] [374] [421] [374] [425] [414] [414] [412] [347]. Jedoch sind bei vielen der vorliegenden Daten mit Mohs Chirurgie eher kleinere Tumoren behandelt worden [403]. Besonders deutlich wird dies in einer viel zitierten prospektiven Studie bei der es in keinem Fall der 1263 untersuchten Plattenepithelkarzinome zu einer lokoregionäre Metastasierung kam [417]. Wichtig ist zu beachten, dass auch neuere Studien mit zum Großteil kleineren Tumoren zeigen, dass MKC weder ein Lokalrezidiv noch Metastasierung zu 100% sicher verhindern können [343] [347] [412]. Und auch der Anteil der Patienten, die aufgrund des Plattenepithelkarzinoms versterben, ist nach MKC niedriger als nach WLE jedoch nicht ausgeschlossen [423]. Wenn Desmoplasie vorliegt, so ist – trotz MKC – das Risiko an einem Plattenepithelkarzinom zu versterben, 8-fach erhöht [22]. All dies impliziert, dass auch nach lückenloser MKC die Entnahme eines zusätzlichen Sicherheitsnachresektates nach R0-Exzision für gewissen Risikopatienten durchaus sinnvoll sein könnte (s.u. Sicherheitsnachresektat nach R0-Resektion) insbesondere da ein Wiederauftreten des Plattenepithelkarzinoms [338] oder Metastasenbildung mit einer schlechten Prognose assoziiert ist.

Schon 1992 forderte Friedman [391] in einem Kommentar zum Review von Rowe et al. [361] prospektiv, randomisierte Studien für die unterschiedlichen Therapiemodalitäten. Eine solche gibt es bis heute noch nicht [403]. Für Deutschland kommt erschwerend hinzu, dass unterschiedliche Zentren verschiedene Techniken der MKC anwenden bzw. teilweise Techniken als MKC bezeichnet werden, die mit unvollständiger Darstellung der Schnittränder einhergehen [419]. Häufig ist dem Operateur der Abstand zwischen den einzelnen Lamellen bei Brotlaib-Technik aufgearbeiteten Präparaten nicht bekannt, so dass er nicht wirklich beurteilen kann, wie verlässlich ein R0 Befund ist, wenn dieser anhand Brotlaibtechnik-aufgearbeitetem Histologie erfolgte.

Im Fazit ergibt sich, dass es aus oben genannten Gründen (Fehlen von guten randomisiert, multizentrischen Studien mit ähnlichen Kohorten; unterschiedliche Techniken der MKC; lückenlose vs. nicht-lückenlose Aufarbeitung und Formaldehyd-fixiert vs. Gefrierschnitt) schwierig ist, zu sagen, wann eine MKC definitiv anzustreben ist. Gleichzeitig ist diese Frage sehr wichtig aufgrund der Tatsache, dass auch die neuen Immuntherapien nicht bei allen hilfreich sind bzw. eingesetzt werden können (bspw. Organtransplantierte), teuer sind und zahlreiche Nebenwirkungen haben. Insgesamt muss man festhalten, dass eine generelle Empfehlung alle Plattenepithelkarzinome mit lückenloser MKC zu behandeln aktuell als nicht gerechtfertigt erscheint. Andererseits erscheint die gezielte Anwendung dieser Technik für bestimmte Hochrisikopatienten als sinnvolle Option.

8.2. Operatives Vorgehen nach R0-Resektion

8.2.1. Sicherheitsnachresektat nach R0-Resektion

Der Verlauf eines Plattenepithelkarzinoms der Haut kann verkompliziert werden durch lokales Wiederauftreten (lokale Rezidivrate), lokale Metastasenbildung in der Haut, Metastasenbildung in den regionalen Lymphknoten oder durch Fernmetastasen. Optimalerweise sollte die Entnahme eines Sicherheitsnachresektates, das Risiko eine dieser Komplikationen zu entwickeln, reduzieren.

Die Interpretation und ein Vergleich der oben beschriebenen Studien ist jedoch durch die Anwendung der unterschiedlichen Exzisionstechniken und histologischen Schnitttrandkontrollen also in Deutschland auch der unterschiedlich angewendeten Techniken der MKC (siehe 8.1.2. chirurgische Therapie und histologische Schnitttrandkontrolle) schwierig (AMWF LL MIC). Gleichzeitig zeigen jedoch die allermeisten der Studien, dass nach beiden Methoden (WLE und MKC) prinzipiell das Risiko sowohl für ein Lokalrezidiv als auch Metastasierung für Hochrisikoplattenepithelkarzinome nicht 0% beträgt (siehe 8.1.2.1.). Ein Wiederauftreten des Plattenepithelkarzinoms geht mit einer schlechten Prognose einher insbesondere wenn dieser Befund inoperabel ist [22] [338]. Treten mehrere Risikofaktoren gleichzeitig auf, so verschlechtert dies zusätzlich das Gesamtüberleben [22].

In der aktuellen europäischen Leitlinie wird nach WLE bei low risk Plattenepithelkarzinomen die Entnahme eines klinischen Sicherheitsabstandes von 5mm und bei high risk von 6-10mm zu den Seiten hin empfohlen [390]. Zur Tiefe wird eine Exzision des subkutanen Fettgewebes und bei entsprechender Lokalisation eine Mitnahme der Galea aponeurotica empfohlen [390]. Daten hierfür liegen praktisch nicht vor [366]. In der Schottischen Leitlinie wird nach WLE für ein low-risk Plattenepithelkarzinom die Entnahme von mind. 4mm und für high-risk Plattenepithelkarzinomen von mind. 6mm empfohlen [367]. Weder die europäische noch die schottische Leitlinie, kommentieren, ob nach lückenloser MKC die zusätzliche Entnahme eines Sicherheitsnachresektates bei bestimmten Hochrisikopatienten doch sinnvoll ist.

Aufgrund der Wichtigkeit der Frage bezüglich der Sicherheitsnachresektatabstände nach Exzision eines Plattenepithelkarzinoms, wurde versucht, anhand der eingeschränkten Datenlage Empfehlungen zu formulieren. Dabei wurde auch berücksichtigt, dass i.) unterschieden werden muss zwischen lückenloser vs. nicht-lückenloser Aufarbeitung und ii.) auch eine lückenlose Aufarbeitung der Schnittländer nicht davor schützt, dass sich Tumorzellen aus dem Primarius gelöst haben und in der direkten Peripherie des Tumors befinden können.

8.2.2. Wundverschluss nach Bestätigung der R0-Resektion

8.3	Konsensbasierte Empfehlung	geprüft 2022
EK	Solange eine R0-Resektion histologisch nicht bestätigt ist, soll ein Wundverschluss nur erfolgen, wenn die Resektionsränder postoperativ eindeutig zuzuordnen sind (z.B. keine Verschiebelappen).	
	Starker Konsens (100%)	

Der histologische Befund im Paraffinschnittverfahren steht frühestens am Folgetag nach der Exzision zur Verfügung. Dabei werden auch die Areale subtotaler Exzision mitgeteilt. Die Wahrscheinlichkeit einer subtotalen Exzision steigt proportional mit der

Tumorgröße und umgekehrt proportional mit dem Exzisionsabstand. Für die WLE wurde oben ausgeführt, dass die Raten der R1-Resektionen nach der Erstexzision zwischen 1-16%, im Mittel bei 6% liegen [394] [395] [398] [399]. Nach MKC ist die Rate höher (bis 43% [55]) wegen der eher kleinen Resektionsabstände. Bei letzterem Verfahren wird international meist das Kryostatschnittverfahren angewandt. Eine Nachexzision kann dann zeitnah erfolgen.

Bei ungünstiger Lokalisation oder sehr großen Tumoren empfiehlt es sich, den Defekt bis zum Nachweis tumorfreier Schnittträger noch nicht plastisch zu verschließen. Das gilt insbesondere, wenn lokale Lappenplastiken geplant werden, da durch sie die Randabschnitte des Defektes mitunter verschoben werden können, was die spätere Zuordnung einer Nachexzision erschwert.

8.3. Wächterlymphknotenbiopsie

8.4	Evidenzbasiertes Statement	geprüft 2022
Level of Evidence 3	Es liegen keine validen Daten zur prognostischen und therapeutischen Wertigkeit der SLNB vor.	
	[428]; [429]; [430]; [431]	
	Starker Konsens (100%)	

Eine Möglichkeit zur minimalinvasiven Lymphknotendiagnostik stellt die Entfernung eines oder mehrerer Wächterlymphknoten dar (sog. Sentinel-Lymphknoten, sentinel lymph node(s) = SLN) dar. Mittels eines radioaktiven Tracers oder eines Farbstoffes, welcher peritumoral infiltriert wird, werden Lymphabfluss und SLN dargestellt, welche daraufhin operativ entfernt und histopathologisch untersucht werden (Wächterlymphknotenbiopsie, sentinel lymph node biopsy = SLNB). Die Gütekriterien (Sensitivität, Spezifität, negativer prädiktiver Wert, falsch negative Rate) der SLNB beim PEK der Haut zeigen eine Sensitivität von 79%, eine Spezifität von 100 % und einen negativ prädiktiven Wert von 96 %, so dass das Verfahren rein technisch als zuverlässig eingestuft werden kann [431] [428] [433] [434]. Vorteilhaft kann gerade im Kopf-Hals-Bereich als auch bei Rezidivtumoren oder nach Voroperationen die Möglichkeit der Darstellung auch untypischer Lymphabflusswege sein [435] [436] [437].

Dabei muss berücksichtigt werden, dass bei der primären therapeutischen Exzision von großen Tumoren (>20 mm Durchmesser, in der Literatur als high-risk Tumoren bezeichnet) ggf. mit Sicherheitsnachresektat entstehen naturgemäß relativ große Defekte. Damit wird der Lymphabstrom im Kopf-Hals-Bereich mit seiner komplizierten Lymphgefäßversorgung in aller Regel verändert. Das macht eine eventuell indizierte Sentinel-Lymphknoten-Biopsie möglicherweise insuffizient, denn der Ort der Injektion entspricht dann nicht mehr nahe dem Tumorzentrum. Wenn also eine Lymphabstromszintigrafie im Rahmen einer Sentinel-Lymphknoten-Biopsie geplant wird, sollte vor der Tumorexzision eine adäquate Probebiopsie erfolgen, um das Metastasierungsrisiko durch die histologischen Parameter so gut wie möglich zu bestimmen. Die Größe von >20 mm Durchmesser ist ohne Zusatzinformationen relativ unscharf und schließt noch viele low-risk Tumoren ein. Man würde dann durch eine Sentinel-Lymphknoten-Biopsie nur mit diesem einzigen Parameter bei oft alten Patienten eine Überdiagnostik riskieren.

Nichtsdestotrotz kann eine generelle Empfehlung zur SLNB derzeit nicht ausgesprochen werden, da ausreichende und genügend valide Daten zur prognostischen und therapeutischen Wertigkeit einer SLNB fehlen [438] [442] [440] [439] [441] [125]. Bisherige Studien konnten noch keine Vorteile bei SLNB bezüglich krankheitsspezifischem und Gesamt-Überleben sowie metastasenfreiem Überleben mit statistischer Signifikanz beweisen [443].

Die meisten verfügbaren Daten befassen sich mit dem Einsatz der SLNB bei Hochrisikoprofil (siehe Kapitel 8.1.1). Zahlreiche Studien führen einen potenziellen Nutzen (Detektion klinisch okkultter Mikrometastasen, Vermeidung unnötig umfangreicher Lymphadenektomien mit höherer Morbidität im Vergleich zur SLNB) beim high-risk PEK, bei dem mit einem Metastasierungsrisiko >10 % zu rechnen ist, an. Eine rezente Arbeit untersuchte 720 Patienten mit Hochrisiko-Plattenepithelkarzinomen, von denen 150 eine Wächterlymphknotenbiopsie erhielten [432]. Es konnte gezeigt werden, dass Patienten, welche eine Wächterlymphknotenbiopsie erhielten, keinen Vorteil hinsichtlich weiterer Metastasierung oder tumorspezifischem Tod zeigten. Damit zeigt sich weiterhin kein Benefit einer SLN-Entnahme beim Plattenepithelkarzinom der Haut, obwohl natürlich Komplikationen der SLNB (s. Studien beim Mamma Ca und Melanom) selten sind (3-5%) und primär Lymphödeme, Infektionen, Hämatome, Serome, kutane Lymphfisteln und Nahtdehiszenzen beinhalten [444] [437] [438] [125] [445] [446] [447] [448].

8.4. Prophylaktische und therapeutische Lymphadenektomie

8.5	Evidenzbasierte Empfehlung	geprüft 2022
Empfehlungsgrad A	Eine prophylaktische Lymphadenektomie soll nicht durchgeführt werden.	
Level of Evidence 3	[441]; [449]; [450]; [451]; [452]	
	Starker Konsens (100%)	

8.6	Evidenzbasiertes Statement	geprüft 2022
Level of Evidence 3	Zur Wertigkeit der regionären Lymphadenektomie bei positiver Sentinel-Lymphknotenbiopsie gibt es keine ausreichenden Daten.	
	[441]; [449]; [450]; [451]; [452]	
	Starker Konsens (100%)	

8.7	Evidenzbasierte Empfehlung	geprüft 2022
Empfehlungsgrad B	Eine regionäre (therapeutische) Lymphadenektomie sollte bei einer klinisch manifesten Lymphknotenmetastase erfolgen.	
Level of Evidence 3	[441]; [449]; [450]; [451]; [452]	
	Starker Konsens (100%)	

8.8	Evidenzbasiertes Statement	geprüft 2022
Level of Evidence 3	Für eine regionäre therapeutische Lymphadenektomie bei nodaler Metastasierung ist eine Verbesserung der lokoregionären Tumorkontrolle beschrieben.	
	[441]; [449]; [450]; [451]; [452]	
	Starker Konsens (100%)	

Für das kutane PEK ist ein (prospektiver) Nutzen einer prophylaktischen (elektiven) Lymphknotendisektion in Bezug auf krankheitsspezifisches und Gesamtüberleben bisher nicht belegt [451] [454]. Ein Nutzen ist erst ab einer Metastasierungshäufigkeit von über 20% zu erwarten, für den Kopf-Hals-Bereich konnte eine Studie hier einen zu erwartenden Nutzen erarbeiten [452]. (Nutzwert „utility“ für jede Behandlung ist ein Gewichtungsschema für den erwarteten Wert jedes Gliedes des Entscheidungsbaums. Utilities sind numerische Werte, die die Präferenz einer Person für unterschiedliche Gesundheitsergebnisse nach der Behandlung darstellen. Jeder Versorgungszustand hat einen Zahlenwert zwischen 0 und 1; der Tod wird traditionell mit 0 bewertet, während ein krankheitsfreier Zustand ohne signifikante Auswirkungen der Behandlung mit 1 bewertet wird.) Lediglich bei sehr fortgeschrittenen Stadien (wie z.B. einer Schädelbasnähe oder nodaler Metastasierung im Parotisgebiet) berichten einzelne Studien (retrospektive Fallserien) über einen Benefit durch eine elektive Neck-Dissection im Kopf-Hals-Bereich [455] [456].

In den Europäischen konsensusbasierten Leitlinien wird eine therapeutische Lymphknotendisektion bei klinisch (cN+ im Staging, Makrometastase) oder histologisch gesicherter Metastase (pN+, Mikro- oder Makrometastase im SLN, durch Feinnadelbiopsie oder durch Lymphknotenentfernung gesicherte Metastase) erfolgen [125]. Sie umfasst in der Regel und nach Empfehlung der meisten Autoren neben der Region / dem Level der gesicherten Metastase auch die jeweils direkt angrenzenden Level (Adaptation aus der S3-Leitlinie „Mundhöhlenkarzinom“ [454] [453]). Ausreichende Daten für eine evidenzbasierte Entscheidung zum Ausmaß (Level, Radikalität) der notwendigen therapeutischen Lymphadenektomie bei cN+ / pN+-Situation existieren nicht [460] [457]. Die Datenlage rechtfertigt eine therapeutische Lymphadenektomie bei cN+ / pN+ durch eine zu erwartende bessere lokoregionäre Tumorkontrolle und – je nach Ausmaß der nodalen Metastasierung – partiell auch des krankheitsspezifischen Überlebens, wobei eine adjuvante Radiatio bei pN+ zusätzlich durchgeführt wurde [458] [459] [460] [437] [450] [456] [461] [462] [463].

Eine therapeutische Lymphknotendisektion soll nur dann erfolgen, wenn bezüglich des Allgemeinzustandes (Operabilität) und im Rahmen des Gesamtkonzeptes ein operatives Vorgehen möglich und sinnvoll erscheint. Dieses setzt die Intention einer R0-Resektabilität der Metastase(n) voraus (lokale Operabilität). Sind allgemeine und lokale Operabilität nicht gegeben, sollte nicht-operativen Therapiemodalitäten im Rahmen einer interdisziplinären Tumorboard-Entscheidung der Vorzug gegeben werden.

8.5. Lymphadenektomie im Kopf-Hals-Bereich

8.9	Evidenzbasiertes Statement	geprüft 2022
Level of Evidence 3	Im Kopf-Halsbereich besteht kein allgemeiner Konsens über den notwendigen Level der Dissektion.	
	[441]; [449]; [450]; [451]; [452]	
	Starker Konsens (100%)	

In der Kopf-Hals-Region besteht in der Literatur keine Einigkeit über das Ausmaß einer Lymphknotenausräumung. Entscheidender Faktor ist insbesondere die Lokalisation des Primärtumors.

Für einige wenige Lokalisationen wird ein recht konstanter Lymphabflussbereich beschrieben, so z.B. für den Bereich der Unterlippe der Lymphabfluss in die submentalen und submandibulären Lymphknoten sowie hoch-zervikalen Lymphknoten (Level Ia, Ib und II nach Robbins et al.) [466] [467] [465] [468].

Die meisten Lokalisationen weisen einen sehr variablen Lymphabfluss auf. So werden allein für die Ohrregion verschiedenste Lymphdrainagewege beschrieben: nach retroaurikulär und okzipital, nach infraaurikulär, in die zervikalen Level II, III und IV sowie in die parotidealen Lymphknoten [469] [470] [471]. Auch für andere Regionen des Kopf-Hals-Bereiches trifft dieser variable Lymphabfluss, der bei mittelliniennaher Lokalisation des Tumors auch die kontralateralen Lymphabstromgebiete mit einschließen kann, zu [449] [474] [451] [472] [473]. So konnte gezeigt werden, dass bei Hauttumoren des Kopf-Hals-Bereiches in 7% ein kontralateraler Wächterlymphknoten vorliegt [464]. Insbesondere der Lymphabfluss in das Parotisgebiet ist auch unter klinisch-chirurgischen Gesichtspunkten durch Nähe zum N. facialis von Bedeutung, welcher wenn irgend möglich im Rahmen einer Lymphadenektomie/ Parotidektomie erhalten und geschont werden sollte [475] [476] [475] [476].

Wenn möglich sollte eine schonende, sog. selektiv-funktionelle Ausräumung unter Erhalt der funktionell bedeutsamen Strukturen (insbesondere Nerven, Muskeln und Gefäße) erfolgen. Nur bei ausgedehnter Metastasierung werden radikale Dissektionen empfohlen mit dann erhöhter Morbidität. In Analogie zum Mundhöhlenkarzinom sind die Ergebnisse einer selektiven Neck-Dissection bezüglich Tumorkontrolle, krankheitsspezifischem und Gesamt-Überleben denen einer modifiziert-radikalen oder radikalen Neck-Dissection nicht unterlegen (Adaptation aus der S3-Leitlinie zum Mundhöhlenkarzinom) [477] [479] [478] [453] [480].

8.6. Strahlentherapie und postoperative Radiatio

8.10	Evidenzbasierte Empfehlung	geprüft 2022
Empfehlungsgrad B	Bei lokal nicht in sano resezierbaren Tumoren oder inoperablen Patienten sollte eine Radiotherapie durchgeführt werden.	
Level of Evidence 3	[423]; [481]; [482]; [483]; [484]; [485]	
	Starker Konsens (100%)	

Prospektiv randomisierte Studien, welche die Effektivität einer primären Radiotherapie hinsichtlich lokaler Tumorkontrolle und Überleben der Patienten im Vergleich zu anderen lokalen Therapiemodalitäten vergleichen, liegen nicht vor. Retrospektive Untersuchungen zeigen jedoch eine hohe lokale Tumorkontrolle nach primärer Bestrahlung. Mendenhall berichtet für ein 245 Patienten umfassendes Kollektiv von einer Lokalrezidivrate von 6,0%/ 10,5%/ 12,8% nach 5/ 10/ 15 Jahren. Dabei war die Lokalrezidivrate abhängig von der initialen Tumorgroße. Bei T1-Tumoren lag sie nach 15 Jahren bei 1,7%, bei T2-Tumoren nach 5/ 10/ 15 Jahren bei 7,4%/ 14,2%/ 19,0% und bei T3-Tumoren nach 5/ 10 Jahren bei 25%. Mendenhall empfiehlt daher bei größeren Tumoren eine Bestrahlungsdosis von 70 Gy, bei kleineren eine von 60-70 Gy [486]. Lansbury kommt in einer 14 meist retrospektive Studien umfassenden Metaanalyse über 1018 primär bestrahlte Patienten mit kutanen PEK zu ähnlichen Ergebnissen [423]. Für Studien mit einer mittleren Beobachtungszeit von 2 bis 5 Jahren berichtet er von einer durchschnittlichen Rezidivrate von 6,1%.

Inwieweit bei großen oder initial lymphogen metastasierten Tumoren eine simultane Chemotherapie die Effektivität einer primären Radiotherapie steigern kann, ist nicht an großen Patientenkollektiven mit kutanen PEK geklärt.

In der Literatur ist eine Vorgehensweise in Analogie zur Behandlung fortgeschrittener mukosaler PEK [482] [483] beschrieben. So berichtet Nottage von 21 Patienten, welche in einer prospektiven Phase-II-Studie primär bestrahlt (Gesamtdosis 70 Gy, Einzeldosis 2 Gy) und simultan mit Chemotherapie (Cisplatin 40mg/ m² oder Carboplatin AUC2 wöchentlich) behandelt wurden. Von 19 auswertbaren Patienten entwickelten 10 eine komplette Remission, 2 Tumoren waren nach Radiochemotherapie operabel und konnten komplett reseziert werden [484]. Tanvetyanon et al berichteten bei 67 Patienten, dass eine adjuvante Radiochemotherapie mit Cisplatin signifikant das Risiko eines Rezidivs in einer multivariablen Analyse senkte: Hazard-Ratio (HR) 0,31. Allerdings wurde kein Unterschied im Gesamtüberleben festgestellt [487]. Für ein sehr kleines Patientenkollektiv mit rezidivierenden Tumoren berichtet Sharon von der Möglichkeit neben einer Platin-basierten Chemotherapie auch alternativ eine Therapie mit Antikörpern (Cetuximab) simultan zur Radiotherapie durchführen zu können [485]. Die Strahlentherapie mit entweder gleichzeitigem Platin oder Cetuximab scheint ähnliche klinische Ergebnisse bei Patienten mit lokal fortgeschrittenem kutanen PEK des Kopf-Hals-Bereichs zu bieten.

8.11	Evidenzbasierte Empfehlung	geprüft 2022
Empfehlungsgrad B	Eine postoperative Radiotherapie sollte durchgeführt werden bei: <ul style="list-style-type: none"> • R1- bzw. R2-Resektion (bei fehlender Möglichkeit der Nachresektion), • Ausgedehntem Lymphknotenbefall (>1 befallenen Lymphknoten, Lymphknotenmetastase >3cm, Kapseldurchbruch), • Intraparotidealem Lymphknotenbefall. 	
Level of Evidence 2	[488]; [489]; [125]; [373]; [375]; [481]; [487]; [490]; [491]; [492]; [493]	
	Starker Konsens (100%)	

8.12	Evidenzbasierte Empfehlung	modifiziert 2022
Empfehlungsgrad B	Eine adjuvante Radiotherapie sollte bei Vorliegen einer ausgedehnten Perineuralscheideninfiltration durchgeführt werden.	
Level of Evidence 2	[488]; [489]; [125]; [373]; [375]; [481]; [487]; [490]; [491]; [492]; [493]	
	Starker Konsens (100%)	

8.13	Evidenzbasierte Empfehlung	modifiziert 2022
Empfehlungsgrad 0	Eine adjuvante Radiotherapie kann bei knappem Resektionsrand erwogen werden.	
Level of Evidence 2	[488]; [489]; [125]; [373]; [375]; [481]; [487]; [490]; [491]; [492]; [493]	
	Starker Konsens (90,5%)	

8.14	Evidenzbasiertes Statement	neu 2022
Level of Evidence 2	Die aktuelle Datenlage lässt keine Empfehlung für eine Kombination einer adjuvanten Radiotherapie mit einer Systemtherapie zu.	
	[494]; [495]; [496]	
	Starker Konsens (100%)	

Für die folgende Überarbeitung im Rahmen der Aktualisierung der Leitlinie 2020/2021 erfolgte eine systematische Update-Recherche für den Zeitraum Januar 2017 bis Mai

2021. Systematische Reviews, randomisierte Studien und Fallserien > 200 Patienten wurden einbezogen.

Eine generelle postoperative Radiotherapie des kutanen PEK ist nicht indiziert, sondern sollte nur bei Vorliegen von Risikofaktoren für ein lokales oder lokoregionäres Rezidiv angeboten werden. Zu den Risikofaktoren, welche in der Literatur teilweise widersprüchlich diskutiert werden, gehören R1- oder R2-Resektion, knapper Resektionsrand (<2 mm bei fehlender Option einer Nachresektion), Rezidivtumor, maximale Tumorgroße (>2 cm), maximale Eindringtiefe (>4 mm), Infiltration von Fettgewebe, perineurale Infiltration und ausgedehnter lymphogener Befall (>1 befallener Lymphknoten, Kapseldurchbruch) [372] [491] [375] [498] [367] [487] [490] [373] [497].

In einem aktuellen systematischen Review mit Metaanalyse wurde der Einfluss der postoperativen Radiotherapie bei Patienten mit kutanem Plattenepithelkarzinom betrachtet (n=2605 Patienten, n=20 Studien) [488]. Die adjuvante Strahlentherapie erreichte signifikante Verbesserungen des Gesamtüberlebens (OR 2.94; 95% CI, 1.75-4.91; p<0.0001), des krankheitsfreien Überlebens (OR 2,17; 95% CI, 1.23-3.83; p=0.008) und der Rezidivrate (OR 0.56; 95% CI, 0.36-0.85; p=0.006). In der Subgruppe von Patienten mit freien Schnitträndern führte die postoperative Strahlentherapie zu einem verbesserten krankheitsfreien Überleben (OR 2.53; 95% CI 1.24-5.14; p=0.01), das Gesamtüberleben wurde nicht analysiert. Im Gesamtkollektiv identifizierte eine multivariate Analyse von Risikofaktoren für das Gesamtüberleben folgende signifikante Faktoren: Einsatz der Strahlentherapie (Verbesserung mit HR 0.47; 95% CI, 0.34-0.65; p<0.00001) sowie perineurale Infiltration (HR 1.61; 95% CI, 1.24-2.09; p=0.0004), positive Schnittränder (HR 2.34; 95% CI 0.34-0.65; p=0.0008) und Immunsuppression (HR 3.02; 95% CI 2.14-4.25; p<0.00001) [488].

Ein weiterer systematischer Review mit Metaanalyse evaluierte den Stellenwert der postoperativen Strahlentherapie bei Patienten mit kutanem Plattenepithelkarzinom der Kopf-Hals-Region und regionärer Lymphknotenmetastasierung (n=3534 Patienten aus 20 Beobachtungsstudien und einer randomisierten Studie) [489]. Die adjuvante Radiotherapie war in der Metaanalyse signifikant mit einem verbesserten Gesamtüberleben assoziiert (HR 0.45, 95% CI 0.26-0.78; p=0.005), während als signifikante Risikofaktoren Immunsuppression (HR 2.66, 95% CI 2.26-3.13; p<0.0001), Kapseldurchbruch (HR 1.90, 95% CI 1.12-3.22; p=0.02), der Anteil befallener Lymphknoten (HR 1.91, 95% CI 1.09-3.35; p=0.02) und das Alter (HR 1.03, 95% CI 1.00-1.07; p=0.05) ermittelt wurden. Der Einsatz der postoperativen Strahlentherapie war auch mit einem verbesserten krankheitsspezifischen Überleben assoziiert (HR 0.52, 95% CI 0.33-0.84; p=0.008).

Eine postoperative Radiotherapie nach R1- oder R2-Resektion sowie nach knapper Resektion (<2 mm) ohne die Möglichkeit einer Nachresektion wird als obligat angesehen [375] [367] [125] [487] [490]. In einer Metaanalyse konnten für knappe oder unklare Resektionsränder zwar keine unterschiedlichen Lokalrezidivraten zwischen alleiniger Operation und Operation und postoperativer Radiotherapie festgestellt werden. Die Autoren leiten aber die Effektivität einer postoperativen Radiotherapie ab aufgrund der Tatsache, dass bei beiden Therapiemodalitäten die Rezidivraten gleich waren, obwohl die bestrahlten Patienten größere Tumoren aufwiesen [375]. Daher empfiehlt Veness in dieser Situation eine Radiotherapie mit einer Gesamtdosis von 50-60 Gy [490]. Es liegt keine Literatur vor, welche die maximale Tumorgroße oder Infiltrationstiefe als obligate Indikationen für eine postoperative Radiotherapie angibt. Beide Risikofaktoren müssen daher als fakultativ angesehen werden und können gegebenenfalls im Sinne einer Individualentscheidung herangezogen werden. Obwohl keine prospektiven Studien zur PNI als Indikation für eine postoperativen Radiotherapie vorliegen, weisen 2 Reviews sowie 3 weitere Publikationen darauf hin, dass das Lokalrezidivrisiko bei PNI durch eine postoperative Radiotherapie reduziert werden kann [372] [491] [375] [125]

[373] [497]. Dabei sind das Ausmaß der Infiltration und die Größe des infiltrierten Nervens von Bedeutung. Man gibt für eine mikroskopische PNI lokale Kontrollraten von 78-87%, für makroskopische PNI von 50-55% an, während nach postoperativer Radiotherapie die lokale Kontrolle bei selektierten Patienten bei 100% lag [491]. Bei Vorliegen eines ausgedehnten Befalls der zervikalen Lymphknoten (>1 befallener Lymphknoten, Lymphknotenmetastase >3cm, Kapseldurchbruch) ist eine postoperative Radiotherapie obligat [499] [500] [450] [501] [493] [463] [492]. Dadurch werden nicht nur die Lokalrezidivrate [500] [450] [501] [493] [463] [492] und das krankheitsfreie Überleben [493] [463], sondern auch das Gesamtüberleben verbessert [450] [501] [493] [463] [492]. In einer 122 Patienten umfassenden retrospektiven Studie betrugen die Lokalrezidivrate, das 5-Jahres krankheitsfreie Überleben und das Gesamtüberleben für die alleinig operierten Patienten 55%, 34% und 27%, für die zusätzlich postoperativ bestrahlten 23%, 74% und 66% [492]. Die Bestrahlungsdosis lag dabei zwischen 50 und 60 Gy [450]. Eine besondere Situation liegt bei intraparotidealen Lymphknotenmetastasen vor, da hier immer eine postoperative Radiotherapie empfohlen wird [502] [503] [171]. Literaturangaben über die Vorgehensweise bei Lymphknotenmetastasen der Axilla und der Leistenregion sind spärlich und orientieren sich im Wesentlichen an der Indikation zur postoperativen Radiotherapie in der Halsregion [502].

Zur Frage der Rolle einer postoperativen Radiochemotherapie bei Vorliegen von Risikofaktoren kann die randomisierte Phase-III-Studie TROG 05.01 herangezogen werden, die n=310 Patienten mit makroskopisch komplett reseziertem (R0 oder R1) kutanem Hochrisiko-Plattenepithelkarzinom der Kopf-Hals-Region nach folgenden Kriterien einschloss: Vorliegen von intraparotidealer Lymphknotenmetastase oder Lymphknotenmetastase mit mindestens einem der Kriterien (≥ 2 Lymphknoten oder Kapseldurchbruch oder größter Lymphknoten > 3cm) oder fortgeschrittener Primärtumor (> 5cm oder T4 oder In-Transit Metastase) [494]. Verglichen wurde die postoperative Strahlentherapie mit 60-66 Gy mit einer Radiochemotherapie 60-66 Gy mit Carboplatin wöchentlich AUC 2 (maximal 6 Gaben). Im primären Endpunkt Freiheit von lokoregionärem Rezidiv zeigte sich kein Vorteil der Radiochemotherapie, sie betrug nach 5 Jahren für die alleinige Strahlentherapie 83% und für die Radiochemotherapie 87% (HR 0.84, 95% CI 0.46-1.55; p=0.58). Auch das 5-Jahres-Gesamtüberleben war vergleichbar, es betrug für die Strahlentherapie 76% und für die Radiochemotherapie 79% (HR 0.95, 95% CI 0.58-1.57) [494].

Ein Review zeigte 2019 ebenfalls keinen Benefit in der Ergänzung von Carboplatin im Rahmen einer adjuvanten Radiotherapie voroperierter Patienten verglichen mit der single Radiotherapie [Veness 2019]. Eine retrospektive Analyse von 104 Patienten mit lokal fortgeschrittenem kutanem Plattenepithelkarzinom, die bereits operativ inklusive Parotidektomie und Neck dissection versorgt worden waren, konnte keinen signifikanten Unterschied bezüglich der Rezidivfreiheit zwischen Radiochemotherapie vs. Radiotherapie feststellen bei einem 2-Jahres-krankheitsfreien Überleben von 65% vs. 58% (p=0.43) [495].

In einer Propensity-Score-gematchten Analyse wurde der Effekt einer Kombination von postoperativer Strahlentherapie mit Cetuximab bei kutanem Hochrisiko-Plattenepithelkarzinom (wenig differenziert, perineurale Infiltration, lymphovaskuläre Invasion, positiver Schnittrand, Lymphknotenbefall, Rezidiv, Immunsuppression oder Lokalisation Ohr / Wange / Lippe) der Kopf-Hals-Region betrachtet (n=68) [496]. Sowohl das 5-Jahresgesamtüberleben (80% vs. 61%) als auch das 5-Jahres-progressionsfreie Überleben (66% vs. 29%) waren vorteilhaft für die Gruppe mit Cetuximab, die Unterschiede waren aber nicht signifikant.

Zusammenfassend zeigt sich in mehreren Studien mit heterogenen und teils sehr kleinen Patientenkollektiven für die platinbasierten Chemotherapien in Kombination mit Radiotherapie kein oder kein statistisch signifikanter Benefit bezüglich

Gesamtüberleben, krankheitsspezifischem Überleben und Rezidivfreiheit im Vergleich zur Radiotherapie alleinig. Der Einsatz von EGFR-Rezeptorantagonisten in Kombination mit Radiotherapie ist insbesondere zu diskutieren bei Patienten, die Kontraindikationen für den Einsatz von Checkpoint-Inhibitoren sowie ein erhöhtes Risiko für Lokalrezidive und Metastasierung aufweisen wie z.B. organtransplantierte Patienten.

Die Kombination von Checkpoint-Inhibitoren und Radiotherapie ist bislang beim kutanen Plattenepithelkarzinom wenig untersucht. Mehrere klinische Studien überprüfen derzeit den Einsatz dieser therapeutischen Option in der Adjuvanz unter Einsatz unterschiedlichen Checkpoint-Inhibitoren. Ergebnisse dieser Studien müssen für künftige therapeutische Empfehlungen abgewartet werden.

Bei einem lokalen oder lokoregionären Rezidiv gelten die gleichen Kriterien für die Indikation zu einer postoperativen Radiotherapie wie in der primären Situation [504].

8.7. Therapie des lokalen bzw. loko-regionären Rezidivs

8.15	Konsensbasierte Empfehlung	geprüft 2022
EK	Ein lokoregionäres Rezidiv soll, wenn klinisch lokal möglich, chirurgisch entfernt werden.	
	Starker Konsens (100%)	

8.16	Evidenzbasierte Empfehlung	geprüft 2022
Empfehlungsgrad A	Dabei soll die Mikrographisch kontrollierte Chirurgie (MKC) zur Anwendung kommen.	
Level of Evidence 2	[125]; [364]; [373]; [375]; [481]; [487]; [491]; [492]; [493]; [501]; [503]; [504]; [370]	
	Starker Konsens (100%)	

8.17	Evidenzbasierte Empfehlung	geprüft 2022
Empfehlungsgrad B	Falls sich im Verlauf der Resektion eine nicht weiter resektable R1- bzw. R2-Situation ergibt, sollte eine Nachbestrahlung an der R1- bzw. R2-Lokalisation erfolgen (siehe Kapitel 8.6).	
Level of Evidence 2	[364]; [501]; [503]; [504]; [370]	
	Starker Konsens (100%)	

8.18	Evidenzbasierte Empfehlung	geprüft 2022
Empfehlungsgrad B	Bei interdisziplinär festgestellter Inoperabilität sollte eine Strahlentherapie erfolgen (siehe Kapitel 8.6).	
Level of Evidence 3	[364]; [501]; [503]; [504]; [370]	
	Starker Konsens (100%)	

8.19	Konsensbasierte Empfehlung	geprüft 2022
EK	Zur Therapie eines lokalen bzw. lokoregionären Rezidivs sollte die Indikation zur Elektrochemotherapie oder eine Systemtherapie geprüft werden, sofern keine chirurgischen oder strahlentherapeutischen Optionen zur Verfügung stehen.	
	Konsens (93,3%)	

Lokalrezidive haben oft eine ausgedehntere, irreguläre subklinische Infiltration als Primärtumoren, die mit der Brotlaib-Histologie nur unzureichend erfasst wird. Desmoplastische PEK rezidivieren häufiger trotz Anwendung einer lückenlosen MKC [370] [364]. Tod an einer lokalen Infiltration ist bei diesem Typ nicht selten [22]. Somit ist bei Rezidiven nach MKC nach chirurgischer Therapie eine Nachbestrahlung empfehlenswert. Insgesamt wird entsprechend der Literatur bei Nachbestrahlung die Rezidivrate verringert und ein längeres rezidivfreies Überleben zeigt, verglichen mit einer alleinigen chirurgischen Therapie [491] [375] [481] [125] [487] [490] [493] [492] [373].

Sollte eine Inoperabilität vorliegen und eine Radiatio nicht möglich sein, kann eine Elektrochemotherapie zur Verbesserung der lokalen Tumorkontrolle erfolgen, die overall response rate wurde mit 46% angegeben [506] [505] [507]. Des Weiteren kann geprüft werden, ob eine Systemtherapie möglich ist (siehe [Kapitel 8.8](#)).

8.8. Therapie im fortgeschrittenen (lokal fortgeschrittenen bzw. metastasierten) Stadium

8.8.1. Indikation zur Systemtherapie

8.20	Konsensbasierte Empfehlung	neu 2022
EK	Im Falle einer (Fern) Metastasierung oder einer lokal fortgeschrittenen Erkrankung, die nicht oder nur mit größeren Einschränkungen der Funktionalität durch operative oder strahlentherapeutische Interventionen kontrolliert werden kann, soll die Indikation zur Systemtherapie geprüft werden.	
	Starker Konsens (100%)	

8.21	Konsensbasierte Empfehlung	neu 2022
EK	Die Indikation zur Systemtherapie sollte in einem interdisziplinären Tumorboard gestellt werden.	
	Konsens (89%)	

Es besteht ein internationaler Konsens darüber, dass metastasierte Hauttumorerkrankungen im Allgemeinen und fortgeschrittene kutane Plattenepithelkarzinome (PEK) im Speziellen in einem interdisziplinären Tumorboard diskutiert werden sollen.

Die Möglichkeit des Einschlusses in klinische Studien sollte in jedem Fall geprüft werden.

Während eine Fernmetastasierung klar durch radiologische Kriterien (RECIST) in der Bildgebung definiert ist, fällt die Definition einer „lokal fortgeschrittenen PEK-Erkrankung“ schwerer. In den klinischen Studien zur Zulassung der PD-1-Antikörper Cemiplimab (REGN-1540) bzw. Pembrolizumab (KEYNOTE-630) wurde der Studieneinschluss nur dann möglich, wenn ein interdisziplinäres Tumorboard potenzielle Patienten diskutiert hatte. Nur wenn im Tumorboard keine kurative Option (Operation oder Strahlentherapie) gesehen wurde oder diese nur mit größeren Einschränkungen der Funktionalität durchgeführt werden könnte, wurde der Studieneinschluss möglich. Vor allem sollte die Sinnhaftigkeit einer Operation im Vergleich zu den Aussichten einer systemischen Therapie sorgfältig abgewogen werden.

Eine international akzeptierte Definition der lokal fortgeschrittenen PEK-Erkrankung gibt es aber bis dato nicht. Beim Basalzellkarzinom wurde kürzlich durch die European Association of Dermato-Oncology (EADO) eine Unterteilung beim fortgeschrittenen Basalzellkarzinom vorgestellt, die 5 Subgruppen unterscheidet. Auch die Deutsche Leitlinie zum Basalzellkarzinom enthält eine Begriffsdefinition für die „lokal fortgeschrittene Erkrankung“. Die EADO erarbeitet derzeit an einer PEK-Datensammlung einen ähnlichen internationalen Expertenkonsensus auch beim fortgeschrittenen PEK.

Zusammengefasst sollte jeder Patient mit einem fernmetastasierten oder einem lokal fortgeschrittenen PEK in einem interdisziplinären Hauttumorboard vorgestellt und die Lokal- und Systemtherapieoptionen sorgfältig in Bezug auf Nutzen und Risiken abgewogen werden. Hierbei soll stets der Einschluss in eine klinische Studie geprüft.

8.8.2. Durchführung der Systemtherapie

8.22	Konsensbasierte Empfehlung	neu 2022
EK	Bei Patienten mit lokal fortgeschrittenem oder metastasiertem PEK soll in der Erstlinie eine Immuntherapie mit einem für diese Indikation zugelassenen PD-1-Inhibitor angeboten werden.	
	Starker Konsens (100%)	

8.23	Konsensbasierte Empfehlung	neu 2022
EK	Bei Progress unter PD-1-Blockade oder bei Kontraindikationen gegen diese Art von Immuntherapie soll eine EGFR-gerichtete Therapie oder Chemotherapie angeboten werden.	
	Starker Konsens (100%)	

Besteht eine Indikation zur Systemtherapie, dann liegt für PD1-Inhibitoren die beste Datenlage aus allerdings nur unkontrollierten Studien vor (siehe Tabelle). PEK weisen eine sehr hohe Mutationslast auf [508], welche bei anderen Tumorentitäten mit einem Ansprechen auf PD1-Inhibitoren assoziiert sind. Daten mit dem PD1-Antikörper Cemiplimab und Pembrolizumab (siehe Tabelle) zeigen Ansprechraten von 41-50%, die mediane Dauer des Ansprechens war nach einer medianen Nachbeobachtung von 8.1-22.4 Monaten noch nicht erreicht (siehe Tabelle).

In einer retrospektiven monozentrischen Fallserie der Universitätsklinik Tübingen wurden 57 Patienten mit fortgeschrittenem PEK erfasst, die eine Systemtherapie bekommen hatten [509]. Bei dem Vergleich des Gesamtüberlebens von 20 Patienten, die zu irgendeinem Zeitpunkt eine Immuntherapie bekommen hatten, mit 37 Patienten, die keine Immuntherapie sondern Chemotherapie und/oder EGFR-Inhibitor erhalten hatten, zeigte sich ein signifikanter Vorteil für die Patienten mit Immuntherapie. Das deutet darauf hin, dass die Immuntherapie in Bezug auf das Gesamtüberleben vorteilhaft sein könnte.

Eine weitere retrospektive Fallserie 6 deutscher Hauttumorzentren berichtete 46 Patienten mit fortgeschrittenem PEK, welche einen PD1-Inhibitor bekommen hatten [510]. Die Ansprechraten waren 58.7% und waren unabhängig davon, ob ein lokal fortgeschrittenes oder metastasiertes Stadium vorlag. Medianes PFS und OS waren nicht erreicht, das PFS nach 12 Monaten war 58.8%. Als ungünstige Faktoren für einen Benefit von der Checkpoint-Blockade zeigten sich ein erhöhtes LDH und eine Lokalisation des Primärtumors im Bereich der Beine.

Zusammengefasst scheint die Ansprechraten von PD1-Inhibitoren höher zu sein bei Patienten mit fortgeschrittenem PEK auf chronisch lichtgeschädigter Haut (mit hoher Mutationslast) ohne Vorbehandlung, während Vorbehandlung und Primärtumoren auf nicht-lichtexponierter Haut (mit geringerer Mutationslast) niedrigere Ansprechraten zeigen.

Tabelle 36: Laufende Therapiestudien mit dem Einsatz von PD1-Blockern beim kutanen PEK (NBZ-Nachbeobachtungszeit).

Therapie	Linie	Studienphase	Anzahl auswertbare Patienten	Mediane Ansprechdauer (Monate)	Ansprechraten	Referenz
Cemiplimab	Jede	1	26	nicht erreicht (mediane NBZ 11.1 Monate)	50%	Migden et al., 2018 [515]
Cemiplimab (Kohorte 1, Gewichtsadaptierte Dosis alle 2 Wochen)	Jede	2	59 (mit Metastasen)	nicht erreicht (mediane NBZ 16.5 Monate)	49.2%	Migden et al., 2018 [515] Rischin et al., JITC 2020 [511]
Cemiplimab (Kohorte 2, Gewichtsadaptierte Dosis alle 2 Wochen)	Jede	2	78 (lokal fortgeschritten)	nicht erreicht (mediane NBZ 9.3 Monate)	44%	Migden et al., Lancet Oncol 2020 [512]
Cemiplimab (Kohorte 3, fixe Dosis alle 3 Wochen)	Jede	2	56 (mit Metastasen)	nicht erreicht (mediane NBZ 8.1 Monate)	41.1%	Rischin et al., JITC 2020 [511]
Pembrolizumab (CARSKIN)	1.	2	39	nicht erreicht (mediane NBZ 22.4 Monate)	41%	Maubec et al., J Clin Oncol 2020 [513]
Pembrolizumab	Jede	2	29			NCT02964559
Pembrolizumab+ Strahlentherapie	Postoperativ adjuvant	2	37			NCT03057613
Pembrolizumab (Keynote 629)	Jede	2	105	nicht erreicht (mediane NBZ 11.4 Monate)	34%	Grob et al., J Clin Oncol 2020 [514]

Neben den Studien zu den PD-1 Inhibitoren gibt es zumeist ältere Daten für verschiedene Chemotherapien und EGFR-Inhibitoren.

Ein 2011 publiziertes systematisches Review zur Systemtherapie des lokal fortgeschrittenen kutanen PEK fasst 28 Studien mit 119 Patienten zusammen, die in den Jahren 1970-2011 publiziert wurden [517]. Dabei wurde als wichtige Limitierung klar, dass es nur unkontrollierte Studien mit wenigen Patienten zu dieser Fragestellung gibt, der „Level of Evidence“ wurde mit 2-3 bewertet (2=randomized trial or (exceptionally) observational study; 3=non-randomized controlled cohort/follow-up study, Non-randomized controlled cohort/follow-up study) und entspricht einer Empfehlung B (entsprechende Level 2 oder 3 Studien) bzw. C (Level 4 Studien oder Extrapolation von Level 2 oder 3 Studien). Daher sind die Daten zur Effizienz mit (starken) Unsicherheiten behaftet. Über die verschiedenen Therapien hinweg wurde eine mittlere Zeit bis zum Ansprechen von 9 Wochen bei einer Gesamtansprechrate von 72% und einer mittleren Ansprechdauer von 42 Wochen gesehen.

In einer 2018 publizierten retrospektiven Fallserie wurden in 24 deutschen und österreichischen Zentren insgesamt 190 Patienten mit fortgeschrittenem PEK aus den Jahren 2010 und 2011 dokumentiert [516]. 78 Patienten hatten ein lokal fortgeschrittenes PEK, 114 Patienten ein metastasiertes PEK. 32 Patienten erhielten eine Systemtherapie, wobei verschiedene Chemotherapeutika und EGFR-Inhibitoren alleine oder in Kombination zum Einsatz kamen. Die Ansprechrate lag bei 26%, die mittlere Dauer des Ansprechens bei 5 Monaten.

Tabelle 37: Therapiestudien zum Einsatz von Chemotherapeutika, Interferon alpha und 13-cis Retinsäure bei kutanem PEK.

Therapie	Linie	Studienphase	Anzahl auswertbare Patienten	Mediane Ansprechdauer (Monate)	Ansprechraten	Referenz
Cisplatin + Doxorubicin	Zum Teil neoadjuvant	2	12	8.6	58%	Guthrie et al., 1990 [518]
Cisplatin + 5-Fluorouracil + Bleomycin	vorbehandelt	2	13	11.7	84%	Sadek et al., 1990 [519]
Cisplatin + 5-Fluorouracil	1.	2	7	11.8	86%	Khansur et al., 1991 [520]
Orales 5-Fluorouracil	1.	2	15	30	14%	Cartei et al., 2000 [521]
Interferon alpha + 13-cis Retinsäure	1.	2	28	5	68%	Lippman et al., 1992 [522]
Interferon alpha + 13-cis Retinsäure + Cisplatin	1.	2	35	9	34%	Shin et al., 2001 [523]

Therapie	Linie	Studienphase	Anzahl auswertbare Patienten	Mediane Ansprechdauer (Monate)	Ansprechraten	Referenz
70 Gray Radiotherapie + Carboplatin	1., nur lokal fortgeschritten, inkl. regionale Lymphknotenmetastasen	2	19	Nicht berichtet	100% (53% komplette Remission)	Nottage et al., 2017 [484]

Daten größerer Fallserien und Phase II Studien zur Behandlung des lokal fortgeschrittenen und metastasierten PEK sind in Tabelle 1, Tabelle 2 und Tabelle 3 dargestellt. Mit den o.g. Limitationen stellt sich hier das PEK als chemosensitiv dar mit Ansprechraten >50% auf eine Platin-basierte Chemotherapie. Allerdings sollte hier immer ein möglicher Bias hinsichtlich der Publikation der erfolgreichen Behandlungen berücksichtigt werden. Die Ansprechraten sind höher bei einer Poly-Chemotherapie oder einer Radiochemotherapie. Allerdings ist die Dauer des Ansprechens häufig unklar und gerade bei den genannten Poly-Chemotherapie-Schemata (Tabelle 2) ist mit einer vermehrten Toxizität zu rechnen.

Eine retrospektive Fallserie untersuchte eine isolierte Extremitätenperfusion bei inoperablem PEK [524]. Bei 21 Patienten wurde das Bein, bei 9 Patienten der Arm mit Melphalan perfundiert, bei 2 Patienten zusätzlich mit TNFα. Von 27 evaluable Patienten zeigten 16 (59%) eine komplette Remission, 6 (22%) eine partielle Remission und 5 (19%) eine progressive Erkrankung. 7 Patienten mit Ansprechen entwickelten im Verlauf ein Rezidiv bzw. einen erneuten Progress nach im Median 9 Monaten. Somit könnte die isolierte Extremitätenperfusion eine Therapieoption bei entsprechender Tumorklassifikation sein.

Bezüglich einer Monotherapie mit EGFR-Inhibitoren (Tabelle 3) liegen die Ansprechraten zwischen 25% und 45%, die mediane Ansprechdauer beträgt wenige Monate (progressionsfreies Überleben: ca. 4 Monate, Gesamtüberleben ca. 8 Monate). Hohe Ansprechraten wurden für die Kombination Cetuximab und Strahlentherapie berichtet. Eine Publikation fasste 8 eigene und 24 Patienten aus der Literatur zusammen [525]. 29 der 34 Patienten sprachen auf die Therapie an. Hier stellt sich allerdings die Frage, inwieweit dieses Ergebnis nicht auch mit alleiniger Strahlentherapie erreicht worden wäre bzw. die zusätzliche Cetuximab-Gabe notwendig war. Eine andere retrospektive Studie verglich den Einsatz einer Strahlentherapie plus Cetuximab versus Strahlentherapie plus Platin-haltige Chemotherapie und zeigte ähnliche Therapieerfolge in beiden Armen [526].

Tabelle 38: Therapiestudien mit dem Einsatz von EGFR-Blockern beim kutanen PEK.

Therapie	Linie	Studienphase	Anzahl auswertbare Patienten	Mediane Ansprechdauer (Monate)	Ansprechraten	Referenz
Cetuximab	1.	2	36	6.8	28%	Maubec et al., 2011 [529]

Therapie	Linie	Studienphase	Anzahl auswertbare Patienten	Mediane Ansprechdauer (Monate)	Ansprech-raten	Referenz
Panitumumab	1/2	2	16	6	31%	Foot et al., 2014 [530]
Gefitinib	Neo-adjuvant	2	22	Nicht berichtet	45%	Lewis et al., 2012 [531]
Erlotinib + Strahlentherapie	1	1	15	Nicht berichtet	Nicht berichtet	Heath et al., 2013 [532]
Lapatinib	Neo-adjuvant	1	8	Nicht berichtet	25%	Jenni et al., 2016 [533]
Dacomitinib	1./2.	2	42	10.3	28%	Cavalieri et al., Eur J Cancer 2018 [527]
Erlotinib	1./2.	2	29	5.3	10%	Gold et al., Cancer 2018 [528]

Als Besonderheit ist bei Patienten mit fortgeschrittenem oder metastasiertem PEK zu beachten, dass es sich häufig um ältere Patienten mit relevanten Komorbiditäten handelt; so ist z. B. eine chronisch-lymphatische Leukämie ein Risikofaktor für eine rasche Progression des PEK. Eine retrospektive Studie konnte zeigen, dass auch bei Patienten mit hämatologischen Neoplasien eine PD1-gerichtete Checkpoint-Blockade erfolgversprechend sein kann, wobei hier die Effizienz geringer zu sein scheint als bei Patienten ohne hämatologische Zweiterkrankung (Leiter et al., JTC 2020).

Unabhängig vom Alter sind Patienten mit Zustand nach Organtransplantation mit einer damit einhergehenden iatrogenen Immunsuppression zu erwähnen. Während bei Nierentransplantierten die Umsetzung der Immunsuppression auf ein mTOR-haltiges-Regime in mehreren Studien einen positiven Effekt in der Primär- und Sekundärprävention neuer epithelialer Hauttumoren hatte, ist der Effekt einer Umstellung auf mTOR-Inhibitoren bei manifesten epithelialen Hauttumoren unklar [536] [537] [538] [539]. Bei inoperablen oder metastasierten PEK kann auch hier eine PD1 Checkpoint-Inhibition diskutiert werden, jedoch besteht hier das Risiko einer Organabstoßung [534].

Zusammengefasst soll aktuell bei einem PEK mit Indikation zur Systemtherapie eine Immuntherapie mit einem PD1-Inhibitor durchgeführt werden, wenn kein Einschluss in eine klinische Studie möglich ist. Derzeit laufen eine Reihe klinischer Studien z.B. mit Kombinationen aus Checkpoint-Blockade und EGFR-Blockade (Avelumab + Cetuximab, AliCe-Studie, EUDRACT-Nummer 2018-001708-12). Bei Progress der Erkrankung unter

einer Immuntherapie oder Kontraindikationen gegen eine Immuntherapie soll die Indikation einer Chemotherapie oder EGFR-gerichteten Therapie geprüft werden. Dabei können auch Schemata in Anlehnung an Therapien des mukosalen PEK (HNSCC) bzw. des Mundhöhlenkarzinoms Anwendung finden [442] [535] [540] wie Cetuximab plus Platinderivat [541].

8.9. Palliativmedizinische Versorgung

Für Patienten mit fortgeschrittenem PEK sind die Kommunikation zur Palliation, die Vorstellung möglicher Behandlungskonzepte und Absprache zu realistischen Zielen unerlässlich. Versorgungsstrukturen im Umfeld und im Sinne des Patienten sind zu eruieren.

Durch ein Tumorwachstum bedingte Funktionsverluste, eingeschränkte Mobilität und Stigmatisierung sind zu berücksichtigen. Maligne zerfallende Tumoren betreffen 5-14% der Tumorpatienten. Tumorulzeration, Nekrosen und Superinfektionen verursachen zusätzliche psychische Belastungen [542]. Eine mikrobielle Besiedlung wird durch einen Tumorzerfall begünstigt. Exsudat, Blutungen, Fötor werden zur Bürde [390]. Lokale Maßnahmen können flankierend antitumoral eingesetzt werden [543] [544].

Patienten und Patientinnen mit unheilbaren Plattenepithelkarzinomen bedürfen einer palliativen Versorgung; dazu gehören Schmerztherapie und häufig auch ein Wundmanagement. Ernährung und gastrointestinale Beschwerden einschließlich Gewichtsabnahme, Schlafstörungen, Fatigue und körperliche Schwäche sind weitere zugehörige und gängige Themen [390] [545] (Leitlinie Palliativmedizin). Abhängig von Tumoralokalisation, Tumorgröße und dem Ausmaß der Erkrankung können weitere physische und psychische Probleme hinzukommen. Die psychoonkologische Versorgung adressiert psychische, soziale und spirituelle Konflikte. Ängste und Ungewissheit, wie die Krankheit und Sterben verlaufen, können rechtzeitig und Sorgen mindernd in die Kommunikation aufgenommen werden.

Physische Einschränkungen und Probleme wie auch psychosoziale Belange, Prävention von Komplikationen und der Erhalt der Lebensqualität stehen im Fokus. Die Wünsche der Patienten sind in Abstimmung mit den Angehörigen zu berücksichtigen. Ein multiprofessionelles und interdisziplinäres Management soll rechtzeitig auf den Weg gebracht werden.

9. Nachsorge und Prävention

U. Leiter, S. El Gammal, K. Fritz, A. Hauschild, S.M. John, P. Mohr, Ch. Pfannenberger

9.1. Untersuchungen im Rahmen der Nachsorge

9.1	Konsensbasierte Empfehlung			modifiziert 2022
EK	Die Nachsorge von Patienten mit Plattenepithelkarzinom der Haut sollte in risikoadaptierten Intervallen nach nachfolgendem Schema angeboten werden:			
		Jahr 1-2	Jahr 3-5	Jahr 6-10
	Primärtumorstadium			
	Geringes Risiko	6-monatlich	jährlich	-
	Hohes Risiko	3-monatlich	6-monatlich	jährlich
	Immunsupprimierte Patienten	3-monatlich	3-6 monatlich	3-6-monatlich nach Risikoprofil
	Fortgeschrittene Stadien			
	Lokal fortgeschritten/ metastasiert	3-monatlich (bis incl. Jahr 3)	3-6 monatlich (Jahr 4-5)	6 monatlich/ jährlich
Starker Konsens (100%)				

Die Frage, in welchen Intervallen eine Nachsorge durchgeführt werden sollte, muss differenziert im Hinblick auf die einzelnen Ziele der geregelten Nachsorge betrachtet werden.

- Die Früherkennung von Lokalrezidiven bzw. Metastasen
- Die Früherkennung von weiteren PEK und seiner Vorstufen

Hierbei unterliegen die Bedingungen und Ergebnisse einer klinischen oder apparativen Metastasendiagnostik am stärksten zeitlichen und stadienabhängigen Einflüssen. Für die frühzeitige Erkennung von Zweittumoren können generelle Randbedingungen formuliert werden.

9.1.1. Untersuchungsintervalle zur Früherkennung einer Metastasierung

Bei der Frage, ob eine gezielte Metastasendiagnostik sinnvoll eingesetzt werden kann, um die Letalität, Morbidität und Lebensqualität betroffener Patienten zu verbessern, spielt die Frage angemessener Untersuchungsintervalle eine bedeutsame Rolle.

Allerdings liegen keine Daten beim PEK vor, inwieweit durch unterschiedliche Nachsorgeschemata die Outcomes beeinflusst werden können.

Hier ist bedeutend, wie hoch das Risiko eines Rezidivs eingeschätzt wird, unter dem ein Patient zu einem gegebenen Zeitpunkt steht. McCarthy et al. erstellten 1988 basierend auf ihren Daten zur Rezidivhäufigkeit eine allgemeine Modellrechnung und Berechnungsgrundlage für anzustrebende Untersuchungsintervalle [546]. Diese basieren auf zwei Annahmen:

- Die relative Rate der durch Nachsorge entdeckten Rezidive beträgt mindestens 50% (gegenüber den durch den Patienten bzw. Symptome oder Zufallsbefunde entdeckten Ereignissen).
- Die theoretische Wahrscheinlichkeit, eine Metastasierung durch eine versäumte Nachsorgeuntersuchung nicht zu entdecken, sollte 1 Prozent nicht überschreiten.

Diese Voraussetzungen führen dazu, Nachsorgeuntersuchungen auf Intervalle herunterzubrechen, in denen die kalkulierte Metastasierungswahrscheinlichkeit höchstens 2 Prozent beträgt. Die Betrachtungsweise, welche Metastasierungswahrscheinlichkeit mindestens vorliegen sollte, damit eine Nachsorgeuntersuchung noch als sinnvoll angesehen werden kann, wird nicht angestellt. Die Frage, wann das Risiko einer Metastasierung als signifikant hoch für ein intensiviertes Nachsorgeschema gelten kann, müsste im Prinzip auch auf Kosten-Nutzen-Bewertungen basieren, über die jedoch keine Publikationen vorliegen.

9.1.2. Risikoadaptierte Intervalle nach Stadien

Die Notwendigkeit sowohl die Nachsorgeintervalle als auch Art und Umfang der empfohlenen Untersuchungen nach Stadien zu differenzieren, ergibt sich sowohl aus den kumulativen Rezidivrisiken für die einzelnen Stadien als auch aus ihrem zeitlichen Verlauf.

Um eine "Überindividualisierung" der Nachsorge zu vermeiden, zielen die meisten Empfehlungen [366] [454] [125] [547] auf zwei Risikogruppen mit niedrigem bzw. hohem Metastasierungsrisiko ab.

Grundsätzlich wird der Begriff der Nachsorge auf Patienten mit klinischer Tumorfreiheit angewandt. Dies sind in der Regel Patienten mit komplett chirurgisch resezierten Primärtumoren und/ oder lokoregionären Metastasen. Prinzipiell könnten dies aber auch resezierte oder durch andere Methoden (Bestrahlung, medikamentöse Tumorthherapie) in kompletter Remission befindliche Fernmetastasen sein, was allerdings beim PEK sehr selten vorkommt. Bei Auftreten eines erneuten PEK als Zweitmalignom beginnt die Nachsorge jedes Mal neu, so dass sie unter Umständen lebenslang erfolgt.

Ziel einer Einteilung in Risikogruppen ist eine konsistente und gut diskriminierende Abstufung auf dem Boden relevanter prognostischer Parameter.

Wie bei anderen soliden Tumoren enthält die Stadieneinteilung PEK gegenwärtig die vier klinischen Stadien I (frühe Primärtumoren), II (fortgeschrittene Primärtumoren), III (lokoregionäre Metastasierung) und IV (Fernmetastasierung). Die gegenwärtige Klassifikation der AJCC 2010 [548] gilt für PEK mit Ausnahme derer im Hals-Kopf-Bereich. Diese Einteilung bildet nicht das Metastasierungsrisiko ab. Risikofaktoren wie Immunsuppression, die eine deutlich schlechtere Prognose bedingen, werden nicht abgebildet:

- Tumoren mit schlechter Prognose werden vorwiegend in niedrige Tumorstadien eingeteilt.

- Tumoren im Stadium T4 metastasieren selten.
- T3- und T4-Tumoren nach AJCC 2010 zeigen ähnliche Überlebensraten [357].
- T2-Tumoren haben die schlechteste Prognose [357].

Es kommt also zu einer Überlappung der Stadien, die in der Definition der Nachsorgeempfehlung zu berücksichtigen ist.

Für PEK im Hals-Kopf-Bereich gibt es eine Klassifikation nach AJCC 2017, die die Risikofaktoren wie Tumordicke >6 mm und PNI besser abbildet. Diese Tumoren werden als T3 klassifiziert und dem Stadium III zugeordnet.

9.1.3. Erläuterung der Empfehlung

Um Rezidive und Zweittumoren des PEK frühzeitig zu erkennen, wird eine risikoadaptierte Nachsorge empfohlen.

Als prognostische Faktoren für die Metastasierung bzw. des krankheits-spezifischen Überlebens beim kutanen PEK werden folgende Faktoren angesehen: vertikale Tumordicke (>6 mm), horizontale Tumordicke (≥ 2 cm), histologische Differenzierung (> Grad 3), Desmoplasie, perineurales Wachstum, Lokalisation (Unterlippe, Ohr) und Immunsuppression (iatrogen oder erkrankungs-bedingt).

Da ca. 80% der Rezidive innerhalb der ersten 2 Jahre nach Primärdiagnose auftreten, wird für diesen Zeitraum eine intensivierte Nachsorge befürwortet. Die meisten Rezidive (69%) fanden sich innerhalb des ersten Jahres nach Primärdiagnose, 84% innerhalb der ersten beiden Jahre und 91% in Jahr 1-3. Lokalrezidive traten zu 75% in einem Zeitraum von bis zu 2 Jahren auf und zu 83% innerhalb von 3 Jahren nach Primärdiagnose, jedoch nicht nach mehr als sechs Jahren [20] [361]. Bei PEK im Hals-Kopf-Bereich entsteht die überwiegende Mehrheit der parotidealen Metastasen innerhalb der ersten 2 Jahre nach der Diagnose. Eine engmaschige sonographische Untersuchung der parotidealen und zervikalen Lymphknoten ist bei Risikopatienten insbesondere in den ersten 2 Jahren nach Diagnose des Hautkarzinoms zur rechtzeitigen Diagnose der lokoregionären Metastasen erforderlich [366] [454] [125] [110].

Daher sollten die Patienten in den Jahren 1-2 nach Primärdiagnose engmaschig nachgesorgt werden. Diese trifft im Besonderen für Patienten mit hohem Rezidivrisiko zu wie Patienten mit Immunsuppression, Organtransplantation und Mehrfachtumoren.

Eine intensivierte Nachsorge beinhaltet dreimonatige Vorstellungintervalle. Die einzelnen Nachsorgeuntersuchungen können dabei risikoadaptiert mit unterschiedlichen diagnostischen Methoden durchgeführt werden. Bei sich verringerndem Risiko können die Nachsorgeintervalle über ein 6-monatiges Intervall bis zu 1-jährigen Abständen verlängert werden.

Patienten mit geringem Risiko benötigen möglicherweise keine langfristige Nachsorge.

Da der unabhängige prognostische Effekt von Hochrisikofaktoren nicht konsistent berichtet wurde, sollte die Nachsorge auf der individuellen Risikobewertung und tumor- und patientenbezogenen Merkmalen basieren, unter besonderer Berücksichtigung von Patienten mit mehr als einem Risikofaktor.

Bei Patienten mit lacSCC oder mcSCC und nach Operation lokoregionaler Metastasen sollten in den ersten 5 Jahren alle 3 Monate und danach alle 6 Monate Kontrolluntersuchungen erfolgen [390].

Bei Patienten mit hohem Risiko für andere Primärtumore (Immunsuppression, hämatologische Komorbiditäten, genetische Prädisposition, vorheriges multiples cSCC), wird eine engmaschige Nachsorge, alle 3 Monate in den ersten 5 Jahren und danach

halbjährlich lebenslang empfohlen, abhängig von der Gesamtzahl und der Häufigkeit der Entwicklung neuer Tumore [390]

Die Nachsorge von Patienten mit beruflich bedingten Hauttumoren (BK5103) richtet sich nach den prognostischen Faktoren des führenden PEK.

Eine Aufklärung und ausführliche Anleitung zur Selbstuntersuchung ist Grundbestandteil der Nachsorge. Auch in der psychosozialen Unterstützung tumorfreier Patienten ist nach vorliegenden Daten insbesondere der rückversichernde Aspekt eines negativen Untersuchungsbefundes von Bedeutung. Hieraus werden in der Literatur keine spezifischen Intervalle einer geregelten Nachsorge abgeleitet [549]. Es erscheint plausibel, in Bezug auf die psychosoziale Unterstützung auch in Frühstadien in den ersten beiden Jahren nach Diagnosestellung mindestens vier Termine anzubieten, um dem Unterstützungsbedarf der Patienten gerecht zu werden.

9.1.4. **Untersuchungsintervalle zur Früherkennung von sekundären Plattenepithelkarzinomen der Haut**

Es wird geschätzt, dass 30-50% der Folge-PEK innerhalb eines Jahres nach Diagnose des Primärtumors auftreten [547], das Risiko hierfür ist innerhalb der ersten 4 Jahre nach Primärdiagnose am höchsten, aber auch noch nach einer Nachbeobachtung von 15 Jahren signifikant erhöht (SIR 3,0; 95% CI 2,5-3,6) [547]. Eine Kohortenstudie aus den USA mit 1426 Patienten zeigte ein 5- bzw. 10-Jahresrisiko, ein weiteres PEK zu entwickeln von 42.1 bzw. 69.1% [550]. Die Entstehung unabhängiger Zweittumoren sind häufige Probleme, insbesondere bei Hochrisikopatienten. Hierzu gehören Patienten mit Feldkanzerisierung an Gesicht, Händen und Kapillitium sowie mit chronischer Immunsuppression nach Organtransplantation [551] [31].

Auch dies spricht für eine engmaschige Kontrolle in den ersten Jahren nach Primärdiagnose. Ziel hierbei ist, sekundäre PEK frühzeitig zu erkennen und zu therapieren. Zur Sekundärprävention von PEK gehört in der Nachsorge auch die frühzeitige Therapie von Vorläuferläsionen wie AK.

9.1.5. Untersuchungsmethoden in der Nachsorge des invasiven Plattenepithelkarzinoms

9.2	Konsensbasiertes Statement							neu 2022		
EK	Folgende Untersuchungsmethoden werden in Abhängigkeit von Risikofaktoren des Primärtumors, Immunsuppression bzw. nach lokal fortgeschrittenem und metastasiertem Plattenepithelkarzinom der Haut nach dem vorliegenden Schema empfohlen:									
	Stadium	Körperliche Untersuchung			Lymphknoten-Sonographie			Bildgebende Untersuchungen CT, MRT, PET-CT		
	Jahr	1-2	3-5	6-10	1-2	3-5	6-10	1-3	4-5	6-10
	Primärtumore Geringes Risiko	2x	1x	-	0-2x	-	-	-	-	-
	Hochrisiko	4x	2x	1x	1-4x***	0-2x** *	-	0-2x** **	-	-
	Immunsupprimierte Patienten	4x	2-4x	2-4x	1-4x***	0-2x** *	-	0-2x* *	-	-
	Lokal fortgeschritten /metastasiert	4x	4x	2-4x	4x	2x	-	2x	-	-
<p>*für R0-resezierte Stadien, Geringes Risiko: TD ≤6 mm, ≤4mm bei Desmoplasie, G1-2 Differenzierung, Hohes Risiko, TD > 6mm, >4mm bei Desmoplasie, G3-4 Differenzierung, perineurales Tumorwachstum, immunsupprimierte und Patienten mit Sekundärtumoren, s. Frage I.3.</p> <p>** bei perineuralem Tumorwachstum</p> <p>*** in Abhängigkeit der Risikofaktoren</p>										
Konsens (83%)										

9.1.5.1. Klinische Untersuchung

9.3	Konsensbasierte Empfehlung	geprüft 2022
EK	Die klinische Untersuchung soll regelmäßig bei allen Patienten nach Plattenepithelkarzinom der Haut im Rahmen der Nachsorge erfolgen und eine Inspektion des gesamten Hautorgans sowie eine Inspektion und Palpation der Primärexzisionsstelle, der In-transit-Strecke und der regionären Lymphknotenstation umfassen.	
	Starker Konsens	

Soweit und solange eine Tumornachsorge im engeren Sinne erforderlich ist, wird die Ganzkörperinspektion zur Erkennung von sekundären PEK, Lokalrezidiven und Metastasen als integraler Bestandteil der Nachsorge diese Aufgabe erfüllen. Diese umfasst eine gezielte Anamnese, die Inspektion des gesamten Integuments sowie Palpation der Primärnarbe, In-transit- und Lymphabstromgebiete und Lymphknotenstationen. Zu Beginn der Nachsorge sollte diese durch eine Anleitung zur Selbstuntersuchung und zu Präventivmaßnahmen ergänzt werden [366] [367] [125].

Durch die Früherkennung von Rezidiven im Rahmen der Nachsorge profitieren insbesondere die Patienten, bei denen eine komplette operative Entfernung der Filiae möglich ist. Lokalrezidive und sekundäre PEK werden vorwiegend bei der körperlichen Untersuchung gefunden, zur Detektion von Lymphknotenmetastasen im Kopf-Hals-Bereich ist die klinische Untersuchung jedoch der Lymphknotenultraschalluntersuchung unterlegen [110].

9.1.5.2. Lymphknoten-Sonographie

9.4	Konsensbasierte Empfehlung	modifiziert 2022
EK	Die Lymphknoten-Sonographie sollte bei Patienten mit hohem Metastasierungsrisiko* bzw. bei unklarem Palpationsbefund sowie bei Z.n. lokal fortgeschrittenem und metastasierten Plattenepithelkarzinom der Haut erfolgen.	
	*Hohes Risiko: TD >6mm, >4mm bei Desmoplasie, G3-4 Differenzierung, perineurales Tumorwachstum, Immunsupprimierte und Patienten mit Sekundärtumoren	
	Starker Konsens (100%)	

Die Sonographie umfasst die Sonographie der Exzisionsnarbe des Primarius, der In-transit-Straße sowie des lokoregionären Lymphknotengebietes und gegebenenfalls weitere Stationen. Metastasen des PEK treten in ca. 80% der Fälle lokoregionär als Satelliten-, In-transit-Metastasen oder als lokoregionäre Lymphknotenmetastasen auf, frühzeitig entdeckte lokoregionäre Filiae haben die Option einer R0-Resektion. Daher kommt der Früherkennung lokoregionaler Lymphknotenfiliae eine besondere Bedeutung zu.

Zum Staging der parotidealen und zervikalen Lymphknoten bei PEK im Hals-Kopf-Bereich gilt die Sonographie als Methode der Wahl und ist der klinischen Untersuchung mittels Palpation zum Staging und zur rechtzeitigen Diagnose der Lymphknotenmetastasen deutlich überlegen [110]. Verglichen mit der MRT zeigt die LK-Sonographie ähnliche Werte für Sensitivität und Spezifität (66% bzw. 78%) [111]. Bei sonographischem Verdacht auf das Vorliegen parotidealer und zervikaler Metastasen sollte die

Staginguntersuchung durch eine Feinnadelzytologie der suspekten Lymphknoten, eine CT-Untersuchung von Hals und Thorax sowie eine MRT der Glandula parotis ergänzt werden.

Im Falle von Tumoren mit erhöhtem Metastasierungsrisiko (ab Tumordicke >5 mm, Grad 3 Differenzierung, bei immunsupprimierten Patienten) wird eine LK-Sonographie in 3- bis 6-monatigen Abständen empfohlen. Bei lokal fortgeschrittenen Tumoren oder lokoregionären Metastasen wird eine LK-Sonographie in 3-monatigen Abständen regulär empfohlen, ansonsten bei unklaren Befunden [366] [390] [110] [454].

In einer Metaanalyse von 74 Studien war die im Vergleich zu einer Schnittbildgebung kostengünstige LK-Sonographie das Verfahren mit der höchsten Sensitivität und Spezifität zur Detektion lokoregionärer Lymphknotenfiliae beim Melanom [552]. Die LK-Sonographie ist hier der Palpation überlegen [553]. Die LK-Sonographie wird auch in der Diagnostik bei HNSCC als das effektivste Verfahren mit dem höchsten positiven prädiktiven Wert beschrieben, um lokoregionale Lymphknotenmetastasen zu erkennen bzw. zeigt eine Sensitivität von ca. 75% und Spezifität von 85% [109] [112] (siehe 4.7; siehe Tabelle 39).

In einer Metaanalyse zum Vergleich verschiedener bildgebender Modalitäten (US, CT, MRT, PET) in der LK-Diagnostik beim klinisch N0-HNSCC betrug der positive prädiktive Wert für die Lymphknotenultraschalluntersuchung 25% bis 56%, der negative prädiktive Wert 95% bis 84% und war den anderen Modalitäten in der Genauigkeit gleichwertig [111]. Eine Erhöhung der diagnostischen Spezifität kann durch die US-geführte Feinnadelpunktion suspekter LK erzielt werden [109]. Auch im Vergleich mit FDG-PET/CT und Software-basiertem Fusions-PET/MRT (plus DWI) erwies sich die LK-Sonographie bei der Detektion von okkulten LK-Metastasen vom HNSCC Tumoren als mindestens gleichwertig, allerdings beziehen sich die publizierten PET-Daten häufig auf Studien mit inhomogenen Kollektiven (N-/N+) mit unterschiedlichem Evidenzlevel [112] [554] [555].

Studien zur Sensitivität und Spezifität in der Diagnostik von LK-Metastasen des kutanen PEK liegen nicht vor.

9.1.5.3. Röntgen-Thorax und Abdomen-Sonographie

9.5	Konsensbasierte Empfehlung	modifiziert 2022
EK	Röntgen-Thorax-Untersuchungen und Abdomensonographie sollten nicht routinemäßig in der Nachsorge erfolgen.	
	Starker Konsens (100%)	

Röntgen-Thorax-Untersuchungen sind in der Detektion kleiner pulmonaler Filiae der Thorax-Computertomographie (CT) eindeutig unterlegen [556] [114]. Problematisch bei Röntgen-Thorax-Untersuchungen ist die hohe Anzahl falsch positiver und falsch negativer Befunde. Röntgen-Thorax-Untersuchungen detektieren nur 28-60% der pulmonalen Metastasen, die im CT Thorax diagnostiziert werden.

Mithilfe der Abdomen-Sonographie können parenchymatöse Fernmetastasen und abdominelle Lymphknotenmetastasen, z. B. bei perianalen PEK oder Bowen-Karzinomen im Genitalbereich entdeckt werden, die diagnostische Genauigkeit ist allerdings untersucher- und patientenabhängig und insgesamt niedriger als die von MRT, CT und PET/CT. Limitationen ergeben sich insbesondere bei der Diagnostik von tiefliegenden Strukturen (z.B. retroperitonealen Lymphknoten) und bei adipösen Patienten. Ein

Vorteil der Abdomen-Sonographie liegt in der einfachen Praktikabilität, breiten Verfügbarkeit und fehlenden Strahlenbelastung.

9.1.5.4. Schnittbildgebung

9.6	Konsensbasierte Empfehlung	modifiziert 2022
EK	Eine Schnittbildgebung sollte zur Abklärung von Rezidiven z.B. mit Verdacht auf Befall funktioneller Strukturen, bei Z.n. lokal fortgeschrittenem oder metastasiertem Plattenepithelkarzinom der Haut oder bei V.a. perineurales Tumorwachstum oder metastasensuspikte Befunde erfolgen.	
	Starker Konsens	

Studien zum regulären Einsatz von Schnittbildgebung in der Nachsorge des kutanen PEK existieren nicht, daher bleibt ihr Einsatz der Abklärung metastasensuspikter Befunde vorbehalten. Die Art der zu wählenden Schnittbildgebung in der Abklärung metastasensuspikter Befunde richtet sich nach praktischer und ökonomischer Verfügbarkeit und der zu untersuchenden Körperregion.

Die CT bietet neben einer hohen diagnostischen Genauigkeit die Vorteile der standardisierten Ganzkörper- (GK-) Untersuchung (Hals bis Becken), allgemeiner Verfügbarkeit sowie Patienten- und Untersucherunabhängigkeit im Vergleich zur Sonographie. Besonders in der Diagnose kleiner pulmonaler Metastasen zeigen CT-Untersuchungen die höchste Genauigkeit [557] und sollten dafür bevorzugt eingesetzt werden [556] [114]. Nachteil der CT ist die Strahlenexposition, sowie der limitierte Weichteilkontrast.

Deshalb wird zur Abklärung von perineuralem Tumorwachstum bei kutanem PEK und HN-SCC von zahlreichen Autoren die MRT als Methode der Wahl empfohlen [558] [559] [560] [561]. Auch in der Diagnostik zerebraler und hepatischer Metastasen sowie bei V.a. tiefe Weichteilinfiltration ist die MRT aufgrund des hohen Weichteilkontrastes der CT überlegen. Ein weiterer Vorteil ist die fehlende Strahlenexposition.

CT und MRT zeigen hinsichtlich der Diagnostik von zervikalen LK-Metastasen vergleichbare Genauigkeiten. In einer Metaanalyse zum Vergleich verschiedener bildgebender Modalitäten (US, CT, MRT, PET) in der LK-Diagnostik beim klinisch N0-HNSCC zeigten sich ähnliche Ergebnisse in gepoolter Sensitivität und Spezifität [111].

Tabelle 39: Sensitivität und Spezifität bildgebender Verfahren.

	CT	MRT	PET	LK-Sonographie
Sensitivität	52%	65%	66%	66%
Spezifität	93%	81%	87%	78%

Die funktionelle Bildgebung mittels FDG-PET/CT und PET/MRT kann insbesondere distante Metastasen eines PEK aufgrund ihres deutlich gesteigerten Glukosestoffwechsels mit hoher Sensitivität und Spezifität erkennen [109] [120] [121]. Mehrere Studien beim HN-SCC haben gezeigt, dass die PET/CT zusätzlich zum konventionellen Work-Up die Staging-Genauigkeit erhöht, die Spezifität der LK-Diagnostik verbessert und mehr Fernmetastasen detektiert als die CT allein [123] [122]. Mikrometastasen in LK bei Patienten

mit klinisch unauffälligen Lymphknoten bleiben jedoch ein diagnostisches Problem für alle bildgebenden Modalitäten.

In einer Analyse von Fujiwara et al bei 26 Patienten mit high-risk PEK zeigte die PET/CT in der Detektion von Metastasen eine hohe Sensitivität (100%) und Spezifität (81%), deutlich höher als bei der konventionellen CT mit einer Sensitivität von 51% und Spezifität von 69% [124]. Bei 16% der Patienten zeigte sich ein falsch positiver Befund, der vorwiegend durch ein starkes entzündliches peritumorales Infiltrat mit mononukleären Zellen zustande kam. Dabei zeigte sich jedoch ein deutlich höherer SUVmax der LK-Metastasen im Vergleich zur FDG-Aufnahme des umgebenden Entzündungsinfiltrats [124]. Diese Ergebnisse wurden durch eine weitere monozentrische Studie mit 23 Patienten bestätigt, die für die 18F-FDG-PET im initialen Staging eine Sensitivität von 100% einen positiv-prädiktiven Wert von 77.5% und eine Genauigkeit von ebenfalls 77.5% zeigte. Dieser Untersuchung wurde nicht nur eine wichtige Rolle zur Detektion kleiner Weichteil- und Lymphknotenmetastasen sondern auch eine Bedeutung im Primärstaging zugesprochen [116]. Eine weitere aktuelle Studie derselben Autorengruppe untersuchte den Wert der FDG-PET/CT für das Rezidivstaging bei 100 Patienten mit kutanem PEK. Die Studie bestätigte die überlegene Sensitivität der Methode, insbesondere bei der Detektion von kleinen kutanen/subkutanen Herden und LK und konnte in 28% der Patienten eine PET/CT induzierte Managementänderung aufzeigen [117]

Eine retrospektive Studie, die die Bedeutung des radiologischen Stagings auf den Krankheitsverlauf bei kutanem PEK bei 108 Patienten untersuchte, zeigte, dass PEK mit hohem Risiko (T2b, T3) die in einer medianen Nachbeobachtungszeit von 43 Monaten mehrfach Staginguntersuchungen erhalten hatten (79% CT, 21% PET/CT, 19% MRT), ein verbessertes krankheitsfreies Überleben aufwiesen ($p=0,028$). Kein Unterschied war hinsichtlich des Fernmetastasenfreien oder des krankheitsspezifischen Überlebens festzustellen [118]. Auch ein Review von Duncan et al. [562] zeigte einen möglichen Nutzen der PET/CT in der Detektion von lokoregionären bzw. Fernmetastasen bei Nicht-melanomen, beschränkt sich aber aufgrund der hohen Kosten v.a. auf die Abklärung metastasensuspекter Befunde. Eine Kostenübernahme in der regulären Nachsorge durch den gesetzlichen Kostenträger ist aktuell nicht gewährleistet.

Insgesamt kann auf der derzeitigen Datenbasis keine generelle Empfehlung für die jeweilige Untersuchungsmethode ausgesprochen werden, da für das kutane PEK keine belastbaren Studien vorliegen.

9.1.6. Bei welchen Patienten kann auf Nachsorgeuntersuchungen verzichtet werden?

9.7	Konsensbasierte Empfehlung	neu 2022
EK	Bei allen Patienten mit einem Plattenepithelkarzinom der Haut (z.B. auch mit einer Tumordicke von $\leq 2,0$ mm ohne Vorliegen weiterer Risikofaktoren) soll eine Nachsorge aufgrund der möglichen Entwicklung von sekundären Hauttumoren erfolgen. Bei der Frequenz der Nachsorge ist auch die Zahl der aktinischen Keratosen sowie der Plattenepithelkarzinome der Haut in der Vorgeschichte zu berücksichtigen.	
	Starker Konsens (100%)	

Patienten mit einem niedrigen Rezidivrisiko und einer Tumordicke von ≤ 2 mm bzw. einem Tumordurchmesser von ≤ 2 cm haben kein Risiko für ein Lokalrezidiv oder eine Metastasierung [19] [20]. Brantsch et al zeigten, dass bei einem medianen Follow-Up Zeit von 43 Monaten (Range 1–165) bei Patienten ohne Risikofaktoren bzw. einer Tumordicke von $\leq 2,0$ mm keine Metastasierung auftrat.

Auch Lokalrezidive traten bei einer Tumordicke von $\leq 2,0$ mm nicht auf, wenn nicht zusätzlich ein desmoplastisches Wachstum vorlag. Dieses war ein unabhängiger Risikofaktor für ein Lokalrezidiv. Beim Vorliegen ungünstiger prognostischer Faktoren wie z.B. vertikale Tumordicke (> 6 mm) horizontale Tumordicke (≥ 2 cm), histologische Differenzierung ($> \text{Grad } 3$), Desmoplasie, perineurales Wachstum, Lokalisation (Unterlippe, Ohr), Immunsuppression (iatrogen oder erkrankungs-bedingt) kann auf eine Nachsorge nicht verzichtet werden.

In der Diskussion, ob die Nachsorge bei bestimmten Patientengruppen gänzlich weggelassen werden kann, sollte das Risiko, an weiteren kutanen PEK zu erkranken, berücksichtigt werden. Die Entstehung unabhängiger Zweitumoren sind häufige Probleme, insbesondere bei Hochrisikopatienten, aber auch denjenigen mit einer hohen kumulativen UV-Exposition.

Es wird geschätzt, dass 30-50% der Folge-PEK innerhalb eines Jahres nach Diagnose des Primärtumors auftreten [547], das Risiko hierfür ist innerhalb der ersten 4 Jahre nach Primärdiagnose am höchsten, aber auch noch nach einer Nachbeobachtung von 15 Jahren signifikant erhöht (SIR 3,0; 95% CI 2,5-3,6) [547].

In einer Kohorte von 1.426 Patienten mit kutanen PEK in den USA wurde das 5 und 10-Jahres-Risiko für ein weiteres PEK wurde auf 42,1 % bzw. 69,1 % geschätzt [550], die standardisierte Inzidenzrate wurde in einer systematischen Übersichtsarbeit auf 15,0 % geschätzt (14,0;16,0) [3]

Das Risiko ist für weitere epitheliale Tumore ist signifikant höher für immunsupprimierte Personen bei denen das PEK häufig mehrfach auftritt [551] [31] Auch Patienten mit einer Vorgeschichte von PEK sollten daher einer Nachsorge unterzogen werden, um weitere sekundäre Tumore frühzeitig zu erkennen.

Auch Melanome können nach Diagnose eines PEK häufiger auftreten. In einer Studie von van der Lest et al. wurden 64.054 Patienten mit einem PEK der Haut untersucht (nationale Daten NCR) [563]. Das kumulative 21-Jahres-Risiko für ein nachfolgendes Melanom nach einem ersten SCC oder BCC betrug 1,7 % bzw. 1,3 % bei Männern und 1,3 % bzw. 1,2 % bei Frauen; Die SIRs und AERs blieben bis zu 21 Jahre nach dem ersten SCC oder BCC erhöht.

Ziel ist der Nachsorge bei Patienten mit geringem Rezidivrisiko ist daher, Zweittumore so frühzeitig zu erkennen, dass sich die Prognose im Vergleich zu dem Ersttumor nicht verschlechtert. Zur Sekundärprävention von PEK gehört in der Nachsorge auch die frühzeitige Therapie von Vorläuferläsionen wie AK. Dies spricht für eine Kontrolle in den ersten Jahren nach Primärdiagnose. Im Verlauf kann dann, abhängig von Zahl und Risikofaktoren der Zweittumore, diskutiert werden, die Nachsorge in ein Hautkrebsscreening zu überführen.

9.2. Maßnahmen zur Primärprävention von aktinischer Keratose und Plattenepithelkarzinom der Haut

Zu diesem Thema verweisen wir auf die ausführliche S3-Leitlinie Siehe Kapitel 4 (Primäre Prävention) der Leitlinie zur „Prävention von Hautkrebs“ Kapitel 5 (Primäre Prävention) [36], Version von 2021.

9.3. Präventive Maßnahmen für spezielle Risikogruppen

Zu diesem Thema verweisen wir auf die ausführliche S3-Leitlinie „Prävention von Hautkrebs“, siehe dort Kapitel 5 (Primäre Prävention) und Kapitel 8 (Sekundäre Prävention) [1]

10. Berufsbedingte Erkrankung an Plattenepithelkarzinom der Haut oder/und aktinischer Keratose

A. Bauer, S. Krohn, E. Breitbart, R. Greinert, S.M. John, S. Völter-Mahlknecht, C. Skudlik

10.1. Diagnostik und Meldung bei Verdacht auf einen arbeitsbedingten Hautkrebs

10.1.1. Hautkrebs durch natürliche UV-Strahlung (BK-Nr. 5103 BKV)

https://www.dguv.de/bk-info/icd-10-kapitel/kapitel_12/bk5103/index.jsp

Zum 1.1.2015 wurde mit der Novellierung der Berufskrankheitenverordnung (BKV) die Berufskrankheit (BK) Nr. 5103 BKV: „Plattenepithelkarzinome oder multiple aktinische Keratosen der Haut durch natürliche UV-Strahlung“ als neue Berufskrankheit in die BK-Liste der BKV aufgenommen.

Ärztinnen und Ärzte sind nach § 202 SGB VII gesetzlich zur Anzeige einer Berufskrankheit verpflichtet, wenn im Rahmen einer versicherten beruflichen Tätigkeit (Ausnahme Beamte- Erkrankte melden selbst an den Dienstherrn) der begründete Verdacht besteht, dass eine Berufskrankheit vorliegt. Dies gilt auch für Zahnärztinnen und Zahnärzte sowie für Unternehmerinnen und Unternehmer. Gemeldet werden muss auch dann, wenn die versicherte Person widerspricht. Es kann nur davon abgesehen werden, wenn Gewissheit besteht, dass die Erkrankung bereits gemeldet ist. Der begründete Verdacht auf eine Berufskrankheit kann aber auch (muss aber nicht) von den betroffenen Versicherten, Familie, Freunden u.a. gemeldet werden.

Die ärztliche BK-Anzeige ist zu erstatten, wenn der begründete Verdacht besteht, dass eine Berufskrankheit im Sinne der sog. „BK-Liste“ (Anlage 1 der Berufskrankheiten-Verordnung (BKV)) vorliegt. Bei der BK-Nr. 5103 BKV ist der Verdacht begründet, wenn an arbeitsbedingt exponierten Körperstellen diagnostiziert wurden:

- ein Plattenepithelkarzinom (PEK) oder
- ein Bowen-Karzinom oder
- deren Vorstufen, die aktinischen Keratosen (AK) oder Morbus Bowen.

Die Vorstufen müssen dabei multipel im Sinne der BK-Nr. 5103 BKV auftreten, das heißt mit einer Zahl von mehr als 5 innerhalb von 12 Monaten oder einer Feldkanzerisierung in einem konfluierenden Areal größer als 4 cm².

Auch bei Basalzellkarzinomen ist UV-Strahlung als ein wichtiger Risikofaktor anzusehen. Die aktuelle epidemiologische Evidenz zum Zusammenhang von Basalzellkarzinomrisiko und beruflicher natürlicher UV-Strahlung wird in Kürze vom Ärztlichen Sachverständigenbeirat Berufskrankheiten am BMAS bewertet.

Darüber hinaus muss eine relevante arbeitsbedingte UV-Exposition durch Arbeiten im Freien bestanden haben. Hierfür reicht zum Zeitpunkt der Meldung eine grobe Schätzung. Der Richtwert ist ein Verhältnis von privater und arbeitsbedingter UV-Exposition. Da die private Dosis mit jedem Lebensjahr steigt, steigt auch die für eine BK-Anerkennung erforderliche arbeitsbedingte UV-Expositionszeit. Als langjährige Einwirkung im Sinne dieser Berufskrankheit gelten z.B. für ein Alter von

- 50 Jahren - 15 Jahre Arbeiten im Freien
- 60 Jahren - 18 Jahre Arbeiten im Freien
- 70 Jahren - 21 Jahre Arbeiten im Freien
- 80 Jahren - 24 Jahre Arbeiten im Freien

Für das Vorliegen eines PEK muss eine histologische Sicherung der Diagnose vorliegen, nicht aber für multiple AK, hier genügt die klinische Diagnostik. Dennoch wird empfohlen zumindest für eine der vorliegenden AK eine Histologie durchzuführen und diese der BK-Anzeige beizulegen.

Das/die PEK und/oder AK/Feldkanzerisierung müssen an beruflich exponierten Arealen wie z. B. Gesicht, Ohren, Kapillitium, Nacken, Hände und Unterarme lokalisiert sein. In Abhängigkeit von den jeweiligen Außentätigkeiten und den in vielen Fällen mangelhafter oder fehlender Schutzmaßnahmen können aber auch andere Lokalisationen als berufsbedingt in Frage kommen, z. B. der Rücken, wenn regelmäßig ohne Hemd gearbeitet wurde.

Folgende Berufe/Tätigkeiten werden in der wissenschaftlichen Begründung als in erheblich höherem Maße als die übrige Bevölkerung gefährdet aufgeführt, ein durch berufliche natürliche UV-Exposition multiple AK oder SCC zu entwickeln: Land- und Forstwirtschaft, Gärtnereien, Fischerei und Seefahrt, Baugewerbe und Handwerk (z.B. Dachdecker, Zimmerleute, Bauarbeiter, Maurer, Stahlbauschlosser, etc.), Straßenarbeiter, Bademeister, Bergführer u. ä. Aber es kommt weniger auf den Beruf, als auf die tatsächlich im Freien durchgeführte Tätigkeit an. Auch Fahrradkuriere, Sportlehrer, Erzieher in Kindertageseinrichtungen, Kellner im Biergarten, etc. sind potentiell gefährdet.

Die ärztliche Meldung bei Verdacht auf eine Berufskrankheit wird mit dem Vordruck F6000 „Ärztliche Anzeige bei Verdacht auf eine Berufskrankheit“ an den zuständigen Träger der Gesetzlichen Unfallversicherung (Berufsgenossenschaft, Unfallkasse) oder an eine Landesbehörde als für den medizinischen Arbeitsschutz zuständige Stelle erstattet (http://www.dguv.de/medien/formtexte/aerzte/f_6000/f6000.pdf). Sie ist unverzüglich zu erstatten, das heißt ohne schuldhaftes Zögern. Die Meldung wird vom UV-Träger gesondert vergütet (UV-GOÄ-Nr. 141). Die Versicherten sind über den Inhalt zu informieren und über den UV-Träger, dem die BK-Anzeige übersandt wird. Der zuständige UV-Träger richtet sich nach der letzten gefährdenden Tätigkeit der Versicherten und ist:

- bei Unternehmen der gewerblichen Wirtschaft eine Berufsgenossenschaft (nach Branchen gegliedert),
- bei Unternehmen der öffentlichen Hand eine der regional gegliederten Unfallkassen und
- bei Tätigkeiten in der Landwirtschaft und im Gartenbau die Sozialversicherung für Landwirtschaft, Forsten und Gartenbau (SVLFG).

Für Beamtinnen und Beamte (z.B. im Polizeidienst oder bei der Bundeswehr) gelten besondere Regelungen. So ist z.B. die Möglichkeit der rückwirkenden Anerkennung von Berufskrankheiten zwar bei der gesetzlichen Unfallversicherung, nicht jedoch bei Beamten möglich. Der BK-Verdacht ist in der Regel vom Erkrankten an den Dienstherrn zu melden. Näheres ist in den jeweiligen Beamtenversorgungsgesetzen der Länder/des Bundes geregelt.

Im Nachgang der BK-Meldung erhält der Hautarzt in der Regel das Formular Hautkrebsbericht vom UVT. In diesem Bericht wird eine detaillierte Krankheitsanamnese abgefragt (F 6120-5103 0416 Bericht Hautkrebs, http://www.dguv.de/medien/inhalt/versicherung/bk/hautkrankh/documents/f6120_5103.pdf, s. Anhang), um von Seiten des UVT prüfen zu können, ob ein Zusammenhang zwischen der angezeigten

Hautkrebserkrankung und den beruflichen Einwirkungen besteht oder bestanden hat. Im Hautkrebsbericht werden auch nach Basalzellkarzinomen gefragt (nicht relevant für die BK 5103), da der Bericht auch für die im Folgenden aufgeführten Hautkrebstatbestände (BK5102, BK1108, BK2402) verwendet wird.

Arbeitsbedingte Hautkrebserkrankungen können auch durch die arbeitsbedingte Exposition gegenüber bestimmten Karzinogenen ausgelöst werden. Derzeit können die im Folgenden genannten BK-Nummern zur Anwendung kommen.

10.1.2. **Erkrankungen durch Arsen oder seine Verbindungen (BK-Nr. 1108 BKV)**

https://www.dguv.de/bk-info/icd-10-kapitel/kapitel_01/bk1108/index.jsp

Nach beruflicher Exposition zu Arsen oder Arsenverbindungen treten AK, PEK sowie Morbus Bowen, Bowen-Karzinome und Basalzellkarzinomen (vorwiegend Rumpfhautbasaliome) auch an von Kleidung bedeckten Körperstellen auf. Zu den pathognomonischen Erscheinungsformen gehören Palmoplantarkeratosen, die aber nicht immer vorhanden sein müssen. PEK entstehen aus Vorstufen oder auf unveränderter Haut. Die Aufnahme von Arsen in den Körper erfolgt in Form von Staub, Dampf oder Gas über die Atemwege, den Magen-Darm-Trakt und die Haut. Eine Schwelle für kanzerogene Effekte kann derzeit nicht quantifiziert werden. Biologische Effekte wurden bereits bei niedrigen Konzentrationen beobachtet [564]. Gefahrenquellen im Beruf finden sich heute nur noch selten, z. B. in der Halbleiterherstellung. Darüber hinaus können Arsen oder Arsenverbindungen Bestandteil von Legierungen sein.

Latenzzeiten zwischen Exposition und Erkrankungsmanifestation können Jahre bis Jahrzehnte dauern. Für M. Bowen und Basalzellkarzinome sind Latenzzeiten von durchschnittlich 17,8 Jahren und für SCC von durchschnittlich 19,7 Jahren nach Erstkontakt zu Arsen publiziert [565]. Die BK-Nr. 1108 BKV spielt in der dermatologischen Praxis nahezu keine Rolle mehr, da aufgrund optimierter Arbeitsschutzmaßnahmen Kontaminationen äußerst unwahrscheinlich sind. Historische Expositionen z.B. durch die Anwendung von Arsen im Weinbau sind heute nur noch selten von Bedeutung, da die Betroffenen häufig bereits altersbedingt verstorben sind.

10.1.3. **Erkrankungen durch ionisierende Strahlen (BK-Nr. 2402 BKV)**

https://www.dguv.de/bk-info/icd-10-kapitel/kapitel_02/bk2402/index.jsp

Ionisierende Strahlen können in Abhängigkeit von der Dosis (siehe wissenschaftlicher Begründung zur BK-Nr. 2402 BKV) bösartige Erkrankungen der Haut auslösen, vornehmlich PEK und in geringerer Häufigkeit Basalzellkarzinome, selten Fibrosarkome und Angiosarkome. Beschäftigte im medizinischen Bereich, bei der Materialprüfung, in der Röntgenapparate- oder Röntgenröhrenindustrie können Röntgenstrahlen direkt oder indirekt über Streustrahlung ausgesetzt sein. Radioaktive Stoffe und Elemente können in entsprechenden Dosen eine Gefahrenquelle für Personen sein, die bei Gewinnung, Verarbeitung, Verwendung oder beim Transport mit diesen Stoffen oder den von ihnen ausgesandten Strahlen in Berührung kommen (medizinische Diagnostik oder Therapie, wissenschaftliche Untersuchungen, Werkstoffprüfung, Messverfahren, industrielle Verarbeitung und Anwendung von Radionukliden, Tätigkeiten im Uranbergbau und in kerntechnischen Anlagen). Die Latenzperiode zwischen der Strahlenexposition und der Entwicklung von Basalzellkarzinomen wird auf mindestens 20 Jahre geschätzt [566] [567]. Die Latenzperiode für SCC wird mit mindestens 20–30 Jahren angegeben [568].

10.1.4. **Hautkrebs oder zur Krebsbildung neigende Hautveränderungen durch Ruß, Rohparaffin, Teer, Anthrazen, Pech oder ähnliche Stoffe (BK-Nr. 5102 BKV)**

https://www.dguv.de/bk-info/icd-10-kapitel/kapitel_02/bk5102/index.jsp

Es handelt sich um eine der ältesten Berufskrankheiten in Deutschland, die bereits 1925 in die BKV aufgenommen wurde. Stoffe im Sinne der BK-Nr. 5102 BKV können nach derzeitigem Kenntnisstand PEK und Carcinomata in situ sowie Basalzellkarzinome verursachen. Ein direkter Hautkontakt spielt hierbei eine wesentliche Rolle. Die Latenzzeit von der Erstexposition bis zum Auftreten der entsprechenden Hauttumoren kann Jahre bis Jahrzehnte betragen. Auch nach Wegfall der Exposition ist diese Entwicklung möglich.

Häufig bestehen beim Auftreten der Hautkrebserkrankung weitere Zeichen einer so genannten „Teer- oder Pechhauterkrankung“ (z.B. Follikulitiden, Akne, bräunlich diffuse Pigmentierung (Melanose), Hyperkeratosen), die Tumoren können jedoch auch ohne diese Brückensymptome auftreten. Auf derartig veränderter Haut, aber auch ohne diese Veränderungen können einzelne oder multiple sogenannter Teer- oder Pechwarzen (Carcinomata in situ) entstehen. Teer- oder Pechwarzen treten vor allem im Gesichtsbereich (u. a. Nase, Periorbitalregion, Ohren) und am Handrücken, aber auch am Unterarm, Unterbauch und Skrotum auf.

Es gibt keine genaueren Angaben dazu, wie lange/wie intensiv eine chronische PAK-Exposition in den einzelnen Tätigkeiten sein muss, um Tumoren zu induzieren. Bei einer kumulativen Exposition von ≥ 2 Jahren während des Berufslebens sollte die Meldung bei der Erstmanifestation eines epithelialen Tumors oder einer Präkanzerose (s.o.) erfolgen. Eine detaillierte Expositionsermittlung erfolgt durch den UVT im Feststellungsverfahren.

Die Latenzzeit von der Exposition bis zur Tumormanifestation kann Jahre bis Jahrzehnte dauern. In einer Auswertung der Daten von Teerraffineriearbeitern (1946–2002) fanden sich PEK nach einer durchschnittlichen Latenzzeit von 29,1 Jahren und für Basalzellkarzinomen von 36,0 Jahren nach Beginn der Exposition [569]

Bei den BKen B-Nr. K5102, 2402 und 1108 BKV ist keine Mindestanzahl/-fläche an Präkanzerosen gefordert. Eine BK-Meldung erfolgt beim Auftreten der ersten Präkanzerose oder eines der o.g. Tumoren.

10.1.5. Zusammenfassung

Folgend Erkrankungen können aktuell als Berufskrankheit anerkannt werden (in Anlehnung an [570])

Tabelle 40: Übersicht über berufsbedingten Hautkrebs

BK/ Erkrankungs- bild	Carcinoma in situ	Plattenepithel- karzinome	Basalzell- karzinome	Maligne Melanome	Angio-/ Fibrosar- kome
Arsen BK-Nr. 1108	X	X	X	-	-
Ionisierende Strahlung BK-Nr. 2402	X	X	X	-	X
Teer, Pech usw. BK-Nr. 5102	X	X	X	-	-
Natürliche UV- Strahlung BK-Nr. 5103	X	X	-	-	-
Narben	X	X	X	-	-

10.2. Prävention bei beruflichem Hautkrebs

Für die Prävention des berufsbedingten Hautkrebses verweisen wir auf die S3-Leitlinie „Prävention von Hautkrebs“ [1]

10.3. Nachsorge bei der BK-Nr. 5103 BKV

Bezüglich der dermatoonkologisch empfohlenen Nachsorgeintervalle für die verschiedenen Stadien von PEK siehe Kapitel 9.1.

Nach Anerkennung der BK5103 werden die Daten zur Erkrankung, evtl. bestehender Beschäftigungsverhältnisse und ergriffener Präventionsmaßnahmen 1x/Jahr mit dem Formular „Nachsorgebericht“ (F6122-5103 0416 Nachsorgebericht BK 5103 Hautkrebs http://www.dguv.de/medien/inhalt/versicherung/bk/haut-krankh/documents/f6122_5103.pdf, s. Anhang) durch die Unfallversicherungsträger (UVT) abgefragt. Darüber hinaus muss bei Auftreten eines SCC, einer Metastasierung, oder wenn infolge der Berufskrankheit ein stationärer Aufenthalt erforderlich wird, der UVT benachrichtigt werden (Vordruck F 1100).

10.4. Arbeitsmedizinische Vorsorge bei Tätigkeiten im Freien mit intensiver Belastung durch natürliche UV-Strahlung

Für die arbeitsmedizinische Vorsorge des berufsbedingten Hautkrebses verweisen wir auf die S3-Leitlinie „Prävention von Hautkrebs“ [1]

Konsultationssfassung

11. Versorgungsstrukturen bei aktinischer Keratose und Plattenepithelkarzinom

11.1. Hauttumorzentren

C. Garbe, U. Leiter

Seit Anfang 2009 werden in Deutschland Hauttumorzentren eingerichtet, das erste davon in Heidelberg, 63 Zentren wurden bis Ende 2018 zertifiziert. Die Zertifizierung erfolgt in 2 Phasen:

- Prüfung des Erhebungsbogen Hauttumorzentren (Download www.onkoziert.de) von zwei Fachauditoren, Rücklauf mit Angaben über Abweichungen oder Hinweisen zur Verbesserung (Bewertung des Erhebungsbogens) an das Zentrum.
- Fachaudit, das von den 2 Fachauditoren durchgeführt wird, die auch den Erhebungsbogen bewertet haben. Es werden nicht nur das Zentrum selbst, sondern auch die kooperierenden Abteilungen besucht.

Das Herzstück des Hauttumorzentrums ist die interdisziplinäre Hauttumorkonferenz. Hier sollten möglichst viele therapeutische Entscheidungen getroffen werden. Die Einrichtung einer eigenen Hauttumorkonferenz/Hauttumorboard mit den Hauptbeteiligten aus Dermatologie, internistischer Onkologie, Chirurgie, Radiologie und Strahlentherapie ist ein wesentlicher Schritt für die Etablierung des Zentrums. Es müssen schriftliche Vereinbarungen mit Hauptbehandlungspartnern und weiteren Behandlungspartnern geschlossen werden. Mindestzahlen in der Behandlung von Hauttumorpatienten werden gefordert.

Ein weiterer wichtiger Punkt ist die Tumordokumentation. Alle Hauttumoren müssen elektronisch erfasst und dokumentiert werden. Patientenpfade und SOPs (Standard Operating Procedures) für Behandlungen (Wächterlymphknoten, Chemotherapie etc.) werden vorgelegt. Eine gute Kooperation mit den Einweisern, mit der Psychoonkologie und mit dem Sozialdienst muss gewährleistet sein.

Ziel ist die Koordination der Betreuung und interdisziplinäre Versorgung von Hauttumorpatienten, insbesondere mit lokal fortgeschrittenen oder metastasierten Tumoren, entsprechend dem aktuellen Stand des medizinischen Wissens.

Die Implementierung der vorliegenden S3-Leitlinie spielt in allen Versorgungsstrukturen eine wesentliche Rolle.

11.2. Qualitätsindikatoren

S. Wesselmann, H. Adam

Qualitätsindikatoren (QI) sind Messgrößen, deren Erhebung der Beurteilung der Qualität der zugrunde liegenden Strukturen, Prozesse bzw. Ergebnisse dient [571] [572]. QI sind ein wichtiges Instrument des Qualitätsmanagements. Ziel ihres Einsatzes ist die stetige Verbesserung der Versorgung, indem die Ergebnisse der Versorgung dargestellt, kritisch reflektiert und wenn nötig verbessert werden. Die vorliegende Auswahl von QI wurde gemäß der Methodik des Leitlinienprogramms Onkologie erstellt. Für den Ableitungsprozess konstituierte sich eine „Arbeitsgruppe Qualitätsindikatoren“. Diese erstellte das finale Set der QI auf Grundlage der starken Empfehlungen der Leitlinie (Empfehlungsstärke A, „soll“) und den Ergebnissen der Recherche nach bestehenden nationalen und internationalen QI. Die genaue Vorgehensweise und die Zusammensetzung der AG sind im Leitlinienreport dargelegt.

Nach einer Präsenzsitzung und einer Telefonkonferenz dieser AG wurde 1 QI in das finale Indikatorenset aufgenommen.

Tabelle 41: Qualitätsindikator

Qualitätsindikator	Referenz Empfehlung	Evidenzgrundlage / weitere Informationen
QI 1: Pathologiebericht		
Zähler: Anzahl Patienten mit folgenden Angaben im histologischen Befundbericht: histologischer Tumortyp, histologische Tiefenausdehnung (Beschreibung u. Messung), perineurale Ausbreitung, Gefäßeinbruch, Differenzierungsgrad und R-Klassifikation invasiver Tumoranteil Nenner: Alle Patienten mit PEK und Exzision	Empfehlung 4.17 Der histologische Befund eines PEK soll neben der Diagnose zusätzlich Folgendes enthalten: histologischer Tumortyp (bei speziellen Subtypen des PEK) Beschreibung der histologischen Tiefenausdehnung in Bezug auf die anatomische Schichtung (insbesondere ab Clark-Level V, entsprechend Infiltration der Subcutis) Messung der Tiefenausdehnung ab einer Invasionstiefe von 2 mm (entspricht etwa Durchmesser eines 10x Sichtfelds) im positiven Fall Angabe zum Vorhandensein einer perineuralen Ausbreitung, eines Gefäßeinbruchs oder einer geringen Differenzierung Vollständigkeit der Resektion des invasiven Tumoranteils.	EK Qualitätsziel: Möglichst häufig vollständige Angaben in Pathologieberichten bei Exzision eines PEK.

Der Zähler ist stets eine Teilmenge des Nenners. **Der Qualitätsindikator ist nicht mit dem onkologischen Basisdatensatz der Krebsregister zu dokumentieren (Stand: 10.2018).**

12. Anlagen

12.1. Änderungen in der Version 2

Version 1.1	Version 2.01	Änderung
3.1	3.1	modifiziert 2022
Die Datenlage für prognostische Faktoren des Übergangs AK -> PEK ist nicht ausreichend. Im Augenblick können keine belastbaren Werte für die Wahrscheinlichkeit des Übergangs AK -> PEK angegeben werden.	Die Datenlage für zuverlässige prognostische Faktoren des Übergangs von AK zu PEK ist nicht ausreichend. Im Augenblick können keine belastbaren Werte für die Progressionswahrscheinlichkeit angegeben werden. Folgende klinische Faktoren sind prognostisch ungünstig: <ul style="list-style-type: none"> • Immunsuppression • Therapieresistenz • Feldkanzerisierung 	
3.2	3.2	modifiziert 2022
Weil bestehende klinische und histologische Systeme (z.B. Klassifikation nach Olsen oder KIN 1-3) nicht ausreichend prognostisch validiert sind, sollten neue Einteilungen entwickelt werden.	Bestehende klinische und histologische Systeme (z.B. Klassifikation nach Olsen, Graduierung in KIN 1-3, Zählen von Läsionen) sind prognostisch nicht ausreichend validiert und damit im klinischen Alltag entbehrlich.	
	4.2	neu 2022
	Multiple qualitative und quantitative Faktoren integrierende Scores (z.B. AK-FAS, AKASI) verbessern die standardisierte Befunderhebung für die aktinische Keratose.	
	4.3	neu 2022
	Die Cheilitis actinica ist ätiologisch und morphologisch das Pendant der aktinischen Keratose des verhornenden Plattenepithels der Haut am Lippenrot.	
4.14	4.22	modifiziert 2022
Bei klinischem Verdacht auf ein PEK oder M. Bowen soll die Gewinnung einer Histologie auch zur Abgrenzung einer anderen benignen oder malignen Neoplasie erfolgen. Präoperativ sollte der maximale Durchmesser der Neoplasie dokumentiert werden.	Bei klinischem Verdacht auf ein Plattenepithelkarzinom der Haut, Cheilitis actinica oder Morbus Bowen soll die Gewinnung einer Histologie auch zur Abgrenzung einer anderen benignen oder malignen Neoplasie erfolgen. Präoperativ sollte der maximale Durchmesser der Neoplasie bei Plattenepithelkarzinom der Haut und Morbus Bowen dokumentiert werden.	

Version 1.1	Version 2.01	Änderung
5.2	5.2	modifiziert 2022
Eine Kombination aus einer feldgerichteten mit einer läsionsgerichteten Therapiemodalität kann angeboten werden.	Eine primäre oder sequentielle Kombinationstherapie aus verschiedenen feld- oder läsionsgerichteten Verfahren sollte für die aktinische Keratose angeboten werden.	
5.3	5.3	modifiziert 2022
Kryochirurgie sollte läsionsgerichtet für einzelne oder multiple AK des Grads I-III nach Olsen bei immunkompetenten Personen angeboten werden.	Kryochirurgie sollte für einzelne oder multiple aktinische Keratosen angeboten werden.	
5.4	5.4	modifiziert 2022
Eine operative Entfernung von AK des Grads I-III nach Olsen (z.B. mittels Kürettage, flacher Abtragung oder Komplettexzision) sollte bei einzelnen Läsionen in immunkompetenten und immunsupprimierten Patienten angeboten werden.	Eine operative Entfernung (z.B. mittels Kürettage, flacher Abtragung oder Komplettexzision) sollte bei einzelnen aktinischen Keratosen angeboten werden.	
5.5	5.5	modifiziert 2022
Die aktuelle Datenlage lässt keine Empfehlungen für die Therapie von AK mit chemischen Peelings zu.	Chemoexfoliation durch Peelings kann für einzelne oder multiple aktinische Keratosen sowie bei Feldkanzerisierung angeboten werden.	
	5.6	neu 2022
	Kaliumhydroxid 5% Lösung kann für einzelne oder multiple aktinische Keratosen angeboten werden.	
5.6	5.7	modifiziert 2022
Eine Behandlung mit ablativen Laserverfahren kann für einzelne oder multiple AK der Grads I-III nach Olsen sowie bei Feldkanzerisierung in immunkompetenten Patienten angeboten werden.	Ablative Laserverfahren können für einzelne oder multiple aktinische Keratosen sowie bei Feldkanzerisierung angeboten werden.	
5.7	5.8	modifiziert 2022
Eine Behandlung mit nicht-ablativen Laserverfahren kann für einzelne oder multiple AK der Grads I-II nach Olsen angeboten werden.	Nicht-ablative Laserverfahren können für einzelne oder multiple aktinische Keratosen angeboten werden.	
5.8	5.9	modifiziert 2022

Version 1.1	Version 2.01	Änderung
Eine Behandlung mit Diclofenac-Natrium 3% in Hyaluronsäure 2,5% Gel sollte für einzelne oder multiple AK des Grads I-II nach Olsen in immunkompetenten Personen angeboten werden.	Diclofenac-Natrium 3% Gel sollte für einzelne oder multiple aktinische Keratosen angeboten werden.	
5.9	5.10	modifiziert 2022
Eine feldgerichtete Therapie mit Diclofenac-Natrium 3% in Hyaluronsäure 2,5% Gel sollte bei Feldkanzerisierung angeboten werden.	Diclofenac-Natrium 3% Gel sollte bei Feldkanzerisierung angeboten werden.	
5.10	5.11	modifiziert 2022
5-Fluorouracil 5% Creme sollte für die Behandlung von einzelnen und multiplen AK des Grads I-II nach Olsen angeboten werden.	5-Fluorouracil 5% Creme sollte für einzelne und multiple aktinische Keratosen angeboten werden.	
5.11	5.12	modifiziert 2022
Eine feldgerichtete Therapie mit 5-Fluorouracil 5% Creme sollte bei Feldkanzerisierung angeboten werden.	5-Fluorouracil 5% Creme sollte bei Feldkanzerisierung angeboten werden.	
	5.13	neu 2022
	5-Fluorouracil 4% Creme sollte für einzelne und multiple aktinische Keratosen sowie bei Feldkanzerisierung angeboten werden.	
5.12	5.14	modifiziert 2022
Es liegt Evidenz für die Wirksamkeit von 5-Fluorouracil 0,5% Creme bei einzelnen und multiplen AK des Grads I-II nach Olsen vor. Allerdings besteht aktuell in Deutschland keine Zulassung für diese Konzentration.	Es liegt Evidenz für die Wirksamkeit von 5-Fluorouracil 0,5% Creme bei einzelnen und multiplen aktinischen Keratosen vor. Allerdings besteht aktuell in Deutschland keine Zulassung für diese Konzentration.	
5.13	5.15	modifiziert 2022
5-Fluorouracil 0,5% mit Salicylsäure 10% in Lösung sollte läsionsgerichtet oder feldgerichtet für einzelne oder multiple AK des Grads I-II nach Olsen sowie bei Feldkanzerisierung in immunkompetenten Personen angeboten werden.	5-Fluorouracil 0,5% mit Salicylsäure 10% in Lösung sollte für einzelne oder multiple aktinischen Keratosen sowie bei Feldkanzerisierung angeboten werden.	

Version 1.1	Version 2.01	Änderung
5.14	5.16	modifiziert 2022
Ingenolmebutat sollte als feldgerichtete Therapie bei einzelnen oder multiplen AK des Grads I-II nach Olsen sowie bei Feldkanzerisierung angeboten werden. ausgesetzt in Folge der ruhenden Zulassung (siehe Rote-Hand-Brief)	Ingenolmebutat soll für die Therapie der aktinischen Keratose nicht angeboten werden.	
5.15	5.17	modifiziert 2022
Imiquimod 5% Creme sollte feldgerichtet für einzelne oder multiple AK des Grads I-II nach Olsen sowie bei Feldkanzerisierung bei immunkompetenten Personen angeboten werden.	Imiquimod 5% Creme sollte für einzelne oder multiple aktinische Keratosen sowie bei Feldkanzerisierung angeboten werden.	
5.17	5.18	modifiziert 2022
Imiquimod 3,75% Creme sollte feldgerichtet für multiple AK des Grads I-II nach Olsen sowie bei Feldkanzerisierung in immunkompetenten Personen im Gesicht oder am unbehaarten Kapillitium angeboten werden.	Imiquimod 3,75% Creme sollte für multiple aktinische Keratosen sowie bei Feldkanzerisierung angeboten werden.	
	5.19	neu 2022
	Tirbanibulin 1% Salbe sollte für einzelne oder multiple aktinische Keratosen sowie bei Feldkanzerisierung angeboten werden.	
5.18	5.20	modifiziert 2022
Eine konventionelle photodynamische Therapie mit 5-Aminolävulinsäure oder ihrem Methylester (5-ALA oder MAL) sollte feldgerichtet bei einzelnen oder multiplen AK des Grads I-II nach Olsen und bei Feldkanzerisierung angeboten werden.	Eine photodynamische Therapie mit Rotlicht mit 5-Aminolävulinsäure (ALA) oder ihrem Methylester (MAL) sollte für einzelne oder multiple aktinische Keratosen sowie bei Feldkanzerisierung angeboten werden.	
5.19	5.21	modifiziert 2022
MAL in Kombination mit Tageslicht (Tageslicht-MAL-PDT) sollte feldgerichtet für nicht-pigmentierte, einzelne oder multiple AK des Grads I-II nach Olsen sowie bei	Eine photodynamische Therapie mit natürlichem oder simulierten Tageslicht mit 5-Aminolävulinsäure (ALA) oder ihrem Methylester (MAL) sollte für einzelne oder multiple aktinischen Keratosen sowie bei Feldkanzerisierung angeboten werden.	

Version 1.1	Version 2.01	Änderung
Feldkanzerisierung im Gesicht und am Kapillitium in immunkompetenten Personen angeboten werden.		
5.23	5.22	modifiziert 2022
Eine Behandlung mit photodynamischer Therapie mit MAL in Kombination mit einer Beleuchtung durch eine künstliche Rotlichtquelle (630 nm) sollte für einzelne oder multiple AK des Grads I-II nach Olsen sowie bei Feldkanzerisierung bei immunsupprimierten Patienten angeboten werden.	Photodynamische Therapie mit Rotlicht mit 5-Aminolävulinsäure (ALA) oder ihrem Methylester (MAL) sollte für einzelne oder multiple aktinische Keratosen sowie bei Feldkanzerisierung bei immunsupprimierten Personen angeboten werden.	
5.24	5.23	modifiziert 2022
Eine feldgerichtete Therapie mit Imiquimod 5% Creme kann bei immunsupprimierten Patienten mit multiplen AK des Grads I-II nach Olsen sowie bei Feldkanzerisierung angeboten werden. Hierbei ist die fehlende Zulassung zu beachten.	Imiquimod 5% Creme kann für einzelne oder multiple aktinische Keratosen sowie bei Feldkanzerisierung bei immunsupprimierten Personen angeboten werden. Hierbei ist die fehlende Zulassung zu beachten.	
5.25	5.24	modifiziert 2022
Eine Therapie mit Diclofenac-Natrium 3% in Hyaluronsäure 2,5% Gel sollte bei Patienten mit einzelnen oder multiplen AK des Grads I-II nach Olsen sowie bei Feldkanzerisierung unter Immunsuppression angeboten werden.	Diclofenac-Natrium 3% Gel sollte für einzelne oder multiple aktinische Keratosen sowie bei Feldkanzerisierung bei immunsupprimierten Personen angeboten werden.	
	6.1	neu 2022
	Die Indikation zur Therapie der Cheilitis actinica sollte in Zusammenschau des klinischen Bildes, der Risikofaktoren (z.B. Immunsuppression, kumulative UV-Exposition, Befall der gesamten Unterlippe, Befall auch der Oberlippe), Komorbiditäten, Lebenserwartung und des Patientenwunsches gestellt werden.	
	6.2	neu 2022
	Vor Wahl eines Behandlungsverfahrens sollte eine Biopsie zur diagnostischen Sicherung und zum Ausschluss eines invasiven Plattenepithelkarzinoms erfolgen.	

Version 1.1	Version 2.01	Änderung
	6.3	neu 2022
	Bei klinischem Hinweis auf ein fehlendes oder unvollständiges Therapieansprechen soll eine histologische Kontrolle erfolgen.	
	6.4	neu 2022
	Eine operative Entfernung der Cheilitis actinica (z.B. mittels Vermilionektomie bzw. Lip-Shave mit histologischer Aufarbeitung und Angaben zum Status der Resektion) soll bei flächigem Befall angeboten werden.	
	6.5	neu 2022
	Eine Behandlung der Cheilitis actinica mit ablativen Laserverfahren (CO2, Er:YAG) kann angeboten werden.	
	6.6	neu 2022
	Die ungenügende Datenlage lässt keine Empfehlungen für die Therapie der Cheilitis actinica mit nicht-ablativen Laserverfahren zu.	
	6.7	neu 2022
	Die Datenlage zur Kryochirurgie lässt eine abschließende Beurteilung der Therapie der Cheilitis actinica nicht zu.	
	6.8	neu 2022
	Eine chemisches Peeling soll wegen eines fehlenden Nutznachweises in der Therapie der Cheilitis actinica nicht eingesetzt werden.	
	6.9	neu 2022
	Eine Behandlung mit Diclofenac-Natrium 3% Gel kann für Cheilitis actinica angeboten werden.	
	6.10	neu 2022
	Die ungenügende Datenlage lässt keine evidenzbasierte Empfehlung für die topische Therapie der Cheilitis actinica mit 5-Fluorouracil zu.	
	6.12	neu 2022
	Eine photodynamische Therapie mit Rotlicht und 5-Aminolävulinsäure (ALA) oder ihrem Methylester (MAL) sollte zur Therapie der Cheilitis actinica angeboten werden.	
	6.13	neu 2022

Version 1.1	Version 2.01	Änderung
	Methylaminolävulinat (MAL) in Kombination mit natürlichem oder simulierten Tageslicht (MAL-dIPDT) sollte zur Therapie der Cheilitis actinica angeboten werden.	
	7.1	neu 2022
	Vor Therapie des Morbus Bowen soll eine Biopsie zum Ausschluß eines invasiven Plattenepithelkarzinoms, einer anderen Neoplasie oder einer entzündlichen Dermatose erfolgen. (Verweis auf Kapitel Diagnostik Empfehlung 4.15.) Bei klinischem Hinweis auf ein fehlendes oder unvollständiges Therapieansprechen soll eine histologische Kontrolle erfolgen.	
	7.2	neu 2022
	Eine operative Entfernung des Morbus Bowen (z.B. mittels flacher Abtragung oder Komplettextzision) soll bei einzelnen Läsionen angeboten werden.	
	7.3	neu 2022
	Kryochirurgie kann für die Behandlung des Morbus Bowen angeboten werden.	
	7.4	neu 2022
	Ablative Laserverfahren können zur Behandlung des Morbus Bowen angeboten werden.	
	7.5	neu 2022
	5-Fluorouracil 5% Creme sollte für die Behandlung des Morbus Bowen angeboten werden.	
	7.6	neu 2022
	Imiquimod 5% Creme kann für die Behandlung des Morbus Bowen bei immunkompetenten Personen angeboten werden. Hierbei ist die fehlende Zulassung zu beachten.	
	7.7	neu 2022
	Eine photodynamische Therapie mit Rotlicht sollte zur Behandlung des Morbus Bowen in 2 Therapiezyklen innerhalb von 4 Wochen angeboten werden.	
	7.8	neu 2022

Version 1.1	Version 2.01	Änderung
	Eine Vorthherapie (z.B. mit ablativen fraktionierten Laserverfahren, Microneedling) kann vor Durchführung einer photodynamischen Therapie mit Rotlicht zur Penetrationsverstärkung angeboten werden.	
	8.1	neu 2022
	Dem untersuchenden Pathologen/Dermatopathologen sollen folgende Risikofaktoren des PEK mitgeteilt werden, wenn sie vorliegen: Rezidiv, Tumordurchmesser >2 cm, Lokalisation Ohr, Lippe oder Schläfe, Immunsuppression und Hinweis auf perineurale Invasion, keine Verschieblichkeit vom Untergrund.	
	8.2	neu 2022
	Die chirurgische Therapie des Primärtumors soll nach folgendem Algorithmus erfolgen:	
6.9	8.12	modifiziert 2022
Eine adjuvante Radiotherapie sollte bei Vorliegen von Risikofaktoren durchgeführt werden: Knapper Resektionsrand (<2 mm, bei fehlender Möglichkeit der Nachresektion) Ausgedehnter Perineuralscheideninfiltration	Eine adjuvante Radiotherapie sollte bei Vorliegen einer ausgedehnten Perineuralscheideninfiltration durchgeführt werden.	
6.9	8.13	modifiziert 2022
Eine adjuvante Radiotherapie sollte bei Vorliegen von Risikofaktoren durchgeführt werden: Knapper Resektionsrand (<2 mm, bei fehlender Möglichkeit der Nachresektion) Ausgedehnter Perineuralscheideninfiltration	Eine adjuvante Radiotherapie kann bei knappem Resektionsrand erwogen werden.	
	8.14	neu 2022
	Die aktuelle Datenlage lässt keine Empfehlung für eine Kombination einer adjuvanten Radiotherapie mit einer Systemtherapie zu.	
	8.20	neu 2022
	Im Falle einer (Fern) Metastasierung oder einer lokal fortgeschrittenen Erkrankung, die nicht oder nur mit größeren Einschränkungen der Funktionalität durch	

Version 1.1	Version 2.01	Änderung																																							
	operative oder strahlentherapeutische Interventionen kontrolliert werden kann, soll die Indikation zur Systemtherapie geprüft werden.																																								
	8.21	neu 2022																																							
	Die Indikation zur Systemtherapie sollte in einem interdisziplinären Tumorboard gestellt werden.																																								
	8.22	neu 2022																																							
	Bei Patienten mit lokal fortgeschrittenem oder metastasiertem PEK soll in der Erstlinie eine Immuntherapie mit einem für diese Indikation zugelassenen PD-1-Inhibitor angeboten werden.																																								
	8.23	neu 2022																																							
	Bei Progress unter PD-1-Blockade oder bei Kontraindikationen gegen diese Art von Immuntherapie soll eine EGFR-gerichtete Therapie oder Chemotherapie angeboten werden.																																								
7.1	9.1	modifiziert 2022																																							
<div>Die Nachsorge von Patienten mit kutanem PEK* sollte in risikoadaptierten Intervallen nach nachfolgendem Schema angeboten werden:</div> <table><thead><tr><th></th><th>Jahr 1-2</th><th>Jahr 3-5</th><th>Jahr 6-10</th></tr></thead><tbody><tr><td>Geringes bis mittleres Risiko</td><td>6-monatlich</td><td>jährlich</td><td>-</td></tr><tr><td>Hohes Risiko</td><td>3-monatlich</td><td>6-monatlich</td><td>jährlich</td></tr></tbody></table> <div>*für R0-resezierte Stadien</div>		Jahr 1-2	Jahr 3-5	Jahr 6-10	Geringes bis mittleres Risiko	6-monatlich	jährlich	-	Hohes Risiko	3-monatlich	6-monatlich	jährlich	<div>Die Nachsorge von Patienten mit Plattenepithelkarzinom der Haut sollte in risikoadaptierten Intervallen nach nachfolgendem Schema angeboten werden:</div> <table><thead><tr><th></th><th>Jahr 1-2</th><th>Jahr 3-5</th><th>Jahr 6-10</th></tr></thead><tbody><tr><td colspan="4">Primärtumorstadium</td></tr><tr><td>Geringes Risiko</td><td>6-monatlich</td><td>jährlich</td><td>-</td></tr><tr><td>Hohes Risiko</td><td>3-monatlich</td><td>6-monatlich</td><td>jährlich</td></tr><tr><td>Immunsupprimierte Patienten</td><td>3-monatlich</td><td>3-6 monatlich</td><td>3-6-monatlich nach Risikoprofil</td></tr><tr><td colspan="4">Fortgeschrittene Stadien</td></tr><tr><td>Lokal fortgeschritten/ metastasiert</td><td>3-monatlich (bis incl. Jahr 3)</td><td>3-6 monatlich (Jahr 4-5)</td><td>6 monatlich/jährlich</td></tr></tbody></table>		Jahr 1-2	Jahr 3-5	Jahr 6-10	Primärtumorstadium				Geringes Risiko	6-monatlich	jährlich	-	Hohes Risiko	3-monatlich	6-monatlich	jährlich	Immunsupprimierte Patienten	3-monatlich	3-6 monatlich	3-6-monatlich nach Risikoprofil	Fortgeschrittene Stadien				Lokal fortgeschritten/ metastasiert	3-monatlich (bis incl. Jahr 3)	3-6 monatlich (Jahr 4-5)	6 monatlich/jährlich
	Jahr 1-2	Jahr 3-5	Jahr 6-10																																						
Geringes bis mittleres Risiko	6-monatlich	jährlich	-																																						
Hohes Risiko	3-monatlich	6-monatlich	jährlich																																						
	Jahr 1-2	Jahr 3-5	Jahr 6-10																																						
Primärtumorstadium																																									
Geringes Risiko	6-monatlich	jährlich	-																																						
Hohes Risiko	3-monatlich	6-monatlich	jährlich																																						
Immunsupprimierte Patienten	3-monatlich	3-6 monatlich	3-6-monatlich nach Risikoprofil																																						
Fortgeschrittene Stadien																																									
Lokal fortgeschritten/ metastasiert	3-monatlich (bis incl. Jahr 3)	3-6 monatlich (Jahr 4-5)	6 monatlich/jährlich																																						
	9.2	neu 2022																																							
	Folgende Untersuchungsmethoden werden in Abhängigkeit von Risikofaktoren des Primärtumors, Immunsuppression bzw. nach lokal fortgeschrittenem und metastasiertem Plattenepithelkarzinom der Haut nach dem vorliegenden Schema empfohlen:																																								
7.3	9.4	modifiziert 2022																																							
Lymphknoten-Sonographie sollte bei Patienten mit	Die Lymphknoten-Sonographie sollte bei Patienten mit hohem																																								

Version 1.1	Version 2.01	Änderung
erhöhtem Metastasierungsrisiko bzw. bei unklarem Palpationsbefund erfolgen.	Metastasierungsrisiko* bzw. bei unklarem Palpationsbefund sowie bei Z.n. lokal fortgeschrittenem und metastasierten Plattenepithelkarzinom der Haut erfolgen. *Hohes Risiko: TD >6mm, >4mm bei Desmoplasie, G3-4 Differenzierung, perineurales Tumorwachstum, Immunsupprimierte und Patienten mit Sekundärtumoren	
7.4	9.5	modifiziert 2022
Röntgen-Thorax-Untersuchungen sollten nicht routinemäßig in der Nachsorge erfolgen. Abdomen-Sonographie sollte in der Nachsorge nicht routinemäßig durchgeführt werden.	Röntgen-Thorax-Untersuchungen und Abdomensonographie sollten nicht routinemäßig in der Nachsorge erfolgen.	
7.5	9.6	modifiziert 2022
Eine Schnittbildgebung sollte zur Abklärung von Rezidiven z.B. mit Verdacht auf Befall funktioneller Strukturen oder bei V.a. perineurales Tumorwachstum oder metastasensupekter Befunde erfolgen.	Eine Schnittbildgebung sollte zur Abklärung von Rezidiven z.B. mit Verdacht auf Befall funktioneller Strukturen, bei Z.n. lokal fortgeschrittenem oder metastasiertem Plattenepithelkarzinom der Haut oder bei V.a. perineurales Tumorwachstum oder metastasensupekte Befunde erfolgen.	
	9.7	neu 2022
	Bei allen Patienten mit einem Plattenepithelkarzinom der Haut (z.B. auch mit einer Tumordicke von $\leq 2,0$ mm ohne Vorliegen weiterer Risikofaktoren) soll eine Nachsorge aufgrund der möglichen Entwicklung von sekundären Hauttumoren erfolgen. Bei der Frequenz der Nachsorge ist auch die Zahl der aktinischen Keratosen sowie der Plattenepithelkarzinome der Haut in der Vorgeschichte zu berücksichtigen.	

13. **Abbildungsverzeichnis**

Abbildung 1: Altersstandardisierte Inzidenzrate für PEK der Haut (ausgewählte Register nach Bundesländern, Zeitraum 2009-2018).	26
Abbildung 2: Altersspezifische Inzidenzrate für Poolregister (2014-2018) je 100.000 Personen.	29
Abbildung 3: Altersstandardisierte Erkrankungsraten für das PEK der Haut in den Niederlanden und Deutschland (Männer und Frauen) im Vergleich hierzu die Inzidenzraten für das maligne Melanom. ...	30
Abbildung 4: Algorithmus chirurgische Therapie	186

Konsultationssfassung

14. Tabellenverzeichnis

Tabelle 1: Beteiligte Fachgesellschaften und Organisationen	11
Tabelle 2: Arbeitsgruppen und deren Mitglieder	14
Tabelle 3: Abkürzungsverzeichnis	16
Tabelle 4: Schema der Evidenzgraduierung nach Oxford (Version 2011)	21
Tabelle 5: Schema der Empfehlungsgraduierung	23
Tabelle 6: Konsensstärke	23
Tabelle 7: Altersstandardisierte Inzidenzrate für das Plattenepithelkarzinom* der Haut für Regionen mit als ausreichend hoch und stabil eingeschätzter Erfassung (je 100.000 Personen und Jahr, alter Europastandard)	27
Tabelle 8: Rohe Inzidenzraten sowie hochgerechnete Fallzahlen in Deutschland im Jahr 2014-2018 ..	28
Tabelle 9: TNM-Klassifikation des PEK der Haut für die Lippenhaut (ohne Lippenrot), den Körperstamm, die oberen Extremitäten und Schultern, die unteren Extremitäten und die Hüfte und das Skrotum (8. Auflage, 2017)	42
Tabelle 10: TNM-Klassifikation der PEK des Kopf-Hals-Bereichs nach AJCC / UICC (8. Auflage, 2017) ..	44
Tabelle 11: Zu berücksichtigende Faktoren bei der Therapieentscheidung von AK.*	57
Tabelle 12: Läsionsgerichtete und feldgerichtete Therapieverfahren bei AK.	58
Tabelle 13: Therapiedauer der Interventionen für AK	59
Tabelle 14: Übersicht der eingeschlossenen Einzelstudien zu Kryochirurgie	62
Tabelle 15: Übersicht der eingeschlossenen Einzelstudien zu Chemoexfoliation.	68
Tabelle 16: Einzelstudien zu Kaliumhydroxid.	70
Tabelle 17: Übersicht der eingeschlossenen Einzelstudien zur ablativen Lasertherapie	72
Tabelle 18: Übersicht der Einzelstudien zu Diclofenac-Natrium 3% Gel	76
Tabelle 19: Übersicht der eingeschlossenen Einzelstudien über 5-FU (Konzentration 5%)	83
Tabelle 20: Übersicht der eingeschlossenen Einzelstudien über 5-FU (Konzentration 0,5%)	91
Tabelle 21: Übersicht der eingeschlossenen Einzelstudien zu 5-FU mit SA.	94
Tabelle 22: Übersicht der Einzelstudien zu Imiquimod 5%	99
Tabelle 23: Übersicht der Einzelstudien zu Imiquimod 3,75%	106
Tabelle 24: Übersicht zu eingeschlossenen Einzelstudien zu Tirbanibulin.	108
Tabelle 25: Übersicht der eingeschlossenen Einzelstudien zu ALA-PDT.	111
Tabelle 26: Übersicht der eingeschlossenen Einzelstudien zu MAL-PDT	121

Tabelle 27: Übersicht der eingeschlossenen Einzelstudien zu dIPDT.	127
Tabelle 28: Übersicht der eingeschlossenen Einzelstudien für die Subgruppe Immunsupprimierte. ...	128
Tabelle 29: Übersicht der Einzelstudien zu anderen Topika	133
Tabelle 30: Übersicht der eingeschlossenen Einzelstudien zu Retinoiden.....	142
Tabelle 31: Balance-Sheet der ablativen und physikalischen Verfahren.....	145
Tabelle 32: Balance-Sheet medikamentöse Interventionen	147
Tabelle 33: Therapieverfahren bei Cheilitis actinica	154
Tabelle 34: Balance Sheet Interventionen bei Cheilitis actinica	163
Tabelle 35: Unerwünschte Ereignisse des Vergleichs Kryochirurgie vs. MAL-cPDT versus Placebo vs. 5-Fluorouracil 5% Creme zur Behandlung des Morbus Bowen.....	172
Tabelle 36: Laufende Therapiestudien mit dem Einsatz von PD1-Blockern beim kutanen PEK (NBZ-Nachbeobachtungszeit).	209
Tabelle 37: Therapiestudien zum Einsatz von Chemotherapeutika, Interferon alpha und 13-cis Retinsäure bei kutanem PEK.....	210
Tabelle 38: Therapiestudien mit dem Einsatz von EGFR-Blockern beim kutanen PEK.....	211
Tabelle 39: Sensitivität und Spezifität bildgebender Verfahren.....	221
Tabelle 40: Übersicht über berufsbedingten Hautkrebs	229
Tabelle 41: Qualitätsindikator	232

Konsultationssfassung

15. Literaturverzeichnis

1. Leitlinienprogramm Onkologie (Deutsche Krebsgesellschaft, Deutsche Krebshilfe, AWMF), S3-Leitlinie Prävention von Hautkrebs, Langversion 2.1, 2021. AWMF Registernummer: 032/052OL:
2. Schafer, I., Reusch, M., Siebert, J., Spehr, C., Augustin, M., Health care characteristics of basal cell carcinoma in Germany: the role of insurance status and socio-demographic factors. *J.Dtsch.Dermatol.Ges.*, 2014. 12(9): p. 803-811., <https://www.ncbi.nlm.nih.gov/pub-med/25176460>
3. Flohil, S. C., van der Leest, R. J., Dowlathshahi, E. A., Hofman, A., de Vries, E., Nijsten, T., Prevalence of actinic keratosis and its risk factors in the general population: the Rotterdam Study. *J Invest Dermatol*, 2013. 133(8): p. 1971-8.
4. Green, A. C., Epidemiology of actinic keratoses. *Curr Probl Dermatol*, 2015. 46: p. 1-7., <https://www.ncbi.nlm.nih.gov/pubmed/25561199>
5. Memon, A. A., Tomenson, J. A., Bothwell, J., Friedmann, P. S., Prevalence of solar damage and actinic keratosis in a Merseyside population. *Br J Dermatol*, 2000. 142(6): p. 1154-9., <https://www.ncbi.nlm.nih.gov/pubmed/10848739>
6. Schmitt, J., Seidler, A., Diepgen, T. L., Bauer, A., Occupational ultraviolet light exposure increases the risk for the development of cutaneous squamous cell carcinoma: a systematic review and meta-analysis. *Br.J.Dermatol.*, 2011. 164(2): p. 291-307., <https://www.ncbi.nlm.nih.gov/pub-med/21054335>
7. Leiter, U., Garbe, C., Epidemiology of melanoma and nonmelanoma skin cancer—the role of sunlight. *Adv.Exp.Med.Biol.*, 2008. 624: p. 89-103., PM:18348450
8. Rudolph, C., Schnoor, M., Eisemann, N., Katalinic, A., Incidence trends of nonmelanoma skin cancer in Germany from 1998 to 2010. *J.Dtsch.Dermatol.Ges.*, 2015. 13(8): p. 788-797., PM:26213814
9. Leiter, U., Keim, U., Eigentler, T., Katalinic, A., Holleczer, B., Martus, P., et.al. Incidence, Mortality, and Trends of Nonmelanoma Skin Cancer in Germany. *J Invest Dermatol*, 2017., <https://www.ncbi.nlm.nih.gov/pubmed/28487088>
10. Katalinic, A., Kunze, U., Schafer, T., Epidemiology of cutaneous melanoma and non-melanoma skin cancer in Schleswig-Holstein, Germany: incidence, clinical subtypes, tumour stages and localization (epidemiology of skin cancer). *Br.J.Dermatol.*, 2003. 149(6): p. 1200-1206., <https://www.ncbi.nlm.nih.gov/pubmed/14674897>
11. Eisemann, N., Jansen, L., Castro, F. A., Chen, T., Eberle, A., Nennecke, A., et.al. Survival from non-melanoma skin cancer in Germany. *Br.J.Dermatol.*, 2015., PM:26676514
12. Waldmann, A., Nolte, S., Weinstock, M. A., Breitbart, E. W., Eisemann, N., Geller, A. C., et.al. Skin cancer screening participation and impact on melanoma incidence in Germany—an observational study on incidence trends in regions with and without population-based screening. *Br.J.Cancer*, 2012. 106(5): p. 970-974., PM:22294187
13. Augustin, M., Stadler, R., Reusch, M., Schafer, I., Kornek, T., Luger, T., Skin cancer screening in Germany - perception by the public. *J Dtsch Dermatol Ges*, 2012. 10(1): p. 42-9.
14. Keim, U., van der Pols, J. C., Williams, G. M., Green, A. C., Exclusive development of a single type of keratinocyte skin cancer: evidence from an Australian population-based cohort study. *J Invest Dermatol*, 2015. 135(3): p. 728-33., <https://www.ncbi.nlm.nih.gov/pubmed/25233075>
15. Stang, A., Jockel, K. H., Declining mortality rates for nonmelanoma skin cancers in West Germany, 1968-99. *Br.J.Dermatol.*, 2004. 150(3): p. 517-522., PM:15030336
16. Hollestein, L. M., de Vries, E., Nijsten, T., Trends of cutaneous squamous cell carcinoma in the Netherlands: Increased incidence rates, but stable relative survival and mortality 1989-2008. *Eur.J.Cancer*, 2012. 48(13): p. 2046-2053., PM:22342554
17. Xiang, F., Lucas, R., Hales, S., Neale, R., Incidence of nonmelanoma skin cancer in relation to ambient UV radiation in white populations, 1978-2012: empirical relationships. *JAMA Dermatol.*, 2014. 150(10): p. 1063-1071., PM:25103031

18. Raasch, B. A., Buettner, P. G., Multiple nonmelanoma skin cancer in an exposed Australian population. *Int.J.Dermatol.*, 2002. 41(10): p. 652-658., PM:12390187
19. Karia, P. S., Han, J., Schmults, C. D., Cutaneous squamous cell carcinoma: estimated incidence of disease, nodal metastasis, and deaths from disease in the United States, 2012. *J.Am.Acad.Dermatol.*, 2013. 68(6): p. 957-966., PM:23375456
20. Brantsch, K. D., Meisner, C., Schonfisch, B., Trilling, B., Wehner-Caroli, J., Rocken, M., et.al. Analysis of risk factors determining prognosis of cutaneous squamous-cell carcinoma: a prospective study. *Lancet Oncol*, 2008. 9(8): p. 713-20.
21. Lewis, K. G., Weinstock, M. A., Trends in nonmelanoma skin cancer mortality rates in the United States, 1969 through 2000. *J.Invest Dermatol.*, 2007. 127(10): p. 2323-2327., PM:17522705
22. Eigentler, T. K., Leiter, U., Hafner, H. M., Garbe, C., Rocken, M., Breuninger, H., Survival of Patients with Cutaneous Squamous Cell Carcinoma: Results of a Prospective Cohort Study. *J Invest Dermatol*, 2017. 137(11): p. 2309-2315., <https://www.ncbi.nlm.nih.gov/pubmed/28736229>
23. El Ghissassi, F., Baan, R., Straif, K., Grosse, Y., Secretan, B., Bouvard, V., et.al. A review of human carcinogens—part D: radiation., 2009. 10 (8)(8): p. 751-2., <https://pubmed.ncbi.nlm.nih.gov/19655431>
24. Strunk, T., Szeimies, R. M., [Actinic keratoses. Pathogenesis, clinical aspect and modern therapeutic options]. *Hautarzt*, 2014. 65(3): p. 241-52; quiz 253-4.
25. Marinescu, A., Stepan, A. E., Margaritescu, C., Marinescu, A. M., Zavoi, R. E., Simionescu, C. E., et.al. P53, p16 and Ki67 immunoexpression in cutaneous squamous cell carcinoma and its precursor lesions. *Rom J Morphol Embryol*, 2016. 57(2 Suppl): p. 691-696., <https://www.ncbi.nlm.nih.gov/pubmed/27833960>
26. Euvrard, S., Kanitakis, J., Claudy, A., Skin cancers after organ transplantation. *N Engl J Med*, 2003. 348(17): p. 1681-91., <http://www.ncbi.nlm.nih.gov/pubmed/12711744>
27. Berg, D., Otley, C. C., Skin cancer in organ transplant recipients: Epidemiology, pathogenesis, and management. *J Am Acad Dermatol*, 2002. 47(1): p. 1-17; quiz 18-20., <http://www.ncbi.nlm.nih.gov/pubmed/12077575>
28. Zwald, F. O., Brown, M., Skin cancer in solid organ transplant recipients: advances in therapy and management: part I. Epidemiology of skin cancer in solid organ transplant recipients. *J Am Acad Dermatol*, 2011. 65(2): p. 253-61; quiz 262., <http://www.ncbi.nlm.nih.gov/pubmed/21763561>
29. Ulrich, C., Schmook, T., Nindl, I., Meyer, T., Sterry, W., Stockfleth, E., Cutaneous precancers in organ transplant recipients: an old enemy in a new surrounding. *Br.J.Dermatol.*, 2003. 149 Suppl 66: p. 40-42., <https://www.ncbi.nlm.nih.gov/pubmed/14616348>
30. Marcil, I., Stern, R. S., Risk of developing a subsequent nonmelanoma skin cancer in patients with a history of nonmelanoma skin cancer: a critical review of the literature and meta-analysis. *Arch Dermatol*, 2000. 136(12): p. 1524-30., <http://www.ncbi.nlm.nih.gov/pubmed/11115165>
31. Harwood, C. A., Mesher, D., McGregor, J. M., Mitchell, L., Leedham-Green, M., Raftery, M., et.al. A surveillance model for skin cancer in organ transplant recipients: a 22-year prospective study in an ethnically diverse population. *Am J Transplant*, 2013. 13(1): p. 119-29., <http://www.ncbi.nlm.nih.gov/pubmed/23072567>
32. Lott, D. G., Manz, R., Koch, C., Lorenz, R. R., Aggressive behavior of nonmelanotic skin cancers in solid organ transplant recipients. *Transplantation*, 2010. 90(6): p. 683-7., <http://www.ncbi.nlm.nih.gov/pubmed/20808266>
33. Thompson, A. K., Kelley, B. F., Prokop, L. J., Murad, M. H., Baum, C. L., Risk Factors for Cutaneous Squamous Cell Carcinoma Recurrence, Metastasis, and Disease-Specific Death: A Systematic Review and Meta-analysis. *JAMA Dermatol*, 2016. 152(4): p. 419-28., <https://www.ncbi.nlm.nih.gov/pubmed/26762219>
34. Schmitz, L., Brehmer, A., Falkenberg, C., Gambichler, T., Heppt, MV, Steeb, T., et.al. Treatment-resistant actinic keratoses are characterized by distinct clinical and histological features., 2021. 156 (2)(2): p. 213-219., <https://pubmed.ncbi.nlm.nih.gov/33960752>

35. Madani, S, Marwaha, S, Dusendang, JR, Alexeeff, S, Pham, N, Chen, EH, et.al. Ten-Year Follow-up of Persons With Sun-Damaged Skin Associated With Subsequent Development of Cutaneous Squamous Cell Carcinoma., 2021. 157 (5)(5): p. 559-565., <https://pubmed.ncbi.nlm.nih.gov/33760003>
36. Werner, R. N., Sammain, A., Erdmann, R., Hartmann, V., Stockfleth, E., Nast, A., The natural history of actinic keratosis: a systematic review. Br J Dermatol, 2013. 169(3): p. 502-18., <https://www.ncbi.nlm.nih.gov/pubmed/23647091>
37. Schmitz, L, Kahl, P, Majores, M, Bierhoff, E, Stockfleth, E, Dirschka, T, Actinic keratosis: correlation between clinical and histological classification systems., 2016. 30 (8)(8): p. 1303-7., <https://pubmed.ncbi.nlm.nih.gov/26955898>
38. Ianhez, M, Fleury Junior, LF, Bagatin, E, Miot, HA, The reliability of counting actinic keratosis., 2013. 305 (9)(9): p. 841-4., <https://pubmed.ncbi.nlm.nih.gov/24045957>
39. Jiyad, Z, O'Rourke, P, Soyer, HP, Green, AC, Assessing the Concordance of Actinic Keratosis Counts on Digital Photographs with Clinical Examination in Organ Transplant Recipients., 2017. 97 (3)(3): p. 351-353., <https://pubmed.ncbi.nlm.nih.gov/27701669>
40. Sinnya, S, O'Rourke, P, Ballard, E, Tan, JM, Morze, C, Sahebian, A, et.al. Counting actinic keratosis - is photographic assessment a reliable alternative to physical examination in clinical trials?, 2015. 95 (5)(5): p. 604-5., <https://pubmed.ncbi.nlm.nih.gov/25572587>
41. Fernandez-Figueras, M. T., Carrato, C., Saenz, X., Puig, L., Musulen, E., Ferrandiz, C., et.al. Actinic keratosis with atypical basal cells (AK I) is the most common lesion associated with invasive squamous cell carcinoma of the skin. Journal of the European Academy of Dermatology and Venereology : JEADV, 2015. 29(5): p. 991-7., <http://onlinelibrary.wiley.com/doi/10.1111/jdv.12848/abstract>
42. Ratushny, V., Gober, M. D., Hick, R., Ridky, T. W., Seykora, J. T., From keratinocyte to cancer: the pathogenesis and modeling of cutaneous squamous cell carcinoma. The Journal of clinical investigation, 2012. 122(2): p. 464-72., <http://www.ncbi.nlm.nih.gov/pubmed/22293185>
43. Stockfleth, E., Ferrandiz, C., Grob, J. J., Leigh, I., Pehamberger, H., Kerl, H., Development of a treatment algorithm for actinic keratoses: a European Consensus. European journal of dermatology : EJD, 2008. 18(6): p. 651-9., <http://www.ncbi.nlm.nih.gov/pubmed/18955209>
44. Criscione, V. D., Weinstock, M. A., Naylor, M. F., Luque, C., Eide, M. J., Bingham, S. F., Actinic keratoses: Natural history and risk of malignant transformation in the Veterans Affairs Topical Tretinoin Chemoprevention Trial. Cancer, 2009. 115(11): p. 2523-30., <http://www.ncbi.nlm.nih.gov/pubmed/19382202>
45. Fuchs, A., Marmur, E., The kinetics of skin cancer: progression of actinic keratosis to squamous cell carcinoma. Dermatologic surgery : official publication for American Society for Dermatologic Surgery [et al.], 2007. 33(9): p. 1099-101., <http://onlinelibrary.wiley.com/doi/10.1111/j.1524-4725.2007.33224.x/abstract>
46. Heerfordt, I. M., Nissen, C. V., Poulsen, T., Philipsen, P. A., Wulf, H. C., Thickness of Actinic Keratosis Does Not Predict Dysplasia Severity or P53 Expression. Scientific reports, 2016. 6: p. 33952., <https://www.ncbi.nlm.nih.gov/pmc/articles/PMC5037398/pdf/srep33952.pdf>
47. Pandey, S., Mercer, S. E., Dallas, K., Emanuel, P. O., Goldenberg, G., Evaluation of the prognostic significance of follicular extension in actinic keratoses. The Journal of clinical and aesthetic dermatology, 2012. 5(4): p. 25-8., https://www.ncbi.nlm.nih.gov/pmc/articles/PMC3366442/pdf/jcad_5_4_25.pdf
48. Wallingford, S. C., Russell, S. A., Vail, A., Proby, C. M., Lear, J. T., Green, A. C., Actinic keratoses, actinic field change and associations with squamous cell carcinoma in renal transplant recipients in Manchester, UK. Acta dermato-venereologica, 2015. 95(7): p. 830-4., <https://www.ncbi.nlm.nih.gov/pubmed/25784002>
49. Jiyad, Z., O'Rourke, P., Soyer, H. P., Green, A. C., Actinic keratosis-related signs predictive of squamous cell carcinoma in renal transplant recipients: a nested case-control study. The British journal of dermatology, 2017. 176(4): p. 965-970., <http://www.ncbi.nlm.nih.gov/pubmed/27584866>

50. Vilcea, A. M., Vilcea, I. D., Georgescu, C. V., Patrascu, V., The value of the histopathologic examination in the diagnosis and management of the actinic keratosis. Romanian journal of morphology and embryology = Revue roumaine de morphologie et embryologie, 2012. 53(4): p. 927-34., <http://www.ncbi.nlm.nih.gov/pubmed/23303015>
51. Smit, P., Plomp, E., Neumann, H. A., Thio, H. B., The influence of the location of the lesion on the absolute risk of the development of skin cancer in a patient with actinic keratosis. Journal of the European Academy of Dermatology and Venereology : JEADV, 2013. 27(6): p. 667-71., <http://onlinelibrary.wiley.com/doi/10.1111/jdv.12008/abstract>
52. Dirschka, T., Pellacani, G., Micali, G., Malvehy, J., Stratigos, A. J., Casari, A., et.al. A proposed scoring system for assessing the severity of actinic keratosis on the head: actinic keratosis area and severity index. Journal of the European Academy of Dermatology and Venereology : JEADV, 2017. 31(8): p. 1295-1302., <http://www.ncbi.nlm.nih.gov/pubmed/28401585>
53. Dreno, B., Cerio, R., Dirschka, T., Nart, I. F., Lear, J. T., Peris, K., et.al. A Novel Actinic Keratosis Field Assessment Scale for Grading Actinic Keratosis Disease Severity. Acta dermato-venereologica, 2017. 97(9): p. 1108-1113., <http://www.ncbi.nlm.nih.gov/pubmed/28536731>
54. Brinkman, J. N., Hajder, E., van der Holt, B., Den Bakker, M. A., Hovius, S. E., Mureau, M. A., The Effect of Differentiation Grade of Cutaneous Squamous Cell Carcinoma on Excision Margins, Local Recurrence, Metastasis, and Patient Survival: A Retrospective Follow-Up Study. Ann Plast Surg, 2015. 75(3): p. 323-6.
55. Campoli, M., Brodland, D. G., Zitelli, J., A prospective evaluation of the clinical, histologic, and therapeutic variables associated with incidental perineural invasion in cutaneous squamous cell carcinoma. J Am Acad Dermatol, 2014. 70(4): p. 630-6., <https://www.ncbi.nlm.nih.gov/pubmed/24433872>
56. Haisma, M. S., Plaat, B. E., Bijl, H. P., Roodenburg, J. L., Diercks, G. F., Romeijn, T. R., et.al. Multivariate analysis of potential risk factors for lymph node metastasis in patients with cutaneous squamous cell carcinoma of the head and neck. J Am Acad Dermatol, 2016. 75(4): p. 722-30., <https://www.ncbi.nlm.nih.gov/pubmed/27473455>
57. Oddone, N., Morgan, G. J., Palme, C. E., Perera, L., Shannon, J., Wong, E., et.al. Metastatic cutaneous squamous cell carcinoma of the head and neck: the Immunosuppression, Treatment, Extranodal spread, and Margin status (ITEM) prognostic score to predict outcome and the need to improve survival. Cancer, 2009. 115(9): p. 1883-91., <https://www.ncbi.nlm.nih.gov/pubmed/19224549>
58. Petter, G., Haustein, U. F., [Histological and clinical prognostic factors in squamous cell carcinoma of the skin. A contribution to the multicenter carcinoma study of the association of surgical and oncological dermatology]. Hautarzt, 1999. 50(6): p. 412-7., <https://www.ncbi.nlm.nih.gov/pubmed/10427509>
59. Roozeboom, M. H., Lohman, B. G., Westers-Attema, A., Nelemans, P. J., Botterweck, A. A., van Marion, A. M., et.al. Clinical and histological prognostic factors for local recurrence and metastasis of cutaneous squamous cell carcinoma: analysis of a defined population. Acta Derm Venereol, 2013. 93(4): p. 417-21., <https://www.ncbi.nlm.nih.gov/pubmed/23138613>
60. Schmults, C. D., Karia, P. S., Carter, J. B., Han, J., Qureshi, A. A., Factors predictive of recurrence and death from cutaneous squamous cell carcinoma: a 10-year, single-institution cohort study. JAMA Dermatol, 2013. 149(5): p. 541-7., <https://www.ncbi.nlm.nih.gov/pubmed/23677079>
61. Cherpelis, B. S., Marcusen, C., Lang, P. G., Prognostic factors for metastasis in squamous cell carcinoma of the skin. Dermatol Surg, 2002. 28(3): p. 268-73., <https://www.ncbi.nlm.nih.gov/pubmed/11896781>
62. Ch'ng, S., Maitra, A., Allison, R. S., Chaplin, J. M., Gregor, R. T., Lea, R., et.al. Parotid and cervical nodal status predict prognosis for patients with head and neck metastatic cutaneous squamous cell carcinoma. J Surg Oncol, 2008. 98(2): p. 101-5., <https://www.ncbi.nlm.nih.gov/pubmed/18523982>

63. Ch'ng, S., Clark, J. R., Brunner, M., Palme, C. E., Morgan, G. J., Veness, M. J., Relevance of the primary lesion in the prognosis of metastatic cutaneous squamous cell carcinoma. *Head Neck*, 2013. 35(2): p. 190-4., <https://www.ncbi.nlm.nih.gov/pubmed/22422542>
64. Wermker, K., Kluwig, J., Schipmann, S., Klein, M., Schulze, H. J., Hallermann, C., Prediction score for lymph node metastasis from cutaneous squamous cell carcinoma of the external ear. *Eur J Surg Oncol*, 2015. 41(1): p. 128-35., <https://www.ncbi.nlm.nih.gov/pubmed/25182221>
65. Manyam, B. V., Garsa, A. A., Chin, R. I., Reddy, C. A., Gastman, B., Thorstad, W., et.al. A multi-institutional comparison of outcomes of immunosuppressed and immunocompetent patients treated with surgery and radiation therapy for cutaneous squamous cell carcinoma of the head and neck. *Cancer*, 2017. 123(11): p. 2054-2060., <https://pubmed.ncbi.nlm.nih.gov/28171708>
66. Manyam, B. V., Gastman, B., Zhang, A. Y., Reddy, C. A., Burkey, B. B., Scharpf, J., et.al. Inferior outcomes in immunosuppressed patients with high-risk cutaneous squamous cell carcinoma of the head and neck treated with surgery and radiation therapy. *J Am Acad Dermatol*, 2015. 73(2): p. 221-7., <https://www.ncbi.nlm.nih.gov/pubmed/26028524>
67. Dirschka, T., Pellacani, G., Micali, G., Malvey, J., Stratigos, AJ, Casari, A, et.al. A proposed scoring system for assessing the severity of actinic keratosis on the head: actinic keratosis area and severity index., 2017. 31 (8)(8): p. 1295-1302., <https://pubmed.ncbi.nlm.nih.gov/28401585>
68. Schmitz, L, Gupta, G, Stücker, M, Doerler, M, Gambichler, T, Welzel, J, et.al. Evaluation of two histological classifications for actinic keratoses - PRO classification scored highest inter-rater reliability., 2019. 33 (6)(6): p. 1092-1097., <https://pubmed.ncbi.nlm.nih.gov/30887613>
69. Schmitz, L, Gambichler, T, Kost, C, Gupta, G, Stücker, M, Stockfleth, E, et.al. Cutaneous squamous cell carcinomas are associated with basal proliferating actinic keratoses., 2019. 180 (4)(4): p. 916-921., <https://pubmed.ncbi.nlm.nih.gov/29526028>
70. Schmitz, L, Gambichler, T, Gupta, G, Stücker, M, Stockfleth, E, Szeimies, RM, et.al. Actinic keratoses show variable histological basal growth patterns - a proposed classification adjustment., 2018. 32 (5)(5): p. 745-751., <https://pubmed.ncbi.nlm.nih.gov/28796914>
71. Schmitz, L, Gambichler, T, Kost, C, Gupta, G, Stücker, M, Stockfleth, E, et.al. Cutaneous squamous cell carcinomas are associated with basal proliferating actinic keratoses., 2019. 180 (4)(4): p. 916-921., <https://pubmed.ncbi.nlm.nih.gov/29526028>
72. Lee, DY, Kim, BR, Yang, S, Kim, M, Yoon, TY, Youn, SW, Histopathological predictor of the progression from actinic keratosis to squamous cell carcinoma: quantitative computer-aided image analysis., 2021. 35 (1)(1): p. 116-122., <https://pubmed.ncbi.nlm.nih.gov/32455470>
73. Conforti, C, Giuffrida, R, Pizzichetta, MA, Di Meo, N, Magaton-Rizzi, G, Zalaudek, I, Integrating the concept of field cancerization in the classification and risk assessment of cutaneous squamous cell carcinoma: proposal for a new classification and terminology of keratinocyte skin cancer., 2019. 33 (9)(9): p. e327-e330., <https://pubmed.ncbi.nlm.nih.gov/30980765>
74. Slaughter, D. P., Southwick, H. W., Smejkal, W., Field cancerization in oral stratified squamous epithelium; clinical implications of multicentric origin. *Cancer*, 1953. 6(5): p. 963-8., <https://www.ncbi.nlm.nih.gov/pubmed/13094644>
75. Braakhuis, B. J., Tabor, M. P., Kummer, J. A., Leemans, C. R., Brakenhoff, R. H., A genetic explanation of Slaughter's concept of field cancerization: evidence and clinical implications. *Cancer Res*, 2003. 63(8): p. 1727-30., <https://www.ncbi.nlm.nih.gov/pubmed/12702551>
76. Malvey, J., A new vision of actinic keratosis beyond visible clinical lesions. *J Eur Acad Dermatol Venereol*, 2015. 29 Suppl 1: p. 3-8., <https://www.ncbi.nlm.nih.gov/pubmed/25470718>
77. Dirschka, T., Gupta, G., Micali, G., Stockfleth, E., Basset-Seguín, N., Del Marmol, V., et.al. Real-world approach to actinic keratosis management: practical treatment algorithm for office-based dermatology. *J Dermatolog Treat*, 2017. 28(5): p. 431-442., <https://www.ncbi.nlm.nih.gov/pubmed/27796187>
78. Einspahr, J., Alberts, D. S., Aickin, M., Welch, K., Bozzo, P., Grogan, T., et.al. Expression of p53 protein in actinic keratosis, adjacent, normal-appearing, and non-sun-exposed human skin. *Cancer Epidemiol Biomarkers Prev*, 1997. 6(8): p. 583-7., <https://www.ncbi.nlm.nih.gov/pubmed/9264270>

79. Amirnia, M., Babaie-Ghazani, A., Fakhrjou, A., Khodaeiani, E., Alikhah, H., Naghavi-behzad, M., et.al. Immunohistochemical study of cyclooxygenase-2 in skin tumors. *J Dermatolog Treat*, 2014. 25(5): p. 380-7., <https://www.ncbi.nlm.nih.gov/pubmed/22667343>
80. Torres, A., Storey, L., Anders, M., Miller, R. L., Bulbulian, B. J., Jin, J., et.al. Microarray analysis of aberrant gene expression in actinic keratosis: effect of the Toll-like receptor-7 agonist imiquimod. *Br J Dermatol*, 2007. 157(6): p. 1132-47., <https://www.ncbi.nlm.nih.gov/pubmed/17944981>
81. Zaravinos, A., Kanellou, P., Baritaki, S., Bonavida, B., Spandidos, D. A., BRAF and RKIP are significantly decreased in cutaneous squamous cell carcinoma. *Cell Cycle*, 2009. 8(9): p. 1402-8., <https://www.ncbi.nlm.nih.gov/pubmed/19342899>
82. Roewert-Huber, J., Stockfleth, E., Kerl, H., Pathology and pathobiology of actinic (solar) keratosis - an update. *Br J Dermatol*, 2007. 157 Suppl 2: p. 18-20., <https://www.ncbi.nlm.nih.gov/pubmed/18067626>
83. Erlendsson, A. M., Egekvist, H., Lorentzen, H. F., Philipsen, P. A., Stausbol-Gron, B., Stender, I. M., et.al. Actinic keratosis: a cross-sectional study of disease characteristics and treatment patterns in Danish dermatology clinics. *Int J Dermatol*, 2016. 55(3): p. 309-16., <https://www.ncbi.nlm.nih.gov/pubmed/26276415>
84. Figueras Nart, I., Cerio, R., Dirschka, T., Dreno, B., Lear, J. T., Pellacani, G., et.al. Defining the actinic keratosis field: a literature review and discussion. *J Eur Acad Dermatol Venereol*, 2017., <https://www.ncbi.nlm.nih.gov/pubmed/29055153>
85. Schmitz, L., Kahl, P., Majores, M., Bierhoff, E., Stockfleth, E., Dirschka, T., Actinic keratosis: correlation between clinical and histological classification systems. *J Eur Acad Dermatol Venereol*, 2016. 30(8): p. 1303-7., <https://www.ncbi.nlm.nih.gov/pubmed/26955898>
86. Wheller, L., Soyer, H. P., Clinical features of actinic keratoses and early squamous cell carcinoma. *Curr Probl Dermatol*, 2015. 46: p. 58-63., <https://www.ncbi.nlm.nih.gov/pubmed/25561207>
87. Huerta-Brogeras, M., Olmos, O., Borbujo, J., Hernandez-Nunez, A., Castano, E., Romero-Mate, A., et.al. Validation of dermoscopy as a real-time noninvasive diagnostic imaging technique for actinic keratosis. *Arch Dermatol*, 2012. 148(10): p. 1159-64., <https://www.ncbi.nlm.nih.gov/pubmed/23069952>
88. Akay, B. N., Kocyigit, P., Heper, A. O., Erdem, C., Dermatoscopy of flat pigmented facial lesions: diagnostic challenge between pigmented actinic keratosis and lentigo maligna. *Br J Dermatol*, 2010. 163(6): p. 1212-7., <https://www.ncbi.nlm.nih.gov/pubmed/21083845>
89. Lallas, A., Pyne, J., Kyrgidis, A., Andreani, S., Argenziano, G., Cavaller, A., et.al. The clinical and dermoscopic features of invasive cutaneous squamous cell carcinoma depend on the histopathological grade of differentiation. *Br J Dermatol*, 2015. 172(5): p. 1308-15., <https://www.ncbi.nlm.nih.gov/pubmed/25363081>
90. Zalaudek, I., Argenziano, G., Dermoscopy of actinic keratosis, intraepidermal carcinoma and squamous cell carcinoma. *Curr Probl Dermatol*, 2015. 46: p. 70-6., <https://www.ncbi.nlm.nih.gov/pubmed/25561209>
91. Lallas, A., Tschandl, P., Kyrgidis, A., Stolz, W., Rabinovitz, H., Cameron, A., et.al. Dermoscopic clues to differentiate facial lentigo maligna from pigmented actinic keratosis. *Br J Dermatol*, 2016. 174(5): p. 1079-85., <https://www.ncbi.nlm.nih.gov/pubmed/26784739>
92. Welzel, J., Ulrich, M., Lange-Aschenfeldt, S., Stolz, W., Sattler, E., S1-Leitlinie 013-076: Konfokale Lasermikroskopie in der Dermatologie, 2017.
93. Ulrich, M., Krueger-Corcoran, D., Roewert-Huber, J., Sterry, W., Stockfleth, E., Astner, S., Reflectance confocal microscopy for noninvasive monitoring of therapy and detection of subclinical actinic keratoses. *Dermatology*, 2010. 220(1): p. 15-24., <https://www.ncbi.nlm.nih.gov/pubmed/19907131>
94. Malvey, J., Roldan-Marin, R., Iglesias-Garcia, P., Diaz, A., Puig, S., Monitoring treatment of field cancerisation with 3% diclofenac sodium 2.5% hyaluronic acid by reflectance confocal

- microscopy: a histologic correlation. *Acta Derm Venereol*, 2015. 95(1): p. 45-50., <https://www.ncbi.nlm.nih.gov/pubmed/24696069>
95. Malvehy, J., Alarcon, I., Montoya, J., Rodriguez-Azaredo, R., Puig, S., Treatment monitoring of 0.5% 5-fluorouracil and 10% salicylic acid in clinical and subclinical actinic keratoses with the combination of optical coherence tomography and reflectance confocal microscopy. *J Eur Acad Dermatol Venereol*, 2016. 30(2): p. 258-65., <https://www.ncbi.nlm.nih.gov/pubmed/26538346>
 96. Ulrich, M., Alarcon, I., Malvehy, J., Puig, S., In vivo reflectance confocal microscopy characterization of field-directed 5-fluorouracil 0.5%/salicylic acid 10% in actinic keratosis. *Dermatology*, 2015. 230(3): p. 193-8., <https://www.ncbi.nlm.nih.gov/pubmed/25721522>
 97. Ulrich, M., Reinhold, U., Skov, T., Elvang Sondergaard, R., Guitera, P., Histological examination confirms clinical clearance of actinic keratoses following treatment with ingenol mebutate 0.05% gel. *Br J Dermatol*, 2017. 176(1): p. 71-80., <https://www.ncbi.nlm.nih.gov/pubmed/27518593>
 98. Friis, K. B. E., Themstrup, L., Jemec, G. B. E., Optical coherence tomography in the diagnosis of actinic keratosis-A systematic review. *Photodiagnosis Photodyn Ther*, 2017. 18: p. 98-104., <https://www.ncbi.nlm.nih.gov/pubmed/28188920>
 99. Boone, M. A., Marneffe, A., Suppa, M., Miyamoto, M., Alarcon, I., Hofmann-Wellenhof, R., et.al. High-definition optical coherence tomography algorithm for the discrimination of actinic keratosis from normal skin and from squamous cell carcinoma. *J Eur Acad Dermatol Venereol*, 2015. 29(8): p. 1606-15., <https://www.ncbi.nlm.nih.gov/pubmed/25656269>
 100. Schuh, S., Kaestle, R., Sattler, E. C., Welzel, J., Optical coherence tomography of actinic keratoses and basal cell carcinomas - differentiation by quantification of signal intensity and layer thickness. *J Eur Acad Dermatol Venereol*, 2016. 30(8): p. 1321-6., <https://www.ncbi.nlm.nih.gov/pubmed/26915996>
 101. Markowitz, O., Schwartz, M., Feldman, E., Bieber, A., Bienenfeld, A., Nandanan, N., et.al. Defining Field Cancerization of the Skin Using Noninvasive Optical Coherence Tomography Imaging to Detect and Monitor Actinic Keratosis in Ingenol Mebutate 0.015%- Treated Patients. *J Clin Aesthet Dermatol*, 2016. 9(5): p. 18-25., <https://www.ncbi.nlm.nih.gov/pubmed/27386042>
 102. Maier, T., Cekovic, D., Ruzicka, T., Sattler, E. C., Berking, C., Treatment monitoring of topical ingenol mebutate in actinic keratoses with the combination of optical coherence tomography and reflectance confocal microscopy: a case series. *Br J Dermatol*, 2015. 172(3): p. 816-8., <https://www.ncbi.nlm.nih.gov/pubmed/25070046>
 103. Themstrup, L., Banzhaf, C. A., Mogensen, M., Jemec, G. B., Optical coherence tomography imaging of non-melanoma skin cancer undergoing photodynamic therapy reveals subclinical residual lesions. *Photodiagnosis Photodyn Ther*, 2014. 11(1): p. 7-12., <https://www.ncbi.nlm.nih.gov/pubmed/24280439>
 104. Ulrich, M., Lange-Asschenfeldt, S., Skak, K., Skov, T., Osterdal, M. L., Rowert-Huber, H. J., et.al. Biological Effects of Ingenol Mebutate Gel in Moderate to Severe Actinic Fields Assessed by Reflectance Confocal Microscopy: A Phase I Study. *J Drugs Dermatol*, 2016. 15(10): p. 1181-1189., <https://www.ncbi.nlm.nih.gov/pubmed/27741334>
 105. Nguyen, K. P., Peppelman, M., Hoogedoorn, L., Van Erp, P. E., Gerritsen, M. P., The current role of in vivo reflectance confocal microscopy within the continuum of actinic keratosis and squamous cell carcinoma: a systematic review. *Eur J Dermatol*, 2016. 26(6): p. 549-565., <https://www.ncbi.nlm.nih.gov/pubmed/28007674>
 106. Ulrich, M., Maltusch, A., Rius-Diaz, F., Rowert-Huber, J., Gonzalez, S., Sterry, W., et.al. Clinical applicability of in vivo reflectance confocal microscopy for the diagnosis of actinic keratoses. *Dermatol Surg*, 2008. 34(5): p. 610-9., <https://www.ncbi.nlm.nih.gov/pubmed/18261097>
 107. Xing, Y., Cromwell, K. D., Cormier, J. N., Review of diagnostic imaging modalities for the surveillance of melanoma patients. *Dermatol Res Pract*, 2012. 2012: p. 941921., <https://www.ncbi.nlm.nih.gov/pubmed/21876688>
 108. Yoon, D. Y., Hwang, H. S., Chang, S. K., Rho, Y. S., Ahn, H. Y., Kim, J. H., et.al. CT, MR, US, 18F-FDG PET/CT, and their combined use for the assessment of cervical lymph node metastases in

- squamous cell carcinoma of the head and neck. *Eur Radiol*, 2009. 19(3): p. 634-42., <https://www.ncbi.nlm.nih.gov/pubmed/18843493>
109. de Bree, R., Takes, R. P., Castelijns, J. A., Medina, J. E., Stoeckli, S. J., Mancuso, A. A., et.al. Advances in diagnostic modalities to detect occult lymph node metastases in head and neck squamous cell carcinoma. *Head Neck*, 2015. 37(12): p. 1829-39., <https://www.ncbi.nlm.nih.gov/pubmed/24954811>
 110. Teymoortash, A., Schultz, E.S., Werner, J.A., Klinische Bedeutung parotidealer Metastasen von Plattenepithelkarzinomen der Kopfhaut. *Der Hautarzt*, 2007. 58(4): p. 323-327., <https://doi.org/10.1007/s00105-006-1275-8>, <https://link.springer.com/content/pdf/10.1007/s00105-006-1275-8.pdf>
 111. Liao, L. J., Lo, W. C., Hsu, W. L., Wang, C. T., Lai, M. S., Detection of cervical lymph node metastasis in head and neck cancer patients with clinically N0 neck-a meta-analysis comparing different imaging modalities. *BMC Cancer*, 2012. 12: p. 236., <https://www.ncbi.nlm.nih.gov/pubmed/22691269>
 112. Heusch, P., Sproll, C., Buchbender, C., Rieser, E., Terjung, J., Antke, C., et.al. Diagnostic accuracy of ultrasound, (1)(8)F-FDG-PET/CT, and fused (1)(8)F-FDG-PET-MR images with DWI for the detection of cervical lymph node metastases of HNSCC. *Clin Oral Investig*, 2014. 18(3): p. 969-78., <https://www.ncbi.nlm.nih.gov/pubmed/23892450>
 113. Diederich, S., [Radiological diagnosis of pulmonary metastases: imaging findings and diagnostic accuracy]. *Radiologe*, 2004. 44(7): p. 663-70., <https://www.ncbi.nlm.nih.gov/pubmed/15232688>
 114. Fischbach, F., Knollmann, F., Griesshaber, V., Freund, T., Akkol, E., Felix, R., Detection of pulmonary nodules by multislice computed tomography: improved detection rate with reduced slice thickness. *Eur Radiol*, 2003. 13(10): p. 2378-83., <https://www.ncbi.nlm.nih.gov/pubmed/12743736>
 115. Rinne, D., Baum, R. P., Hor, G., Kaufmann, R., Primary staging and follow-up of high risk melanoma patients with whole-body 18F-fluorodeoxyglucose positron emission tomography: results of a prospective study of 100 patients. *Cancer*, 1998. 82(9): p. 1664-71., <https://www.ncbi.nlm.nih.gov/pubmed/9576286>
 116. Mahajan, S, Barker, CA, Singh, B, Pandit-Taskar, N, Clinical value of 18F-FDG-PET/CT in staging cutaneous squamous cell carcinoma., 2019. 40 (7)(7): p. 744-751., <https://pubmed.ncbi.nlm.nih.gov/31095044>
 117. Mahajan, S, Barker, CA, Mauguen, A, Singh, B, Pandit-Taskar, N, Restaging [., 2020. 82 (4)(4): p. 878-886., <https://pubmed.ncbi.nlm.nih.gov/31562942>
 118. Ruiz, E. S., Karia, P. S., Morgan, F. C., Schmults, C. D., The positive impact of radiologic imaging on high-stage cutaneous squamous cell carcinoma management. *J Am Acad Dermatol*, 2017. 76(2): p. 217-225., http://ac.els-cdn.com/S0190962216307381/1-s2.0-S0190962216307381-main.pdf?_tid=cc82579c-de55-11e6-8583-00000aabb0f27&acdnat=1484837256_83dedd2bdfb19ea041024d95ab696adc
 119. de Bree, R., Haigentz, M., Jr., Silver, C. E., Paccagnella, D., Hamoir, M., Hartl, D. M., et.al. Distant metastases from head and neck squamous cell carcinoma. Part II. Diagnosis. *Oral Oncol*, 2012. 48(9): p. 780-6., <https://www.ncbi.nlm.nih.gov/pubmed/22520053>
 120. Senft, A., Hoekstra, O. S., Witte, B. I., Leemans, C. R., de Bree, R., Screening for distant metastases in head and neck cancer patients using FDG-PET and chest CT: validation of an algorithm. *Eur Arch Otorhinolaryngol*, 2016. 273: p. 2643-50., <https://www.ncbi.nlm.nih.gov/pubmed/26350882>
 121. Schlittenbauer, T., Zeilinger, M., Nkenke, E., Kreissel, S., Wurm, M. C., Lell, M., et.al. Positron emission tomography-computed tomography versus positron emission tomography-magnetic resonance imaging for diagnosis of oral squamous cell carcinoma: A pilot study. *J Craniomaxillofac Surg*, 2015. 43(10): p. 2129-35., <https://www.ncbi.nlm.nih.gov/pubmed/26498514>
 122. Rohde, M., Dyrvig, A. K., Johansen, J., Sorensen, J. A., Gerke, O., Nielsen, A. L., et.al. 18F-fluorodeoxy-glucose-positron emission tomography/computed tomography in diagnosis of head and

- neck squamous cell carcinoma: a systematic review and meta-analysis. Eur J Cancer, 2014. 50(13): p. 2271-9., <https://www.ncbi.nlm.nih.gov/pubmed/25011659>
123. Lonneux, M., Hamoir, M., Reyckers, H., Maingon, P., Duvillard, C., Calais, G., et.al. Positron emission tomography with [18F]fluorodeoxyglucose improves staging and patient management in patients with head and neck squamous cell carcinoma: a multicenter prospective study. J Clin Oncol, 2010. 28(7): p. 1190-5., <https://www.ncbi.nlm.nih.gov/pubmed/20124179>
124. Fujiwara, Masao, Suzuki, Takahiro, Takiguchi, Tetsuya, Fukamizu, Hidekazu, Tokura, Yoshiki, Evaluation of positron emission tomography imaging to detect lymph node metastases in patients with high-risk cutaneous squamous cell carcinoma. The Journal of Dermatology, 2016. 43(11): p. 1314-1320., <http://dx.doi.org/10.1111/1346-8138.13403>
125. Stratigos, A., Garbe, C., Lebbe, C., Malvehy, J., del Marmol, V., Pehamberger, H., et.al. Diagnosis and treatment of invasive squamous cell carcinoma of the skin: European consensus-based interdisciplinary guideline. Eur J Cancer, 2015. 51(14): p. 1989-2007., <https://www.ncbi.nlm.nih.gov/pubmed/26219687>
126. Diepgen, T. L., Drexler, H., Elsner, P., Schmitt, J., [UV-irradiation-induced skin cancer as a new occupational disease]. Hautarzt, 2015. 66(3): p. 154-9., <https://www.ncbi.nlm.nih.gov/pubmed/25737435>
127. Bilen, N., Dal, H., Kaur, A. C., Scraping cytology in the diagnosis of malignant squamous neoplasms of the skin. Acta Cytol, 2000. 44(1): p. 101-3., <https://www.ncbi.nlm.nih.gov/pubmed/10667170>
128. Christensen, E., Bofin, A., Gudmundsdottir, I., Skogvoll, E., Cytological diagnosis of basal cell carcinoma and actinic keratosis, using Papanicolaou and May-Grunwald-Giemsa stained cutaneous tissue smear. Cytopathology, 2008. 19(5): p. 316-22., <https://www.ncbi.nlm.nih.gov/pubmed/17916094>
129. Vega-Memije, E., De Larios, N. M., Waxtein, L. M., Dominguez-Soto, L., Cytodiagnosis of cutaneous basal and squamous cell carcinoma. Int J Dermatol, 2000. 39(2): p. 116-20., <https://www.ncbi.nlm.nih.gov/pubmed/10692060>
130. Gupta, A. K., Paquet, M., Villanueva, E., Brintnell, W., Interventions for actinic keratoses. Cochrane Database Syst Rev, 2012. 12: p. Cd004415., <https://www.ncbi.nlm.nih.gov/pubmed/23235610>
131. Werner, R. N., Stockfleth, E., Connolly, S. M., Correia, O., Erdmann, R., Foley, P., et.al. Evidence- and consensus-based (S3) Guidelines for the Treatment of Actinic Keratosis - International League of Dermatological Societies in cooperation with the European Dermatology Forum - Short version. J Eur Acad Dermatol Venereol, 2015. 29(11): p. 2069-79., <https://www.ncbi.nlm.nih.gov/pubmed/26370093>
132. Schmitz, L., Kahl, P., Majores, M., Bierhoff, E., Stockfleth, E., Dirschka, T., Actinic keratosis: correlation between clinical and histological classification systems., 2016. 30 (8)(8): p. 1303-7., <https://pubmed.ncbi.nlm.nih.gov/26955898>
133. Schmitz, L., Gambichler, T., Gupta, G., Stücker, M., Stockfleth, E., Szeimies, RM, et.al. Actinic keratoses show variable histological basal growth patterns - a proposed classification adjustment., 2018. 32 (5)(5): p. 745-751., <https://pubmed.ncbi.nlm.nih.gov/28796914>
134. Marks, R., Rennie, G., Selwood, T. S., Malignant transformation of solar keratoses to squamous cell carcinoma. Lancet, 1988. 1(8589): p. 795-7., <https://www.ncbi.nlm.nih.gov/pubmed/2895318>
135. Quaedvlieg, P. J., Tirsi, E., Thissen, M. R., Krekels, G. A., Actinic keratosis: how to differentiate the good from the bad ones?. Eur J Dermatol, 2006. 16(4): p. 335-9., <https://www.ncbi.nlm.nih.gov/pubmed/16935787>
136. Steeb, T., Wessely, A., Schmitz, L., Heppt, F., Kirchberger, MC, Berking, C, et.al. Interventions for Actinic Keratosis in Nonscalp and Nonface Localizations: Results from a Systematic Review with Network Meta-Analysis., 2021. 141 (2)(2): p. 345-354.e8., <https://pubmed.ncbi.nlm.nih.gov/32645365>

137. Vegter, S., Tolley, K., A network meta-analysis of the relative efficacy of treatments for actinic keratosis of the face or scalp in Europe. PLoS One, 2014. 9(6): p. e96829., <https://www.ncbi.nlm.nih.gov/pubmed/24892649>
138. Kiefer, C., Sturtz, S., Bender, R., Indirect Comparisons and Network Meta-Analyses. Dtsch Arztebl Int, 2015. 112(47): p. 803-8., <https://www.ncbi.nlm.nih.gov/pubmed/26634940>
139. Ulrich, M., Pellacani, G., Ferrandiz, C., Lear, J. T., Evidence for field cancerisation treatment of actinic keratoses with topical diclofenac in hyaluronic acid. Eur J Dermatol, 2014. 24(2): p. 158-167.
140. Heppt, MV, Steeb, T, Ruzicka, T, Berking, C, Cryosurgery combined with topical interventions for actinic keratosis: a systematic review and meta-analysis., 2019. 180 (4)(4): p. 740-748., <https://pubmed.ncbi.nlm.nih.gov/30447074>
141. Heppt, MV, Steeb, T, Leiter, U, Berking, C, Efficacy of photodynamic therapy combined with topical interventions for the treatment of actinic keratosis: a meta-analysis., 2019. 33 (5)(5): p. 863-873., <https://pubmed.ncbi.nlm.nih.gov/30710390>
142. Steeb, T, Koch, EAT, Wessely, A, Wiest, LG, Schmitz, L, Berking, C, et.al. Chemical peelings for the treatment of actinic keratosis: a systematic review and meta-analysis., 2021. 35 (3)(3): p. 641-649., <https://pubmed.ncbi.nlm.nih.gov/32745330>
143. Steeb, T, Schlager, JG, Kohl, C, Ruzicka, T, Heppt, MV, Berking, C, Laser-assisted photodynamic therapy for actinic keratosis: A systematic review and meta-analysis., 2019. 80 (4)(4): p. 947-956., <https://pubmed.ncbi.nlm.nih.gov/30267719>
144. Foley, P., Merlin, K., Cumming, S., Campbell, J., Crouch, R., Harrison, S., et.al. A comparison of cryotherapy and imiquimod for treatment of actinic keratoses: lesion clearance, safety, and skin quality outcomes. J Drugs Dermatol, 2011. 10(12): p. 1432-8., <https://www.ncbi.nlm.nih.gov/pubmed/22134568>
145. Krawtchenko, N., Roewert-Huber, J., Ulrich, M., Mann, I., Sterry, W., Stockfleth, E., A randomised study of topical 5% imiquimod vs. topical 5-fluorouracil vs. cryosurgery in immunocompetent patients with actinic keratoses: a comparison of clinical and histological outcomes including 1-year follow-up. Br J Dermatol, 2007. 157 Suppl 2: p. 34-40., <https://www.ncbi.nlm.nih.gov/pubmed/18067630>
146. Morton, C., Campbell, S., Gupta, G., Keohane, S., Lear, J., Zaki, I., et.al. Intraindividual, right-left comparison of topical methyl aminolaevulinate-photodynamic therapy and cryotherapy in subjects with actinic keratoses: a multicentre, randomized controlled study. Br J Dermatol, 2006. 155(5): p. 1029-36., <https://www.ncbi.nlm.nih.gov/pubmed/17034536>
147. Simon, J. C., Dominicus, R., Karl, L., Rodriguez, R., Willers, C., Dirschka, T., A prospective randomized exploratory study comparing the efficacy of once-daily topical 0.5% 5-fluorouracil in combination with 10.0% salicylic acid (5-FU/SA) vs. cryosurgery for the treatment of hyperkeratotic actinic keratosis. J Eur Acad Dermatol Venereol, 2015. 29(5): p. 881-9., <https://www.ncbi.nlm.nih.gov/pubmed/25257941>
148. Zane, C., Facchinetti, E., Rossi, M. T., Specchia, C., Ortel, B., Calzavara-Pinton, P., Cryotherapy is preferable to ablative CO2 laser for the treatment of isolated actinic keratoses of the face and scalp: a randomized clinical trial. Br J Dermatol, 2014. 170(5): p. 1114-21., <https://www.ncbi.nlm.nih.gov/pubmed/24472087>
149. Kaufmann, R., Spelman, L., Weightman, W., Reifemberger, J., Szeimies, R. M., Verhaeghe, E., et.al. Multicentre intraindividual randomized trial of topical methyl aminolaevulinate-photodynamic therapy vs. cryotherapy for multiple actinic keratoses on the extremities. Br J Dermatol, 2008. 158(5): p. 994-9., <https://www.ncbi.nlm.nih.gov/pubmed/18341663>
150. Askew, D. A., Mickan, S. M., Soyer, H. P., Wilkinson, D., Effectiveness of 5-fluorouracil treatment for actinic keratosis—a systematic review of randomized controlled trials. Int J Dermatol, 2009. 48(5): p. 453-63., <https://www.ncbi.nlm.nih.gov/pubmed/19416373>
151. Szeimies, R. M., Karrer, S., Radakovic-Fijan, S., Tanew, A., Calzavara-Pinton, P. G., Zane, C., et.al. Photodynamic therapy using topical methyl 5-aminolevulinate compared with cryotherapy

- for actinic keratosis: A prospective, randomized study. *J Am Acad Dermatol*, 2002. 47(2): p. 258-62., <https://www.ncbi.nlm.nih.gov/pubmed/12140473>
152. Freeman, M., Vinciullo, C., Francis, D., Spelman, L., Nguyen, R., Fergin, P., et.al. A comparison of photodynamic therapy using topical methyl aminolevulinate (Metvix) with single cycle cryotherapy in patients with actinic keratosis: a prospective, randomized study. *J Dermatolog Treat*, 2003. 14(2): p. 99-106., <https://www.ncbi.nlm.nih.gov/pubmed/12775317>
153. Holzer, G., Pinkowicz, A., Radakovic, S., Schmidt, J. B., Tanew, A., Randomized controlled trial comparing 35% trichloroacetic acid peel and 5-aminolaevulinic acid photodynamic therapy for treating multiple actinic keratosis. *Br J Dermatol*, 2017. 176(5): p. 1155-1161., <https://www.ncbi.nlm.nih.gov/pubmed/28012181>
154. Lawrence, N, Cox, SE, Cockerell, CJ, Freeman, RG, Cruz, PD, A comparison of the efficacy and safety of Jessner's solution and 35% trichloroacetic acid vs 5% fluorouracil in the treatment of widespread facial actinic keratoses., 1995. 131 (2)(2): p. 176-81., <https://pubmed.ncbi.nlm.nih.gov/7857114>
155. Di Nuzzo, S, Cortelazzi, C, Boccaletti, V, Zucchi, A, Conti, ML, Montanari, P, et.al. Comparative study of trichloroacetic acid vs. photodynamic therapy with topical 5-aminolevulinic acid for actinic keratosis of the scalp., 2015. 31 (5)(5): p. 233-8., <https://pubmed.ncbi.nlm.nih.gov/25660106>
156. Coleman, W. P., 3rd, Yarborough, J. M., Mandy, S. H., Dermabrasion for prophylaxis and treatment of actinic keratoses. *Dermatol Surg*, 1996. 22(1): p. 17-21., <https://www.ncbi.nlm.nih.gov/pubmed/8556252>
157. Salehi Farid, A, Niknam, S, Gholami, K, Tavakolpour, S, Teimourpour, A, Daneshpazhooh, M, et.al. Comparing efficacy and safety of potassium hydroxide 5% solution with 5-fluorouracil cream in patients with actinic keratoses: a randomized controlled trial., 2020. (): p. 1-7., <https://pubmed.ncbi.nlm.nih.gov/32875946>
158. Reinhold, U, Bai-Habelski, J, Abeck, D, Denfeld, R, Dominicus, R, Fischer, T, et.al. [Potassium hydroxide 5 % solution in actinic keratosis : A novel therapeutic approach in the lesion-directed treatment]., 2021. ():, <https://pubmed.ncbi.nlm.nih.gov/34387709>
159. Ostertag, J. U., Quaedvlieg, P. J., van der Geer, S., Nelemans, P., Christianen, M. E., Neumann, M. H., et.al. A clinical comparison and long-term follow-up of topical 5-fluorouracil versus laser resurfacing in the treatment of widespread actinic keratoses. *Lasers Surg Med*, 2006. 38(8): p. 731-9., <https://www.ncbi.nlm.nih.gov/pubmed/16912977>
160. Helsing, P., Togsverd-Bo, K., Veierod, M. B., Mork, G., Haedersdal, M., Intensified fractional CO2 laser-assisted photodynamic therapy vs. laser alone for organ transplant recipients with multiple actinic keratoses and wart-like lesions: a randomized half-side comparative trial on dorsal hands. *Br J Dermatol*, 2013. 169(5): p. 1087-92., <https://www.ncbi.nlm.nih.gov/pubmed/23855503>><https://www.ncbi.nlm.nih.gov/pubmed/23855503>
161. Ko, D. Y., Jeon, S. Y., Kim, K. H., Song, K. H., Fractional erbium: YAG laser-assisted photodynamic therapy for facial actinic keratoses: a randomized, comparative, prospective study. *J Eur Acad Dermatol Venereol*, 2014. 28(11): p. 1529-39., <https://www.ncbi.nlm.nih.gov/pubmed/24341367>
162. Togsverd-Bo, K., Haak, C. S., Thaysen-Petersen, D., Wulf, H. C., Anderson, R. R., Haedersdal, M., Intensified photodynamic therapy of actinic keratoses with fractional CO2 laser: a randomized clinical trial. *Br J Dermatol*, 2012. 166(6): p. 1262-9., <https://www.ncbi.nlm.nih.gov/pubmed/22348388>
163. Sierra, H., Yelamos, O., Cordova, M., Chen, C. J., Rajadhyaksha, M., Reflectance confocal microscopy-guided laser ablation of basal cell carcinomas: initial clinical experience. *J Biomed Opt*, 2017. 22(8): p. 1-13., <https://www.ncbi.nlm.nih.gov/pubmed/28831793>
164. Sierra, H., Damanpour, S., Hibler, B., Nehal, K., Rossi, A., Rajadhyaksha, M., Confocal imaging of carbon dioxide laser-ablated basal cell carcinomas: An ex-vivo study on the uptake of contrast

- agent and ablation parameters. *Lasers Surg Med*, 2016. 48(2): p. 133-9., <https://www.ncbi.nlm.nih.gov/pubmed/26392001>
165. Hantash, B. M., Stewart, D. B., Cooper, Z. A., Rehmus, W. E., Koch, R. J., Swetter, S. M., Facial resurfacing for nonmelanoma skin cancer prophylaxis. *Arch Dermatol*, 2006. 142(8): p. 976-82., <https://www.ncbi.nlm.nih.gov/pubmed/16924046>
166. Nguyen, B. T., Gan, S. D., Konnikov, N., Liang, C. A., Treatment of superficial basal cell carcinoma and squamous cell carcinoma in situ on the trunk and extremities with ablative fractional laser-assisted delivery of topical fluorouracil. *J Am Acad Dermatol*, 2015. 72(3): p. 558-60., <https://www.ncbi.nlm.nih.gov/pubmed/25687314>
167. Karmisholt, K. E., Haedersdal, M., Ablative fractional laser intensifies treatment outcome of scalp actinic keratoses with ingenol mebutate: a case report. *J Eur Acad Dermatol Venereol*, 2016. 30(5): p. 854-5., <https://www.ncbi.nlm.nih.gov/pubmed/25732962>
168. Lapidoth, M., Adatto, M., Halachmi, S., Treatment of actinic keratoses and photodamage with non-contact fractional 1540-nm laser quasi-ablation: an ex vivo and clinical evaluation. *Lasers Med Sci*, 2013. 28(2): p. 537-42., <https://www.ncbi.nlm.nih.gov/pubmed/22538843>
169. Alexiades-Armenakas, M. R., Geronemus, R. G., Laser-mediated photodynamic therapy of actinic keratoses. *Arch Dermatol*, 2003. 139(10): p. 1313-20., <https://www.ncbi.nlm.nih.gov/pubmed/14568836>
170. Moskalik, K., Kozlow, A., Demin, E., Boiko, E., Powerful neodymium laser radiation for the treatment of facial carcinoma: 5 year follow-up data. *Eur J Dermatol*, 2010. 20(6): p. 738-42., <https://www.ncbi.nlm.nih.gov/pubmed/21056940>
171. Gollnick, H., Dirschka, T., Ostendorf, R., Kerl, H., Kunstfeld, R., Long-term clinical outcomes of imiquimod 5% cream vs. diclofenac 3% gel for actinic keratosis on the face or scalp: a pooled analysis of two randomized controlled trials., 2020. 34 (1)(1): p. 82-89., <https://pubmed.ncbi.nlm.nih.gov/31407414>
172. Stockfleth, E., Harwood, CA, Serra-Guillén, C, Larsson, T, Østerdal, ML, Skov, T, Phase IV head-to-head randomized controlled trial comparing ingenol mebutate 0.015% gel with diclofenac sodium 3% gel for the treatment of actinic keratosis on the face or scalp., 2018. 178 (2)(2): p. 433-442., <https://pubmed.ncbi.nlm.nih.gov/29030864>
173. Ezzedine, K, Painchault, C, Brignone, M, Systematic Literature Review and Network Meta-analysis of the Efficacy and Acceptability of Interventions in Actinic Keratoses., 2021. 101 (1)(1): p. adv00358., <https://pubmed.ncbi.nlm.nih.gov/33170301>
174. Akarsu, S., Aktan, S., Atahan, A., Koc, P., Ozkan, S., Comparison of topical 3% diclofenac sodium gel and 5% imiquimod cream for the treatment of actinic keratoses. *Clin Exp Dermatol*, 2011. 36(5): p. 479-84., <https://www.ncbi.nlm.nih.gov/pubmed/21418281>
175. Gebauer, K., Brown, P., Varigos, G., Topical diclofenac in hyaluronan gel for the treatment of solar keratoses. *Australas J Dermatol*, 2003. 44(1): p. 40-3., <https://www.ncbi.nlm.nih.gov/pubmed/12581080>
176. Kose, O., Koc, E., Erbil, A. H., Caliskan, E., Kurumlu, Z., Comparison of the efficacy and tolerability of 3% diclofenac sodium gel and 5% imiquimod cream in the treatment of actinic keratosis. *J Dermatolog Treat*, 2008. 19(3): p. 159-63., <https://www.ncbi.nlm.nih.gov/pubmed/18569272>
177. McEwan, L. E., Smith, J. G., Topical diclofenac/hyaluronic acid gel in the treatment of solar keratoses. *Australas J Dermatol*, 1997. 38(4): p. 187-9., <https://www.ncbi.nlm.nih.gov/pubmed/9431711>
178. Pflugfelder, A., Welter, A. K., Leiter, U., Weide, B., Held, L., Eigentler, T. K., et.al. Open label randomized study comparing 3 months vs. 6 months treatment of actinic keratoses with 3% diclofenac in 2.5% hyaluronic acid gel: a trial of the German Dermatologic Cooperative Oncology Group. *J Eur Acad Dermatol Venereol*, 2012. 26(1): p. 48-53., <https://www.ncbi.nlm.nih.gov/pubmed/21414035>
179. Rivers, J. K., Arlette, J., Shear, N., Guenther, L., Carey, W., Poulin, Y., Topical treatment of actinic keratoses with 3.0% diclofenac in 2.5% hyaluronan gel. *Br J Dermatol*, 2002. 146(1): p. 94-100., <https://www.ncbi.nlm.nih.gov/pubmed/11841372>

180. Segatto, M. M., Dornelles, S. I., Silveira, V. B., Frantz Gde, O., Comparative study of actinic keratosis treatment with 3% diclofenac sodium and 5% 5-fluorouracil. *An Bras Dermatol*, 2013. 88(5): p. 732-8., <https://www.ncbi.nlm.nih.gov/pubmed/24173178>
181. Ulrich, C., Johannsen, A., Rowert-Huber, J., Ulrich, M., Sterry, W., Stockfleth, E., Results of a randomized, placebo-controlled safety and efficacy study of topical diclofenac 3% gel in organ transplant patients with multiple actinic keratoses. *Eur J Dermatol*, 2010. 20(4): p. 482-8., <https://www.ncbi.nlm.nih.gov/pubmed/20507841>
182. Wolf, J. E., Jr., Taylor, J. R., Tschen, E., Kang, S., Topical 3.0% diclofenac in 2.5% hyaluronan gel in the treatment of actinic keratoses. *Int J Dermatol*, 2001. 40(11): p. 709-13., <https://www.ncbi.nlm.nih.gov/pubmed/11737438>
183. Zane, C., Facchinetti, E., Rossi, M. T., Specchia, C., Calzavara-Pinton, P. G., A randomized clinical trial of photodynamic therapy with methyl aminolaevulinate vs. diclofenac 3% plus hyaluronic acid gel for the treatment of multiple actinic keratoses of the face and scalp. *Br J Dermatol*, 2014. 170(5): p. 1143-50., <https://www.ncbi.nlm.nih.gov/pubmed/24506666>
184. Stockfleth, E., Kerl, H., Zwingers, T., Willers, C., Low-dose 5-fluorouracil in combination with salicylic acid as a new lesion-directed option to treat topically actinic keratoses: histological and clinical study results. *Br J Dermatol*, 2011. 165(5): p. 1101-8., <https://www.ncbi.nlm.nih.gov/pubmed/21517801>
185. Stockfleth, E., Zwingers, T., Willers, C., Recurrence rates and patient assessed outcomes of 0.5% 5-fluorouracil in combination with salicylic acid treating actinic keratoses. *Eur J Dermatol*, 2012. 22(3): p. 370-4., <https://www.ncbi.nlm.nih.gov/pubmed/22494856>
186. Jansen, MHE, Kessels, JPHM, Nelemans, PJ, Kouloubis, N, Arits, AHMM, van Pelt, HPA, et.al. Randomized Trial of Four Treatment Approaches for Actinic Keratosis., 2019. 380 (10)(10): p. 935-946., <https://pubmed.ncbi.nlm.nih.gov/30855743>
187. Wu, Y, Tang, N, Cai, L, Li, Q, Relative efficacy of 5-fluorouracil compared with other treatments among patients with actinic keratosis: A network meta-analysis., 2019. 32 (3)(3): p. e12822., <https://pubmed.ncbi.nlm.nih.gov/30638294>
188. Loven, K., Stein, L., Furst, K., Levy, S., Evaluation of the efficacy and tolerability of 0.5% fluorouracil cream and 5% fluorouracil cream applied to each side of the face in patients with actinic keratosis. *Clin Ther*, 2002. 24(6): p. 990-1000., <https://www.ncbi.nlm.nih.gov/pubmed/12117087>
189. Pomerantz, H., Hogan, D., Eilers, D., Swetter, S. M., Chen, S. C., Jacob, S. E., et.al. Long-term Efficacy of Topical Fluorouracil Cream, 5%, for Treating Actinic Keratosis: A Randomized Clinical Trial. *JAMA Dermatol*, 2015. 151(9): p. 952-60., <https://www.ncbi.nlm.nih.gov/pubmed/25950503>
190. Tanghetti, E., Werschler, P., Comparison of 5% 5-fluorouracil cream and 5% imiquimod cream in the management of actinic keratoses on the face and scalp. *J Drugs Dermatol*, 2007. 6(2): p. 144-7., <https://www.ncbi.nlm.nih.gov/pubmed/17373172>
191. Smith, S., Piacquadio, D., Morhenn, V., Atkin, D., Fitzpatrick, R., Short incubation PDT versus 5-FU in treating actinic keratoses. *J Drugs Dermatol*, 2003. 2(6): p. 629-35., <https://www.ncbi.nlm.nih.gov/pubmed/14711141>
192. Jansen, MHE, Kessels, JPHM, Merks, I, Nelemans, PJ, Kelleners-Smeets, NWJ, Mosterd, K, et.al. A trial-based cost-effectiveness analysis of topical 5-fluorouracil vs. imiquimod vs. ingenol mebutate vs. methyl aminolaevulinate conventional photodynamic therapy for the treatment of actinic keratosis in the head and neck area performed in the Netherlands., 2020. 183 (4)(4): p. 738-744., <https://pubmed.ncbi.nlm.nih.gov/31961446>
193. Dohil, MA, Efficacy, Safety, and Tolerability of 4% 5-Fluorouracil Cream in a Novel Patented Aqueous Cream Containing Peanut Oil Once Daily Compared With 5% 5-Fluorouracil Cream Twice Daily: Meeting the Challenge in the Treatment of Actinic Keratosis., 2016. 15 (10)(10): p. 1218-1224., <https://pubmed.ncbi.nlm.nih.gov/27741339>
194. Jorizzo, J., Stewart, D., Bucko, A., Davis, S. A., Espy, P., Hino, P., et.al. Randomized trial evaluating a new 0.5% fluorouracil formulation demonstrates efficacy after 1-, 2-, or 4-week treatment

- in patients with actinic keratosis. *Cutis*, 2002. 70(6): p. 335-9.,
<https://www.ncbi.nlm.nih.gov/pubmed/12502122>
195. Weiss, J., Menter, A., Hevia, O., Jones, T., Ling, M., Rist, T., et.al. Effective treatment of actinic keratosis with 0.5% fluorouracil cream for 1, 2, or 4 weeks. *Cutis*, 2002. 70(2 Suppl): p. 22-9.,
<https://www.ncbi.nlm.nih.gov/pubmed/12353677>
 196. Rahvar, M., Lamel, S. A., Maibach, H. I., Randomized, vehicle-controlled trials of topical 5-fluorouracil therapy for actinic keratosis treatment: an overview. *Immunotherapy*, 2012. 4(9): p. 939-45.,
<https://www.ncbi.nlm.nih.gov/pubmed/23046237>
 197. Jorizzo, J., Weiss, J., Vamvakias, G., One-week treatment with 0.5% fluorouracil cream prior to cryosurgery in patients with actinic keratoses: a double-blind, vehicle-controlled, long-term study. *J Drugs Dermatol*, 2006. 5(2): p. 133-9.,
<https://www.ncbi.nlm.nih.gov/pubmed/16485881>
 198. Jorizzo, J., Weiss, J., Furst, K., VandePol, C., Levy, S. F., Effect of a 1-week treatment with 0.5% topical fluorouracil on occurrence of actinic keratosis after cryosurgery: a randomized, vehicle-controlled clinical trial. *Arch Dermatol*, 2004. 140(7): p. 813-6.,
<https://www.ncbi.nlm.nih.gov/pubmed/15262691>
 199. Levy, S., Furst, K., Chern, W., A pharmacokinetic evaluation of 0.5% and 5% fluorouracil topical cream in patients with actinic keratosis. *Clin Ther*, 2001. 23(6): p. 908-20.,
<https://www.ncbi.nlm.nih.gov/pubmed/11440290>
 200. Samorano, L. P., Torezan, L. A., Sanches, J. A., Evaluation of the tolerability and safety of a 0.015% ingenol mebutate gel compared to 5% 5-fluorouracil cream for the treatment of facial actinic keratosis: a prospective randomized trial. *J Eur Acad Dermatol Venereol*, 2015. 29(9): p. 1822-7.,
<https://www.ncbi.nlm.nih.gov/pubmed/25727104>
 201. Stockfleth, E., von Kiedrowski, R., Dominicus, R., Ryan, J., Ellery, A., Falques, M., et.al. Efficacy and Safety of 5-Fluorouracil 0.5%/Salicylic Acid 10% in the Field-Directed Treatment of Actinic Keratosis: A Phase III, Randomized, Double-Blind, Vehicle-Controlled Trial. *Dermatol Ther (Heidelberg)*, 2017. 7(1): p. 81-96.,
<https://www.ncbi.nlm.nih.gov/pubmed/27995485>
 202. Stockfleth, E., Sibbring, G. C., Alarcon, I., New Topical Treatment Options for Actinic Keratosis: A Systematic Review. *Acta Derm Venereol*, 2016. 96(1): p. 17-22.,
<https://www.ncbi.nlm.nih.gov/pubmed/26068001>
 203. Lebwohl, M., Swanson, N., Anderson, L. L., Melgaard, A., Xu, Z., Berman, B., Ingenol mebutate gel for actinic keratosis. *N Engl J Med*, 2012. 366(11): p. 1010-9.,
<https://www.ncbi.nlm.nih.gov/pubmed/22417254>
 204. Garbe, C., Basset-Seguín, N., Poulin, Y., Larsson, T., Osterdal, M. L., Venkata, R., et.al. Efficacy and safety of follow-up field treatment of actinic keratosis with ingenol mebutate 0.015% gel: a randomized, controlled 12-month study. *Br J Dermatol*, 2016. 174(3): p. 505-13.,
<https://www.ncbi.nlm.nih.gov/pubmed/26471889>
 205. Lebwohl, M., Shumack, S., Stein Gold, L., Melgaard, A., Larsson, T., Tying, S. K., Long-term follow-up study of ingenol mebutate gel for the treatment of actinic keratoses. *JAMA Dermatol*, 2013. 149(6): p. 666-70.,
<https://www.ncbi.nlm.nih.gov/pubmed/23553119>
 206. Anderson, L., Schmieder, G. J., Werschler, W. P., Tschén, E. H., Ling, M. R., Stough, D. B., et.al. Randomized, double-blind, double-dummy, vehicle-controlled study of ingenol mebutate gel 0.025% and 0.05% for actinic keratosis. *J Am Acad Dermatol*, 2009. 60(6): p. 934-43.,
<https://www.ncbi.nlm.nih.gov/pubmed/19467365>
 207. Pellacani, G., Peris, K., Guillen, C., Clonier, F., Larsson, T., Venkata, R., et.al. A randomized trial comparing simultaneous vs. sequential field treatment of actinic keratosis with ingenol mebutate on two separate areas of the head and body. *J Eur Acad Dermatol Venereol*, 2015. 29(11): p. 2192-8.,
<https://www.ncbi.nlm.nih.gov/pubmed/26300464>
 208. Zane, C., Fabiano, A., Arisi, M., Calzavara-Pinton, P., A Randomized Split-Face Clinical Trial of Photodynamic Therapy with Methyl Aminolevulinate versus Ingenol Mebutate Gel for the Treatment of Multiple Actinic Keratoses of the Face and Scalp. *Dermatology*, 2016. 232(4): p. 472-7.,
<https://www.ncbi.nlm.nih.gov/pubmed/27578305>

209. Moggio, E., Arisi, M., Zane, C., Calzavara-Pinton, I., Calzavara-Pinton, P., A randomized split-face clinical trial analyzing daylight photodynamic therapy with methyl aminolaevulinate vs ingenol mebutate gel for the treatment of multiple actinic keratoses of the face and the scalp. *Photodiagnosis Photodyn Ther*, 2016. 16: p. 161-165., <https://www.ncbi.nlm.nih.gov/pubmed/27530375>
210. Sinnya, S., Tan, J. M., Prow, T. W., Primiero, C., McEniery, E., Selmer, J., et.al. A randomized, phase IIa exploratory trial to assess the safety and preliminary efficacy of LEO 43204 in patients with actinic keratosis. *Br J Dermatol*, 2016. 174(2): p. 305-11., <https://www.ncbi.nlm.nih.gov/pubmed/26499175>
211. Alomar, A., Bichel, J., McRae, S., Vehicle-controlled, randomized, double-blind study to assess safety and efficacy of imiquimod 5% cream applied once daily 3 days per week in one or two courses of treatment of actinic keratoses on the head. *Br J Dermatol*, 2007. 157(1): p. 133-41., <https://www.ncbi.nlm.nih.gov/pubmed/17501955>
212. Gebauer, K., Shumack, S., Cowen, P. S., Effect of dosing frequency on the safety and efficacy of imiquimod 5% cream for treatment of actinic keratosis on the forearms and hands: a phase II, randomized placebo-controlled trial. *Br J Dermatol*, 2009. 161(4): p. 897-903., <https://www.ncbi.nlm.nih.gov/pubmed/19545297>
213. Jorizzo, J., Dinehart, S., Matheson, R., Moore, J. K., Ling, M., Fox, T. L., et.al. Vehicle-controlled, double-blind, randomized study of imiquimod 5% cream applied 3 days per week in one or two courses of treatment for actinic keratoses on the head. *J Am Acad Dermatol*, 2007. 57(2): p. 265-8., <https://www.ncbi.nlm.nih.gov/pubmed/17512087>
214. Korman, N., Moy, R., Ling, M., Matheson, R., Smith, S., McKane, S., et.al. Dosing with 5% imiquimod cream 3 times per week for the treatment of actinic keratosis: results of two phase 3, randomized, double-blind, parallel-group, vehicle-controlled trials. *Arch Dermatol*, 2005. 141(4): p. 467-73., <https://www.ncbi.nlm.nih.gov/pubmed/15837864>
215. Lebwohl, M., Dinehart, S., Whiting, D., Lee, P. K., Tawfik, N., Jorizzo, J., et.al. Imiquimod 5% cream for the treatment of actinic keratosis: results from two phase III, randomized, double-blind, parallel group, vehicle-controlled trials. *J Am Acad Dermatol*, 2004. 50(5): p. 714-21., <https://www.ncbi.nlm.nih.gov/pubmed/15097955>
216. Stockfleth, E., Meyer, T., Benninghoff, B., Salasche, S., Papadopoulos, L., Ulrich, C., et.al. A randomized, double-blind, vehicle-controlled study to assess 5% imiquimod cream for the treatment of multiple actinic keratoses. *Arch Dermatol*, 2002. 138(11): p. 1498-502., <https://www.ncbi.nlm.nih.gov/pubmed/12437457>
217. Szeimies, R. M., Gerritsen, M. J., Gupta, G., Ortonne, J. P., Serresi, S., Bichel, J., et.al. Imiquimod 5% cream for the treatment of actinic keratosis: results from a phase III, randomized, double-blind, vehicle-controlled, clinical trial with histology. *J Am Acad Dermatol*, 2004. 51(4): p. 547-55., <https://www.ncbi.nlm.nih.gov/pubmed/15389189>
218. Hadley, G., Derry, S., Moore, R. A., Imiquimod for actinic keratosis: systematic review and meta-analysis. *J Invest Dermatol*, 2006. 126(6): p. 1251-5., <https://www.ncbi.nlm.nih.gov/pubmed/16557235>
219. Chen, K., Yap, L. M., Marks, R., Shumack, S., Short-course therapy with imiquimod 5% cream for solar keratoses: a randomized controlled trial. *Australas J Dermatol*, 2003. 44(4): p. 250-5., <https://www.ncbi.nlm.nih.gov/pubmed/14616490>
220. Ooi, T., Barnetson, R. S., Zhuang, L., McKane, S., Lee, J. H., Slade, H. B., et.al. Imiquimod-induced regression of actinic keratosis is associated with infiltration by T lymphocytes and dendritic cells: a randomized controlled trial. *Br J Dermatol*, 2006. 154(1): p. 72-8., <https://www.ncbi.nlm.nih.gov/pubmed/16403097>
221. Ortonne, J. P., Gupta, G., Ortonne, N., Duteil, L., Queille, C., Malfet, P., Effectiveness of cross polarized light and fluorescence diagnosis for detection of sub-clinical and clinical actinic keratosis during imiquimod treatment. *Exp Dermatol*, 2010. 19(7): p. 641-7., <https://www.ncbi.nlm.nih.gov/pubmed/20201959>

222. Ulrich, C., Bichel, J., Euvrard, S., Guidi, B., Proby, C. M., van de Kerkhof, P. C., et.al. Topical immunomodulation under systemic immunosuppression: results of a multicentre, randomized, placebo-controlled safety and efficacy study of imiquimod 5% cream for the treatment of actinic keratoses in kidney, heart, and liver transplant patients. *Br J Dermatol*, 2007. 157 Suppl 2: p. 25-31., <https://www.ncbi.nlm.nih.gov/pubmed/18067628>
223. Hanke, C. W., Beer, K. R., Stockfleth, E., Wu, J., Rosen, T., Levy, S., Imiquimod 2.5% and 3.75% for the treatment of actinic keratoses: results of two placebo-controlled studies of daily application to the face and balding scalp for two 3-week cycles. *J Am Acad Dermatol*, 2010. 62(4): p. 573-81., <https://www.ncbi.nlm.nih.gov/pubmed/20133012>
224. Swanson, N., Abramovits, W., Berman, B., Kulp, J., Rigel, D. S., Levy, S., Imiquimod 2.5% and 3.75% for the treatment of actinic keratoses: results of two placebo-controlled studies of daily application to the face and balding scalp for two 2-week cycles. *J Am Acad Dermatol*, 2010. 62(4): p. 582-90., <https://www.ncbi.nlm.nih.gov/pubmed/20133013>
225. Peris, K., Stockfleth, E., Gupta, G., Aractingi, S., Dakovic, R., Dirschka, T., et.al. Efficacy of imiquimod 3.75% from Lmax according to the number of actinic keratosis lesions. *J Eur Acad Dermatol Venereol*, 2015. 29(12): p. 2470-3., <https://www.ncbi.nlm.nih.gov/pubmed/26954313>
226. Blauvelt, A., Kempers, S., Lain, E., Schlesinger, T., Tying, S., Forman, S., et.al. Phase 3 Trials of Tirbanibulin Ointment for Actinic Keratosis., 2021. 384 (6)(6): p. 512-520., <https://pubmed.ncbi.nlm.nih.gov/33567191>
227. Smolinski, MP, Bu, Y, Clements, J, Gelman, IH, Hegab, T, Cutler, DL, et.al. Discovery of Novel Dual Mechanism of Action Src Signaling and Tubulin Polymerization Inhibitors (KX2-391 and KX2-361)., 2018. 61 (11)(11): p. 4704-4719., <https://pubmed.ncbi.nlm.nih.gov/29617135>
228. Apalla, Z., Sotiriou, E., Panagiotidou, D., Lefaki, I., Goussi, C., Ioannides, D., The impact of different fluence rates on pain and clinical outcome in patients with actinic keratoses treated with photodynamic therapy. *Photodermatol Photoimmunol Photomed*, 2011. 27(4): p. 181-5., <https://www.ncbi.nlm.nih.gov/pubmed/21729165>
229. Giehl, K. A., Kriz, M., Grahovac, M., Ruzicka, T., Berking, C., A controlled trial of photodynamic therapy of actinic keratosis comparing different red light sources. *Eur J Dermatol*, 2014. 24(3): p. 335-41., <https://www.ncbi.nlm.nih.gov/pubmed/24876164>
230. Jeffes, E. W., McCullough, J. L., Weinstein, G. D., Kaplan, R., Glazer, S. D., Taylor, J. R., Photodynamic therapy of actinic keratoses with topical aminolevulinic acid hydrochloride and fluorescent blue light. *J Am Acad Dermatol*, 2001. 45(1): p. 96-104., <https://www.ncbi.nlm.nih.gov/pubmed/11423841>
231. Pariser, D. M., Houlihan, A., Ferdon, M. B., Berg, J. E., Randomized Vehicle-Controlled Study of Short Drug Incubation Aminolevulinic Acid Photodynamic Therapy for Actinic Keratoses of the Face or Scalp. *Dermatol Surg*, 2016. 42(3): p. 296-304., <https://www.ncbi.nlm.nih.gov/pubmed/26863596>
232. Piacquadio, D. J., Chen, D. M., Farber, H. F., Fowler, J. F., Jr., Glazer, S. D., Goodman, J. J., et.al. Photodynamic therapy with aminolevulinic acid topical solution and visible blue light in the treatment of multiple actinic keratoses of the face and scalp: investigator-blinded, phase 3, multicenter trials. *Arch Dermatol*, 2004. 140(1): p. 41-6., <https://www.ncbi.nlm.nih.gov/pubmed/14732659>
233. Schmieder, G. J., Huang, E. Y., Jarratt, M., A multicenter, randomized, vehicle-controlled phase 2 study of blue light photodynamic therapy with aminolevulinic acid HCl 20% topical solution for the treatment of actinic keratoses on the upper extremities: the effect of occlusion during the drug incubation period. *J Drugs Dermatol*, 2012. 11(12): p. 1483-9., <https://www.ncbi.nlm.nih.gov/pubmed/23377520>
234. Taub, A. F., Garretson, C. B., A randomized, blinded, bilateral intraindividual, vehicle-controlled trial of the use of photodynamic therapy with 5-aminolevulinic acid and blue light for the treatment of actinic keratoses of the upper extremities. *J Drugs Dermatol*, 2011. 10(9): p. 1049-56., <https://www.ncbi.nlm.nih.gov/pubmed/22052276>

235. Moloney, F. J., Collins, P., Randomized, double-blind, prospective study to compare topical 5-aminolaevulinic acid methylester with topical 5-aminolaevulinic acid photodynamic therapy for extensive scalp actinic keratosis. *Br J Dermatol*, 2007. 157(1): p. 87-91., <https://www.ncbi.nlm.nih.gov/pubmed/17501954>
236. Szeimies, R. M., Radny, P., Sebastian, M., Borrosch, F., Dirschka, T., Krahn-Senftleben, G., et.al. Photodynamic therapy with BF-200 ALA for the treatment of actinic keratosis: results of a prospective, randomized, double-blind, placebo-controlled phase III study. *Br J Dermatol*, 2010. 163(2): p. 386-94., <https://www.ncbi.nlm.nih.gov/pubmed/20518784>
237. Dirschka, T., Radny, P., Dominicus, R., Mensing, H., Bruning, H., Jenne, L., et.al. Long-term (6 and 12 months) follow-up of two prospective, randomized, controlled phase III trials of photodynamic therapy with BF-200 ALA and methyl aminolaevulinate for the treatment of actinic keratosis. *Br J Dermatol*, 2013. 168(4): p. 825-36., <https://www.ncbi.nlm.nih.gov/pubmed/23252768>
238. Dirschka, T., Radny, P., Dominicus, R., Mensing, H., Bruning, H., Jenne, L., et.al. Photodynamic therapy with BF-200 ALA for the treatment of actinic keratosis: results of a multicentre, randomized, observer-blind phase III study in comparison with a registered methyl-5-aminolaevulinate cream and placebo. *Br J Dermatol*, 2012. 166(1): p. 137-46., <https://www.ncbi.nlm.nih.gov/pubmed/21910711>
239. Reinhold, U., Dirschka, T., Ostendorf, R., Aschoff, R., Berking, C., Philipp-Dormston, W. G., et.al. A randomized, double-blind, phase III, multicentre study to evaluate the safety and efficacy of BF-200 ALA (Ameluz®) vs. placebo in the field-directed treatment of mild-to-moderate actinic keratosis with photodynamic therapy (PDT) when using the BF-RhodoLED® lamp. *Br J Dermatol*, 2016. 175(4): p. 696-705.
240. Hauschild, A., Stockfleth, E., Popp, G., Borrosch, F., Bruning, H., Dominicus, R., et.al. Optimization of photodynamic therapy with a novel self-adhesive 5-aminolaevulinic acid patch: results of two randomized controlled phase III studies. *Br J Dermatol*, 2009. 160(5): p. 1066-74., <https://www.ncbi.nlm.nih.gov/pubmed/19222455>
241. Szeimies, R. M., Matheson, R. T., Davis, S. A., Bhatia, A. C., Frambach, Y., Klovekorn, W., et.al. Topical methyl aminolevulinate photodynamic therapy using red light-emitting diode light for multiple actinic keratoses: a randomized study. *Dermatol Surg*, 2009. 35(4): p. 586-92., <https://www.ncbi.nlm.nih.gov/pubmed/19309347>
242. Pariser, D. M., Lowe, N. J., Stewart, D. M., Jarratt, M. T., Lucky, A. W., Pariser, R. J., et.al. Photodynamic therapy with topical methyl aminolevulinate for actinic keratosis: results of a prospective randomized multicenter trial. *J Am Acad Dermatol*, 2003. 48(2): p. 227-32., <https://www.ncbi.nlm.nih.gov/pubmed/12582393>
243. Pariser, D., Loss, R., Jarratt, M., Abramovits, W., Spencer, J., Geronemus, R., et.al. Topical methyl-aminolevulinate photodynamic therapy using red light-emitting diode light for treatment of multiple actinic keratoses: A randomized, double-blind, placebo-controlled study. *J Am Acad Dermatol*, 2008. 59(4): p. 569-76., <https://www.ncbi.nlm.nih.gov/pubmed/18707799>
244. Tarstedt, M., Rosdahl, I., Berne, B., Svanberg, K., Wennberg, A. M., A randomized multicenter study to compare two treatment regimens of topical methyl aminolevulinate (Metvix)-PDT in actinic keratosis of the face and scalp. *Acta Derm Venereol*, 2005. 85(5): p. 424-8., <https://www.ncbi.nlm.nih.gov/pubmed/16159735>
245. von Felbert, V., Hoffmann, G., Hoff-Lesch, S., Abuzahra, F., Renn, C. N., Braathen, L. R., et.al. Photodynamic therapy of multiple actinic keratoses: reduced pain through use of visible light plus water-filtered infrared A compared with light from light-emitting diodes. *Br J Dermatol*, 2010. 163(3): p. 607-15., <https://www.ncbi.nlm.nih.gov/pubmed/20426780>
246. Seubring, I., Groenewoud, J. M. M., Gerritsen, M. P., Comparison of „Lesion-by-Lesion“ and Field Photodynamic Therapy in the Prevention of Actinic Keratoses: A Randomized, Split-Face, Single-Blind Pilot Study. *Dermatology*, 2016. 232(6): p. 708-714., 28095373
247. Kohl, E., Popp, C., Zeman, F., Unger, P., Koller, M., Landthaler, M., et.al. Photodynamic therapy using intense pulsed light for treating actinic keratoses and photoaged skin of the dorsal hands:

- a randomized placebo-controlled study. *Br J Dermatol*, 2017. 176(2): p. 352-362., <https://www.ncbi.nlm.nih.gov/pubmed/27518833>
248. Assikar, S, Labrunie, A, Kerob, D, Couraud, A, Bédane, C, Daylight photodynamic therapy with methyl aminolevulinate cream is as effective as conventional photodynamic therapy with blue light in the treatment of actinic keratosis: a controlled randomized intra-individual study., 2020. 34 (8)(8): p. 1730-1735., <https://pubmed.ncbi.nlm.nih.gov/31955461>
249. Dirschka, T, Ekanayake-Bohlig, S, Dominicus, R, Aschoff, R, Herrera-Ceballos, E, Botella-Estrada, R, et.al. A randomized, intraindividual, non-inferiority, Phase III study comparing daylight photodynamic therapy with BF-200 ALA gel and MAL cream for the treatment of actinic keratosis., 2019. 33 (2)(2): p. 288-297., <https://pubmed.ncbi.nlm.nih.gov/30022544>
250. Räsänen, JE, Neittaanmäki, N, Ylitalo, L, Hagman, J, Rissanen, P, Ylianttila, L, et.al. 5-aminolaevulinic acid nanoemulsion is more effective than methyl-5-aminolaevulinate in daylight photodynamic therapy for actinic keratosis: a nonsponsored randomized double-blind multicentre trial., 2019. 181 (2)(2): p. 265-274., <https://pubmed.ncbi.nlm.nih.gov/30329163>
251. Wiegell, S. R., Haedersdal, M., Philipsen, P. A., Eriksen, P., Enk, C. D., Wulf, H. C., Continuous activation of PpIX by daylight is as effective as and less painful than conventional photodynamic therapy for actinic keratoses; a randomized, controlled, single-blinded study. *Br J Dermatol*, 2008. 158(4): p. 740-6., <https://www.ncbi.nlm.nih.gov/pubmed/18294318>
252. Wiegell, S. R., Haedersdal, M., Eriksen, P., Wulf, H. C., Photodynamic therapy of actinic keratoses with 8% and 16% methyl aminolaevulinate and home-based daylight exposure: a double-blinded randomized clinical trial. *Br J Dermatol*, 2009. 160(6): p. 1308-14., <https://www.ncbi.nlm.nih.gov/pubmed/19416257>
253. Wiegell, S. R., Fabricius, S., Stender, I. M., Berne, B., Kroon, S., Andersen, B. L., et.al. A randomized, multicentre study of directed daylight exposure times of 1(1/2) vs. 2(1/2) h in daylight-mediated photodynamic therapy with methyl aminolaevulinate in patients with multiple thin actinic keratoses of the face and scalp. *Br J Dermatol*, 2011. 164(5): p. 1083-90., <https://www.ncbi.nlm.nih.gov/pubmed/21219287>
254. Neittaanmaki-Perttu, N., Gronroos, M., Karppinen, T., Snellman, E., Rissanen, P., Photodynamic Therapy for Actinic Keratoses: A Randomized Prospective Non-sponsored Cost-effectiveness Study of Daylight-mediated Treatment Compared with Light-emitting Diode Treatment. *Acta Derm Venereol*, 2016. 96(2): p. 241-4., <https://www.ncbi.nlm.nih.gov/pubmed/26258496>
255. Rubel, D. M., Spelman, L., Murrell, D. F., See, J. A., Hewitt, D., Foley, P., et.al. Daylight photodynamic therapy with methyl aminolevulinate cream as a convenient, similarly effective, nearly painless alternative to conventional photodynamic therapy in actinic keratosis treatment: a randomized controlled trial. *Br J Dermatol*, 2014. 171(5): p. 1164-71., <https://www.ncbi.nlm.nih.gov/pubmed/26258496>
256. Lacour, J. P., Ulrich, C., Gilaberte, Y., Von Felbert, V., Basset-Seguin, N., Dreno, B., et.al. Daylight photodynamic therapy with methyl aminolevulinate cream is effective and nearly painless in treating actinic keratoses: a randomised, investigator-blinded, controlled, phase III study throughout Europe. *J Eur Acad Dermatol Venereol*, 2015. 29(12): p. 2342-8., <https://www.ncbi.nlm.nih.gov/pubmed/26435363>
257. Brian Jiang, SI, Kempers, S, Rich, P, Marcus, S, Houlihan, A, Piacquadio, D, et.al. A Randomized, Vehicle-Controlled Phase 3 Study of Aminolevulinic Acid Photodynamic Therapy for the Treatment of Actinic Keratoses on the Upper Extremities., 2019. 45 (7)(7): p. 890-897., <https://pubmed.ncbi.nlm.nih.gov/30640777>
258. Ulrich, M, Reinhold, U, Dominicus, R, Aschoff, R, Szeimies, RM, Dirschka, T, Red light photodynamic therapy with BF-200 ALA showed superior efficacy in the treatment of actinic keratosis on the extremities, trunk, and neck in a vehicle-controlled phase III study., 2021. (); <https://pubmed.ncbi.nlm.nih.gov/33744350>
259. Hauschild, A., Popp, G., Stockfleth, E., Meyer, K. G., Imberger, D., Mohr, P., et.al. Effective photodynamic therapy of actinic keratoses on the head and face with a novel, self-adhesive 5-

- aminolaevulinic acid patch. *Exp Dermatol*, 2009. 18(2): p. 116-21., <https://www.ncbi.nlm.nih.gov/pubmed/18643849>
260. Szeimies, R. M., Stockfleth, E., Popp, G., Borrosch, F., Bruning, H., Dominicus, R., et.al. Long-term follow-up of photodynamic therapy with a self-adhesive 5-aminolaevulinic acid patch: 12 months data. *Br J Dermatol*, 2010. 162(2): p. 410-4., <https://www.ncbi.nlm.nih.gov/pubmed/19804593>
261. Hauschild, A, Stockfleth, E, Popp, G, Borrosch, F, Brünig, H, Dominicus, R, et.al. Optimization of photodynamic therapy with a novel self-adhesive 5-aminolaevulinic acid patch: results of two randomized controlled phase III studies., 2009. 160 (5)(5): p. 1066-74., <https://pubmed.ncbi.nlm.nih.gov/19222455>
262. Dragieva, G., Prinz, B. M., Hafner, J., Dummer, R., Burg, G., Binswanger, U., et.al. A randomized controlled clinical trial of topical photodynamic therapy with methyl aminolaevulinate in the treatment of actinic keratoses in transplant recipients. *Br J Dermatol*, 2004. 151(1): p. 196-200., <https://www.ncbi.nlm.nih.gov/pubmed/15270891>
263. Morton, C, Horn, M, Leman, J, Tack, B, Bedane, C, Tjioe, M, et.al. Comparison of topical methyl aminolevulinate photodynamic therapy with cryotherapy or Fluorouracil for treatment of squamous cell carcinoma in situ: Results of a multicenter randomized trial., 2006. 142 (6)(6): p. 729-35., <https://pubmed.ncbi.nlm.nih.gov/16785375>
264. Miola, AC, Ferreira, ER, Lima, TRR, Schmitt, JV, Abbade, LPF, Miot, HA, Effectiveness and safety of 0.5% colchicine cream vs. photodynamic therapy with methyl aminolaevulinate in the treatment of actinic keratosis and skin field cancerization of the forearms: a randomized controlled trial., 2018. 179 (5)(5): p. 1081-1087., <https://pubmed.ncbi.nlm.nih.gov/29862491>
265. Neittaanmaki-Perttu, N., Karppinen, T. T., Gronroos, M., Tani, T. T., Snellman, E., Daylight photodynamic therapy for actinic keratoses: a randomized double-blinded nonsponsored prospective study comparing 5-aminolaevulinic acid nanoemulsion (BF-200) with methyl-5-aminolaevulinate. *Br J Dermatol*, 2014. 171(5): p. 1172-80., <https://www.ncbi.nlm.nih.gov/pubmed/25109244>
266. Togsverd-Bo, K, Halldin, C, Sandberg, C, Gonzalez, H, Wennberg, AM, Sørensen, SS, et.al. Photodynamic therapy is more effective than imiquimod for actinic keratosis in organ transplant recipients: a randomized intraindividual controlled trial., 2018. 178 (4)(4): p. 903-909., <https://pubmed.ncbi.nlm.nih.gov/28796885>
267. Veronese, F, Zavattaro, E, Orioni, G, Landucci, G, Tarantino, V, Airolidi, C, et.al. Efficacy of new class I medical device for actinic keratoses: a randomized controlled prospective study., 2021. 32 (6)(6): p. 625-630., <https://pubmed.ncbi.nlm.nih.gov/31689138>
268. Dahle, D. O., Grotmol, T., Leivestad, T., Hartmann, A., Midtvedt, K., Reisaeter, A. V., et.al. Association Between Pretransplant Cancer and Survival in Kidney Transplant Recipients. *Transplantation*, 2017. 101(10): p. 2599-2605., <https://www.ncbi.nlm.nih.gov/pubmed/28207636>
269. Heppt, MV, Steeb, T, Niesert, AC, Zacher, M, Leiter, U, Garbe, C, et.al. Local interventions for actinic keratosis in organ transplant recipients: a systematic review., 2019. 180 (1)(1): p. 43-50., <https://pubmed.ncbi.nlm.nih.gov/30188570>
270. Wennberg, A. M., Stenquist, B., Stockfleth, E., Keohane, S., Lear, J. T., Jemec, G., et.al. Photodynamic therapy with methyl aminolevulinate for prevention of new skin lesions in transplant recipients: A randomized study. *Transplantation*, 2008. 86(3): p. 423-429.
271. Santos-Juanes, J., Esteve, A., Mas-Vidal, A., Coto-Segura, P., Salgueiro, E., Gomez, E., et.al. Acute renal failure caused by imiquimod 5% cream in a renal transplant patient: review of the literature on side effects of imiquimod. *Dermatology*, 2011. 222(2): p. 109-12., <https://www.ncbi.nlm.nih.gov/pubmed/21304243>
272. Stoddard, M, Herrmann, J, Moy, L, Moy, R, Improvement of Actinic Keratoses Using Topical DNA Repair Enzymes: A Randomized Placebo-Controlled Trial., 2017. 16 (10)(10): p. 1030-1034., <https://pubmed.ncbi.nlm.nih.gov/29036257>
273. Yang, CC, Wong, TW, Lee, CH, Hong, CH, Chang, CH, Lai, FJ, et.al. Efficacy and safety of topical SR-T100 gel in treating actinic keratosis in Taiwan: A Phase III randomized double-blind vehicle-

- controlled parallel trial., 2018. 90 (3)(3): p. 295-302., <https://pubmed.ncbi.nlm.nih.gov/29530340>
274. Akar, A., Bulent Tastan, H., Erbil, H., Arca, E., Kurumlu, Z., Gur, A. R., Efficacy and safety assessment of 0.5% and 1% colchicine cream in the treatment of actinic keratoses. *J Dermatolog Treat*, 2001. 12(4): p. 199-203., <https://www.ncbi.nlm.nih.gov/pubmed/12241628>
275. Alberts, D. S., Dorr, R. T., Einspahr, J. G., Aickin, M., Saboda, K., Xu, M. J., et.al. Chemoprevention of human actinic keratoses by topical 2-(difluoromethyl)-dl-ornithine. *Cancer Epidemiol Biomarkers Prev*, 2000. 9(12): p. 1281-6., <https://www.ncbi.nlm.nih.gov/pubmed/11142412>
276. Evans, M., Kalman, D., Alvarez, P., Paquet, M., Guthrie, N., A randomized, double-blind, placebo-controlled clinical trial evaluating Dermityl® cream for the treatment of actinic keratoses. *Clin Cosmet Investig Dermatol*, 2014. 7: p. 215-24., <https://www.ncbi.nlm.nih.gov/pmc/articles/PMC4132222>
277. Moloney, F., Vestergaard, M., Radojkovic, B., Damian, D., Randomized, double-blinded, placebo controlled study to assess the effect of topical 1% nicotinamide on actinic keratoses. *Br J Dermatol*, 2010. 162(5): p. 1138-9., <https://www.ncbi.nlm.nih.gov/pubmed/20199551>
278. Thompson, S. C., Jolley, D., Marks, R., Reduction of solar keratoses by regular sunscreen use. *N Engl J Med*, 1993. 329(16): p. 1147-51., <https://www.ncbi.nlm.nih.gov/pubmed/8377777>
279. Pflugfelder, A., Andonov, E., Weide, B., Dirschka, T., Schempp, C., Stockfleth, E., et.al. Lack of activity of betulin-based Oleogel-S10 in the treatment of actinic keratoses: a randomized, multi-centre, placebo-controlled double-blind phase II trial. *Br J Dermatol*, 2015. 172(4): p. 926-32., <https://www.ncbi.nlm.nih.gov/pubmed/25124939>
280. Tong, D. W., Barnetson, R. S., Beta-1,3-D-glucan gel in the treatment of solar keratoses. *Australas J Dermatol*, 1996. 37(3): p. 137-8., <https://www.ncbi.nlm.nih.gov/pubmed/8771866>
281. Weiss, J., Ulrich, M., Bukhalo, M., Osterdal, M. L., Bang, B., Hanke, C. W., A seamless phase I/II dose-finding trial assessing ingenol disoxate (LEO 43204) for field treatment of actinic keratosis on the scalp. *Br J Dermatol*, 2017. 176(6): p. 1456-1464., <https://www.ncbi.nlm.nih.gov/pubmed/28078678>
282. Bourcier, M., Stein Gold, L., Guenther, L., Andreassen, C. M., Selmer, J., Goldenberg, G., A dose-finding trial with a novel ingenol derivative (ingenol disoxate: LEO 43204) for field treatment of actinic keratosis on full face or 250 cm² on the chest. *J Dermatolog Treat*, 2017. p. 1-7., <https://www.ncbi.nlm.nih.gov/pubmed/28264612>
283. Szeimies, R. M., Bichel, J., Ortonne, J. P., Stockfleth, E., Lee, J., Meng, T. C., A phase II dose-ranging study of topical resiquimod to treat actinic keratosis. *Br J Dermatol*, 2008. 159(1): p. 205-10., <https://www.ncbi.nlm.nih.gov/pubmed/18476957>
284. Huyke, C., Reuter, J., Rodig, M., Kersten, A., Laszczyk, M., Scheffler, A., et.al. Treatment of actinic keratoses with a novel betulin-based oleogel. A prospective, randomized, comparative pilot study. *J Dtsch Dermatol Ges*, 2009. 7(2): p. 128-33., <https://www.ncbi.nlm.nih.gov/pubmed/18808378>
285. Huyke, C., Laszczyk, M., Scheffler, A., Ernst, R., Schempp, C. M., [Treatment of actinic keratoses with birch bark extract: a pilot study]. *J Dtsch Dermatol Ges*, 2006. 4(2): p. 132-6., <https://www.ncbi.nlm.nih.gov/pubmed/16503940>
286. Jurk, M., Heil, F., Vollmer, J., Schetter, C., Krieg, A. M., Wagner, H., et.al. Human TLR7 or TLR8 independently confer responsiveness to the antiviral compound R-848. *Nat Immunol*, 2002. 3(6): p. 499., <https://www.ncbi.nlm.nih.gov/pubmed/12032557>
287. Alirezai, M., Dupuy, P., Amblard, P., Kalis, B., Souteyrand, P., Frappaz, A., et.al. Clinical evaluation of topical isotretinoin in the treatment of actinic keratoses. *J Am Acad Dermatol*, 1994. 30(3): p. 447-51., <https://www.ncbi.nlm.nih.gov/pubmed/8113458>
288. Misiewicz, J., Sendagorta, E., Golebiowska, A., Lorenc, B., Czarnetzki, B. M., Jablonska, S., Topical treatment of multiple actinic keratoses of the face with arotinoid methyl sulfone (Ro 14-9706) cream versus tretinoin cream: a double-blind, comparative study. *J Am Acad Dermatol*, 1991. 24(3): p. 448-51., <https://www.ncbi.nlm.nih.gov/pubmed/2061443>

289. Kang, S., Goldfarb, M. T., Weiss, J. S., Metz, R. D., Hamilton, T. A., Voorhees, J. J., et.al. Assessment of adapalene gel for the treatment of actinic keratoses and lentigines: a randomized trial. *J Am Acad Dermatol*, 2003. 49(1): p. 83-90., <https://www.ncbi.nlm.nih.gov/pubmed/12833014>
290. Moriarty, M., Dunn, J., Darragh, A., Lambe, R., Brick, I., Etreinate in treatment of actinic keratosis. A double-blind crossover study. *Lancet*, 1982. 1(8268): p. 364-5., <https://www.ncbi.nlm.nih.gov/pubmed/6120350>
291. Amann, P. M., Merk, H. F., Baron, J. M., [Retinoids in dermatopharmacology]. *Hautarzt*, 2014. 65(2): p. 98-105., <https://www.ncbi.nlm.nih.gov/pubmed/24419474>
292. Chen, K., Craig, J. C., Shumack, S., Oral retinoids for the prevention of skin cancers in solid organ transplant recipients: a systematic review of randomized controlled trials. *Br J Dermatol*, 2005. 152(3): p. 518-23., <https://www.ncbi.nlm.nih.gov/pubmed/15787821>
293. Watson, A. B., Preventative effect of etretinate therapy on multiple actinic keratoses. *Cancer Detect Prev*, 1986. 9(1-2): p. 161-5., <https://www.ncbi.nlm.nih.gov/pubmed/3524840>
294. Bercovitch, L., Topical chemotherapy of actinic keratoses of the upper extremity with tretinoin and 5-fluorouracil: a double-blind controlled study. *Br J Dermatol*, 1987. 116(4): p. 549-52., <https://www.ncbi.nlm.nih.gov/pubmed/3555597>
295. Robinson, JK, Actinic cheilitis. A prospective study comparing four treatment methods., 1989. 115 (7)(7): p. 848-52., <https://pubmed.ncbi.nlm.nih.gov/2736096>
296. Lai, M, Pampena, R, Cornacchia, L, Pellacani, G, Peris, K, Longo, C, Treatments of actinic cheilitis: A systematic review of the literature., 2020. 83 (3)(3): p. 876-887., <https://pubmed.ncbi.nlm.nih.gov/31400450>
297. Carvalho, MV, de Moraes, SLD, Lemos, CAA, Santiago Júnior, JF, Vasconcelos, BCDE, Pellizzer, EP, Surgical versus non-surgical treatment of actinic cheilitis: A systematic review and meta-analysis., 2019. 25 (4)(4): p. 972-981., <https://pubmed.ncbi.nlm.nih.gov/29908101>
298. Salgueiro, AP, de Jesus, LH, de Souza, IF, Rados, PV, Visioli, F, Treatment of actinic cheilitis: a systematic review., 2019. 23 (5)(5): p. 2041-2053., <https://pubmed.ncbi.nlm.nih.gov/31011833>
299. Laws, RA, Wilde, JL, Grabski, WJ, Comparison of electrodesiccation with CO2 laser for the treatment of actinic cheilitis., 2000. 26 (4)(4): p. 349-53., <https://pubmed.ncbi.nlm.nih.gov/10759824>
300. Lubritz, RR, Smolewski, SA, Cryosurgery cure rate of premalignant leukoplakia of the lower lip., 1983. 9 (3)(3): p. 235-7., <https://pubmed.ncbi.nlm.nih.gov/6826879>
301. Shah, AY, Doherty, SD, Rosen, T, Actinic cheilitis: a treatment review., 2010. 49 (11)(11): p. 1225-34., <https://pubmed.ncbi.nlm.nih.gov/20964646>
302. Alamillos-Granados, FJ, Naval-Gías, L, Dean-Ferrer, A, Alonso del Hoyo, JR, Carbon dioxide laser vermilionectomy for actinic cheilitis., 1993. 51 (2)(2): p. 118-21., <https://pubmed.ncbi.nlm.nih.gov/8426249>
303. Dufresne, RG, Garrett, AB, Bailin, PL, Ratz, JL, Carbon dioxide laser treatment of chronic actinic cheilitis., 1988. 19 (5 Pt 1)(5 Pt 1): p. 876-8., <https://pubmed.ncbi.nlm.nih.gov/3142939>
304. Castiñeiras, I, Del Pozo, J, Mazaira, M, Rodríguez-Lojo, R, Fonseca, E, Actinic cheilitis: evolution to squamous cell carcinoma after carbon dioxide laser vaporization. A study of 43 cases., 2010. 21 (1)(1): p. 49-53., <https://pubmed.ncbi.nlm.nih.gov/19418331>
305. Orenstein, A, Goldan, O, Weissman, O, Winkler, E, Haik, J, A new modality in the treatment of actinic cheilitis using the Er:YAG laser., 2007. 9 (1)(1): p. 23-5., <https://pubmed.ncbi.nlm.nih.gov/17506137>
306. Gonzaga, AKG, de Oliveira, PT, da Silveira, ÉJD, Queiroz, LMG, de Medeiros, AMC, Diclofenac sodium gel therapy as an alternative to actinic cheilitis., 2018. 22 (3)(3): p. 1319-1325., <https://pubmed.ncbi.nlm.nih.gov/28986686>
307. Husein-ElAhmed, H, Almazan-Fernandez, FM, Husein-ElAhmed, S, Ingenol mebutate versus imiquimod versus diclofenac for actinic cheilitis: a 6-month follow-up clinical study., 2019. 44 (2)(2): p. 231-234., <https://pubmed.ncbi.nlm.nih.gov/30242791>

308. Lima, Gda S, Silva, GF, Gomes, AP, de Araújo, LM, Salum, FG, Diclofenac in hyaluronic acid gel: an alternative treatment for actinic cheilitis. 18 (5)(5): p. 533-7., <https://pubmed.ncbi.nlm.nih.gov/21085813>
309. Smith, KJ, Germain, M, Yeager, J, Skelton, H, Topical 5% imiquimod for the therapy of actinic cheilitis., 2002. 47 (4)(4): p. 497-501., <https://pubmed.ncbi.nlm.nih.gov/12271290>
310. Paolino, G, Cantoresi, F, Mercuri, SR, Cantisani, C, Clinical evaluation and efficacy of Imiquimod 3.75% cream for the treatment of actinic keratosis, pigmented basal cell carcinomas, and actinic cheilitis., 2020. 33 (3)(3): p. e13356., <https://pubmed.ncbi.nlm.nih.gov/32239714>
311. Sotiriou, E, Apalla, Z, Koussidou-Erremonti, T, Ioannides, D, Actinic cheilitis treated with one cycle of 5-aminolaevulinic acid-based photodynamic therapy: report of 10 cases., 2008. 159 (1)(1): p. 261-2., <https://pubmed.ncbi.nlm.nih.gov/18489592>
312. Sotiriou, E, Apalla, Z, Chovarda, E, Panagiotidou, D, Ioannides, D, Photodynamic therapy with 5-aminolevulinic acid in actinic cheilitis: an 18-month clinical and histological follow-up., 2010. 24 (8)(8): p. 916-20., <https://pubmed.ncbi.nlm.nih.gov/20028448>
313. Berking, C, Herzinger, T, Flaig, MJ, Brenner, M, Borelli, C, Degitz, K, The efficacy of photodynamic therapy in actinic cheilitis of the lower lip: a prospective study of 15 patients., 2007. 33 (7)(7): p. 825-30., <https://pubmed.ncbi.nlm.nih.gov/17598848>
314. Chaves, YN, Torezan, LA, Lourenço, SV, Neto, CF, Evaluation of the efficacy of photodynamic therapy for the treatment of actinic cheilitis., 2017. 33 (1)(1): p. 14-21., <https://pubmed.ncbi.nlm.nih.gov/27864997>
315. Ribeiro, CF, Souza, FH, Jordão, JM, Haendchen, LC, Mesquita, L, Schmitt, JV, et.al. Photodynamic therapy in actinic cheilitis: clinical and anatomopathological evaluation of 19 patients. 87 (3)(3): p. 418-23., <https://pubmed.ncbi.nlm.nih.gov/22714758>
316. Radakovic, S, Tanew, A, 5-aminolaevulinic acid patch-photodynamic therapy in the treatment of actinic cheilitis., 2017. 33 (6)(6): p. 306-310., <https://pubmed.ncbi.nlm.nih.gov/28703320>
317. Radakovic, S, Dangl, M, Tanew, A, 5-Aminolevulinic acid patch (Alacare) photodynamic therapy for actinic cheilitis: data from a prospective 12-month follow-up study on 21 patients., 2020. 34 (9)(9): p. 2011-2015., <https://pubmed.ncbi.nlm.nih.gov/31999856>
318. Yazdani Abyaneh, MA, Falto-Aizpurua, L, Griffith, RD, Nouri, K, Photodynamic therapy for actinic cheilitis: a systematic review., 2015. 41 (2)(2): p. 189-98., <https://pubmed.ncbi.nlm.nih.gov/25627629>
319. Levi, A, Hodak, E, Enk, CD, Snast, I, Slodownik, D, Lapidoth, M, Daylight photodynamic therapy for the treatment of actinic cheilitis., 2019. 35 (1)(1): p. 11-16., <https://pubmed.ncbi.nlm.nih.gov/30066408>
320. Andreadis, D, Pavlou, A-, Vakirlis, E, Anagnostou, E, Vrani, F, Pouloupoulos, A, et.al. Daylight photodynamic therapy for the management of actinic cheilitis., 2020. 312 (10)(10): p. 731-737., <https://pubmed.ncbi.nlm.nih.gov/32266532>
321. Choi, SH, Kim, KH, Song, KH, Efficacy of ablative fractional laser-assisted photodynamic therapy for the treatment of actinic cheilitis: 12-month follow-up results of a prospective, randomized, comparative trial., 2015. 173 (1)(1): p. 184-91., <https://pubmed.ncbi.nlm.nih.gov/25400009>
322. Sotiriou, E, Lallas, A, Goussi, C, Apalla, Z, Trigoni, A, Chovarda, E, et.al. Sequential use of photodynamic therapy and imiquimod 5% cream for the treatment of actinic cheilitis: a 12-month follow-up study., 2011. 165 (4)(4): p. 888-92., <https://pubmed.ncbi.nlm.nih.gov/21916880>
323. Ali, H, Shipman, AR, Orpin, SD, John Templeton Bowen, MD, 1857-1940: the centenary of his most famous publication., 2012. 37 (7)(7): p. 825-8., <https://pubmed.ncbi.nlm.nih.gov/22998547>
324. Kao, GF, Carcinoma arising in Bowen's disease., 1986. 122 (10)(10): p. 1124-6., <https://pubmed.ncbi.nlm.nih.gov/3767398>
325. Peterka, ES, Lynch, FW, Goltz, RW, An association between Bowen's disease and internal cancer., 1961. 84 (4): p. 623 - 629., <https://pubmed.ncbi.nlm.nih.gov/14485715>

326. Leibovitch, I, Huilgol, SC, Selva, D, Richards, S, Paver, R, Cutaneous squamous carcinoma in situ (Bowen's disease): treatment with Mohs micrographic surgery., 2005. 52 (6)(6): p. 997-1002., <https://pubmed.ncbi.nlm.nih.gov/15928618>
327. Morton, CA, Whitehurst, C, Moseley, H, McColl, JH, Moore, JV, Mackie, RM, Comparison of photodynamic therapy with cryotherapy in the treatment of Bowen's disease., 1996. 135 (5)(5): p. 766-71., <https://pubmed.ncbi.nlm.nih.gov/8977678>
328. Bath-Hextall, FJ, Matin, RN, Wilkinson, D, Leonardi-Bee, J, Interventions for cutaneous Bowen's disease., 2013. (6)(6): p. CD007281., <https://pubmed.ncbi.nlm.nih.gov/23794286>
329. Cai, H, Wang, YX, Zheng, JC, Sun, P, Yang, ZY, Li, YL, et.al. Photodynamic therapy in combination with CO2 laser for the treatment of Bowen's disease., 2015. 30 (5)(5): p. 1505-10., <https://pubmed.ncbi.nlm.nih.gov/25899562>
330. Perrett, CM, McGregor, JM, Warwick, J, Karran, P, Leigh, IM, Proby, CM, et.al. Treatment of post-transplant premalignant skin disease: a randomized inpatient comparative study of 5-fluorouracil cream and topical photodynamic therapy., 2007. 156 (2)(2): p. 320-8., <https://pubmed.ncbi.nlm.nih.gov/17223873>
331. Salim, A, Leman, JA, McColl, JH, Chapman, R, Morton, CA, Randomized comparison of photodynamic therapy with topical 5-fluorouracil in Bowen's disease., 2003. 148 (3)(3): p. 539-43., <https://pubmed.ncbi.nlm.nih.gov/12653747>
332. Patel, GK, Goodwin, R, Chawla, M, Laidler, P, Price, PE, Finlay, AY, et.al. Imiquimod 5% cream monotherapy for cutaneous squamous cell carcinoma in situ (Bowen's disease): a randomized, double-blind, placebo-controlled trial., 2006. 54 (6)(6): p. 1025-32., <https://pubmed.ncbi.nlm.nih.gov/16713457>
333. Genouw, E, Verheire, B, Ongenae, K, De Schepper, S, Creyten, D, Verhaeghe, E, et.al. Laser-assisted photodynamic therapy for superficial basal cell carcinoma and Bowen's disease: a randomized inpatient comparison between a continuous and a fractional ablative CO, 2018. 32 (11)(11): p. 1897-1905., <https://pubmed.ncbi.nlm.nih.gov/29633367>
334. Kim, HJ, Song, KH, Ablative fractional laser-assisted photodynamic therapy provides superior long-term efficacy compared with standard methyl aminolevulinate photodynamic therapy for lower extremity Bowen disease., 2018. 79 (5)(5): p. 860-868., <https://pubmed.ncbi.nlm.nih.gov/29857012>
335. Ko, DY, Kim, KH, Song, KH, A randomized trial comparing methyl aminolevulinate photodynamic therapy with and without Er:YAG ablative fractional laser treatment in Asian patients with lower extremity Bowen disease: results from a 12-month follow-up., 2014. 170 (1)(1): p. 165-72., <https://pubmed.ncbi.nlm.nih.gov/24102369>
336. Morton, CA, Whitehurst, C, Moore, JV, Mackie, RM, Comparison of red and green light in the treatment of Bowen's disease by photodynamic therapy., 2000. 143 (4)(4): p. 767-72., <https://pubmed.ncbi.nlm.nih.gov/11069454>
337. Wu, Y, Wang, P, Zhang, L, Wang, B, Wang, X, Enhancement of Photodynamic Therapy for Bowen's Disease Using Plum-Blossom Needling to Augment Drug Delivery., 2018. 44 (12)(12): p. 1516-1524., <https://pubmed.ncbi.nlm.nih.gov/29994952>
338. Sun, L, Chin, RI, Gastman, B, Thorstad, W, Yom, SS, Reddy, CA, et.al. Association of Disease Recurrence With Survival Outcomes in Patients With Cutaneous Squamous Cell Carcinoma of the Head and Neck Treated With Multimodality Therapy., 2019. 155 (4)(4): p. 442-447., <https://pubmed.ncbi.nlm.nih.gov/30810715>
339. Stratigos, AJ, Garbe, C, Dessinioti, C, Lebbe, C, Bataille, V, Bastholt, L, et.al. European interdisciplinary guideline on invasive squamous cell carcinoma of the skin: Part 1. epidemiology, diagnostics and prevention., 2020. 128 (): p. 60-82., <https://pubmed.ncbi.nlm.nih.gov/32113941>
340. Roscher, I, Falk, RS, Vos, L, Clausen, OPF, Helsing, P, Gjersvik, P, et.al. Validating 4 Staging Systems for Cutaneous Squamous Cell Carcinoma Using Population-Based Data: A Nested Case-Control Study., 2018. 154 (4)(4): p. 428-434., <https://pubmed.ncbi.nlm.nih.gov/29516080>

341. Breuninger, H, Eigentler, T, Häfner, HM, Leiter, U, Local surgical treatment of cutaneous squamous cell carcinoma: deficits and controversies in the literature., 2019. 17 (10)(10): p. 999-1004., <https://pubmed.ncbi.nlm.nih.gov/31545559>
342. Johnson, TM, Smith, NR, Mohs Surgery versus Standard Local Excision for Basal Cell Carcinoma, Squamous Cell Carcinoma, and Melanoma Skin Cancer., 2020. 36 (2)(2): p. 133-140., <https://pubmed.ncbi.nlm.nih.gov/32413920>
343. van Lee, CB, Roorda, BM, Wakkee, M, Voorham, Q, Mooyaart, AL, de Vijlder, HC, et.al. Recurrence rates of cutaneous squamous cell carcinoma of the head and neck after Mohs micrographic surgery vs. standard excision: a retrospective cohort study., 2019. 181 (2)(2): p. 338-343., <https://pubmed.ncbi.nlm.nih.gov/30199574>
344. Korhonen, N, Ylitalo, L, Luukkaala, T, Itkonen, J, Häihälä, H, Jernman, J, et.al. Recurrent and Metastatic Cutaneous Squamous Cell Carcinomas in a Cohort of 774 Patients in Finland., 2020. 100 (8)(8): p. adv00121., <https://pubmed.ncbi.nlm.nih.gov/32255495>
345. Stewart, TJ, Saunders, A, Risk factors for positive margins after wide local excision of cutaneous squamous cell carcinoma., 2018. 29 (7)(7): p. 706-708., <https://pubmed.ncbi.nlm.nih.gov/29448853>
346. Khan, K, Mykula, R, Kerstein, R, Rabey, N, Bragg, T, Crick, A, et.al. A 5-year follow-up study of 633 cutaneous SCC excisions: Rates of local recurrence and lymph node metastasis., 2018. 71 (8)(8): p. 1153-1158., <https://pubmed.ncbi.nlm.nih.gov/29803777>
347. Tschetter, AJ, Campoli, MR, Zitelli, JA, Brodland, DG, Long-term clinical outcomes of patients with invasive cutaneous squamous cell carcinoma treated with Mohs micrographic surgery: A 5-year, multicenter, prospective cohort study., 2020. 82 (1)(1): p. 139-148., <https://pubmed.ncbi.nlm.nih.gov/31279037>
348. Harwood, CA, Mesher, D, McGregor, JM, Mitchell, L, Leedham-Green, M, Raftery, M, et.al. A surveillance model for skin cancer in organ transplant recipients: a 22-year prospective study in an ethnically diverse population., 2013. 13 (1)(1): p. 119-29., <https://pubmed.ncbi.nlm.nih.gov/23072567>
349. Breuninger, H., Schaumburg-Lever, G., Holzschuh, J., Horny, H. P., Desmoplastic squamous cell carcinoma of skin and vermilion surface: a highly malignant subtype of skin cancer. Cancer, 1997. 79(5): p. 915-9., <https://www.ncbi.nlm.nih.gov/pubmed/9041153>
350. Clayman, G. L., Lee, J. J., Holsinger, F. C., Zhou, X., Duvic, M., El-Naggar, A. K., et.al. Mortality risk from squamous cell skin cancer. J Clin Oncol, 2005. 23(4): p. 759-65., <https://www.ncbi.nlm.nih.gov/pubmed/15681519>
351. Dzubow, L. M., Rigel, D. S., Robins, P., Risk factors for local recurrence of primary cutaneous squamous cell carcinomas. Treatment by microscopically controlled excision. Arch Dermatol, 1982. 118(11): p. 900-2., <https://www.ncbi.nlm.nih.gov/pubmed/7138046>
352. Breuninger, H., Black, B., Rassner, G., Microstaging of squamous cell carcinomas. Am J Clin Pathol, 1990. 94(5): p. 624-7., <https://www.ncbi.nlm.nih.gov/pubmed/2239827>
353. Eroglu, A., Berberoglu, U., Berreroğlu, S., Risk factors related to locoregional recurrence in squamous cell carcinoma of the skin. J Surg Oncol, 1996. 61(2): p. 124-30., [http://onlinelibrary.wiley.com/store/10.1002/\(SICI\)1096-9098\(199602\)61:2%3C124::AID-ISO6%3E3.0.CO;2-E/asset/6ftp.pdf?v=1&t=j9zgsfbq&s=167f31338285e6264567357e9f1c906d22120d1e](http://onlinelibrary.wiley.com/store/10.1002/(SICI)1096-9098(199602)61:2%3C124::AID-ISO6%3E3.0.CO;2-E/asset/6ftp.pdf?v=1&t=j9zgsfbq&s=167f31338285e6264567357e9f1c906d22120d1e)
354. Mourouzis, C., Boynton, A., Grant, J., Umar, T., Wilson, A., Macpherson, D., et.al. Cutaneous head and neck SCCs and risk of nodal metastasis - UK experience. J Craniomaxillofac Surg, 2009. 37(8): p. 443-7., <https://www.ncbi.nlm.nih.gov/pubmed/19713116>
355. Brougham, N. D., Dennett, E. R., Cameron, R., Tan, S. T., The incidence of metastasis from cutaneous squamous cell carcinoma and the impact of its risk factors. J Surg Oncol, 2012. 106(7): p. 811-5., <https://www.ncbi.nlm.nih.gov/pubmed/22592943>
356. Peat, B., Insull, P., Ayers, R., Risk stratification for metastasis from cutaneous squamous cell carcinoma of the head and neck. ANZ J Surg, 2012. 82(4): p. 230-3., <https://www.ncbi.nlm.nih.gov/pubmed/22510179>

357. Karia, P. S., Jambusaria-Pahlajani, A., Harrington, D. P., Murphy, G. F., Qureshi, A. A., Schmults, C. D., Evaluation of American Joint Committee on Cancer, International Union Against Cancer, and Brigham and Women's Hospital tumor staging for cutaneous squamous cell carcinoma. *J Clin Oncol*, 2014. 32(4): p. 327-34., <https://www.ncbi.nlm.nih.gov/pubmed/24366933>
358. Vasconcelos, L., Melo, J. C., Miot, H. A., Marques, M. E., Abbade, L. P., Invasive head and neck cutaneous squamous cell carcinoma: clinical and histopathological characteristics, frequency of local recurrence and metastasis. *An Bras Dermatol*, 2014. 89(4): p. 562-8., <https://www.ncbi.nlm.nih.gov/pmc/articles/PMC4148268/pdf/abd-89-04-0562.pdf>
359. Wermker, K., Belok, F., Schipmann, S., Klein, M., Schulze, H. J., Hallermann, C., Prediction model for lymph node metastasis and recommendations for elective neck dissection in lip cancer. *J Craniomaxillofac Surg*, 2015. 43(4): p. 545-52., <https://www.ncbi.nlm.nih.gov/pubmed/25753473>
360. Harris, B. N., Bayoumi, A., Rao, S., Moore, M. G., Farwell, D. G., Bewley, A. F., Factors Associated with Recurrence and Regional Adenopathy for Head and Neck Cutaneous Squamous Cell Carcinoma. *Otolaryngol Head Neck Surg*, 2017. 156(5): p. 863-869., <http://journals.sagepub.com/doi/pdf/10.1177/0194599817697053>
361. Rowe, D. E., Carroll, R. J., Day, C. L., Jr., Prognostic factors for local recurrence, metastasis, and survival rates in squamous cell carcinoma of the skin, ear, and lip. Implications for treatment modality selection. *J Am Acad Dermatol*, 1992. 26(6): p. 976-90., <https://www.ncbi.nlm.nih.gov/pubmed/1607418>
362. Alam, Murad, Ratner, Désirée, Cutaneous Squamous-Cell Carcinoma. *New England Journal of Medicine*, 2001. 344(13): p. 975-983., <http://www.nejm.org/doi/full/10.1056/NEJM200103293441306>
363. Cheng, J., Yan, S., Prognostic variables in high-risk cutaneous squamous cell carcinoma: a review. *J Cutan Pathol*, 2016. 43(11): p. 994-1004., <http://onlinelibrary.wiley.com/store/10.1111/cup.12766/asset/cup12766.pdf?v=1&t=j9zgbtpz&s=3c3898fa72baae8ce9a31a08d090a8acc21f740f>
364. Skulsky, S. L., O'Sullivan, B., McArdle, O., Leader, M., Roche, M., Conlon, P. J., et.al. Review of high-risk features of cutaneous squamous cell carcinoma and discrepancies between the American Joint Committee on Cancer and NCCN Clinical Practice Guidelines In Oncology. *Head Neck*, 2017. 39(3): p. 578-594., <http://onlinelibrary.wiley.com/store/10.1002/hed.24580/asset/hed24580.pdf?v=1&t=j9zidex3&s=35b9522918be08159658eb65245619623cb4f0a1>
365. Breuninger, Helmut, Brantsch, Kay, Eigentler, Thomas, Häfner, Hans-Martin, Comparison and evaluation of the current staging of cutaneous carcinomas. *JDDG: Journal der Deutschen Dermatologischen Gesellschaft*, 2012. 10(8): p. 579-586., <http://dx.doi.org/10.1111/j.1610-0387.2012.07896.x>
366. Bonerandi, J. J., Beauvillain, C., Caquant, L., Chassagne, J. F., Chaussade, V., Clavere, P., et.al. Guidelines for the diagnosis and treatment of cutaneous squamous cell carcinoma and precursor lesions. *J Eur Acad Dermatol Venereol*, 2011. 25 Suppl 5: p. 1-51., <https://www.ncbi.nlm.nih.gov/pubmed/22070399>
367. SIGN, Scottish Intercollegiate Guidelines Network (SIGN). Management of primary cutaneous squamous cell carcinoma. Edinburgh: SIGN; 2014. (SIGN publication no. 140). [June 2014]. <http://www.sign.ac.uk> Last access November 2017, 2014., <https://www.sign.ac.uk/sign-140-management-of-primary-cutaneous-squamous-cell-carcinoma.html>
368. Breuninger, Helmut, Eigentler, Thomas, Bootz, Friedrich, Hauschild, Axel, Kortmann, Rolf-Dieter, Wolff, Klaus, et.al. Brief S2k guidelines – Cutaneous squamous cell carcinoma. *JDDG: Journal der Deutschen Dermatologischen Gesellschaft*, 2013. 11(s3): p. 37-45., http://dx.doi.org/10.1111/ddg.12015_7
369. Schweinzer K, et al., Different characteristics between common and desmoplastic cutaneous SCC in local infiltration and local recurrence. Not yet published
370. Schweinzer, K., Kofler, L., Bauer, J., Metzler, G., Breuninger, H., Hafner, H. M., Cytokeratin AE1/AE3 immunostaining and 3D-histology: improvement of diagnosis in desmoplastic

- squamous cell carcinoma of the skin. Arch Dermatol Res, 2017. 309(1): p. 43-46., <https://www.ncbi.nlm.nih.gov/pubmed/27864629>
371. Haug, K, Breuninger, H, Metzler, G, Eigentler, T, Eichner, M, Häfner, HM, et.al. Prognostic Impact of Perineural Invasion in Cutaneous Squamous Cell Carcinoma: Results of a Prospective Study of 1,399 Tumors., 2020. 140 (10)(10): p. 1968-1975., <https://pubmed.ncbi.nlm.nih.gov/32169476>
372. Erkan, Serkan, Savundra, James M., Wood, Bradley, Acharya, Aanand N., Rajan, Gunesh P., Clinical perineural invasion of the trigeminal and facial nerves in cutaneous head and neck squamous cell carcinoma: Outcomes and prognostic implications of multimodality and salvage treatment. Head & Neck, 2017. 39(7): p. 1280-1286., <https://onlinelibrary.wiley.com/doi/abs/10.1002/hed.24607>
373. Warren, T. A., Panizza, B., Porceddu, S. V., Gandhi, M., Patel, P., Wood, M., et.al. Outcomes after surgery and postoperative radiotherapy for perineural spread of head and neck cutaneous squamous cell carcinoma. Head Neck, 2016. 38(6): p. 824-31., <https://www.ncbi.nlm.nih.gov/pubmed/25546817>
374. Turner, R. J., Leonard, N., Malcolm, A. J., Lawrence, C. M., Dahl, M. G., A retrospective study of outcome of Mohs' micrographic surgery for cutaneous squamous cell carcinoma using formalin fixed sections. Br J Dermatol, 2000. 142(4): p. 752-7., <https://www.ncbi.nlm.nih.gov/pubmed/10792227>
375. Jambusaria-Pahlajani, A., Miller, C. J., Quon, H., Smith, N., Klein, R. Q., Schmults, C. D., Surgical monotherapy versus surgery plus adjuvant radiotherapy in high-risk cutaneous squamous cell carcinoma: a systematic review of outcomes. Dermatol Surg, 2009. 35(4): p. 574-85., <http://onlinelibrary.wiley.com/store/10.1111/j.1524-4725.2009.01095.x/asset/j.1524-4725.2009.01095.x.pdf?v=1&t=j9zqzx47&s=06cce7f071ab4ee2d2e4b8d57e6960258631fd93>
376. Hutting, K. H., Bos, P. G., Kibbelaar, R. E., Veeger, Njgm, Marck, K. W., Moues, C. M., Effective excision of cutaneous squamous cell carcinoma of the face using analysis of intra-operative frozen sections from the whole specimen. J Surg Oncol, 2017., <https://www.ncbi.nlm.nih.gov/pubmed/29073717>
377. Dunn, M., Morgan, M. B., Beer, T. W., Perineural invasion: identification, significance, and a standardized definition. Dermatol Surg, 2009. 35(2): p. 214-21., <http://onlinelibrary.wiley.com/store/10.1111/j.1524-4725.2008.34412.x/asset/j.1524-4725.2008.34412.x.pdf?v=1&t=j9zqnt7q&s=a63f0e26d61e2e8825c3d0e039505b37ae0177c4>
378. Korhonen, N, Ylitalo, L, Luukkaala, T, Itkonen, J, Häihälä, H, Jernman, J, et.al. Recurrent and Metastatic Cutaneous Squamous Cell Carcinomas in a Cohort of 774 Patients in Finland., 2020. 100 (8)(8): p. adv00121., <https://pubmed.ncbi.nlm.nih.gov/32255495>
379. Eigentler, TK, Leiter, U, Häfner, HM, Garbe, C, Röcken, M, Breuninger, H, Survival of Patients with Cutaneous Squamous Cell Carcinoma: Results of a Prospective Cohort Study., 2017. 137 (11)(11): p. 2309-2315., <https://pubmed.ncbi.nlm.nih.gov/28736229>
380. Freeman, Robert G., Knox, John M., Heaton, Charles L., The treatment of skin cancer. A statistical study of 1,341 skin tumors comparing results obtained with irradiation, surgery, and curettage followed by electrodesiccation. Cancer, 1964. 17(4): p. 535-538., <https://www.ncbi.nlm.nih.gov/pubmed/14136537>
381. Zitelli, JA, Secondary intention healing: an alternative to surgical repair.2 (3)(3): p. 92-106., <https://pubmed.ncbi.nlm.nih.gov/6400321>
382. Bechara, FG, [Healing by secondary intention after skin cancer surgery on the head and neck]., 2013. 64 (8)(8): p. 567-76., <https://pubmed.ncbi.nlm.nih.gov/23868572>
383. Swetter, SM, Boldrick, JC, Pierre, P, Wong, P, Egbert, BM, Effects of biopsy-induced wound healing on residual basal cell and squamous cell carcinomas: rate of tumor regression in excisional specimens., 2003. 30 (2)(2): p. 139-46., <https://pubmed.ncbi.nlm.nih.gov/12641794>
384. Grupp, M, Illes, M, Mentzel, J, Simon, JC, Paasch, U, Grunewald, S, None, 2021. 19 (5)(5): p. 685-693., <https://pubmed.ncbi.nlm.nih.gov/33979047>

385. Peters, N, Schubert, M, Bauer, J, Ghoreschi, FC, Moehrle, M, None, 2019. 17 (11)(11): p. 1131-1140., <https://pubmed.ncbi.nlm.nih.gov/31765084>
386. Eberle, FC, Kanyildiz, M, Schnabl, SM, Schulz, C, Häfner, HM, Adam, P, et.al. Three dimensional (3D) histology in daily routine: practical implementation and its evaluation., 2014. 12 (11)(11): p. 1028-35., <https://pubmed.ncbi.nlm.nih.gov/25354011>
387. Boehringer, A, Adam, P, Schnabl, S, Häfner, HM, Breuninger, H, Analysis of incomplete excisions of basal-cell carcinomas after breadloaf microscopy compared with 3D-microscopy: a prospective randomized and blinded study., 2015. 42 (8)(8): p. 542-53., <https://pubmed.ncbi.nlm.nih.gov/25975523>
388. Kofler, L, Breuninger, H, Schreiber, RH, Eichner, M, Häfner, HM, Schnabl, SM, Three-dimensional histology vs. serial section histology in the treatment of primary basal cell carcinoma: a randomized, prospective, blinded study of 569 tumours., 2021. 35 (6)(6): p. 1323-1330., <https://pubmed.ncbi.nlm.nih.gov/33539573>
389. Phillips, TJ, Harris, BN, Moore, MG, Farwell, DG, Bewley, AF, Pathological margins and advanced cutaneous squamous cell carcinoma of the head and neck., 2019. 48 (1)(1): p. 55., <https://pubmed.ncbi.nlm.nih.gov/31653276>
390. Stratigos, AJ, Garbe, C, Dessinioti, C, Lebbe, C, Bataille, V, Bastholt, L, et.al. European interdisciplinary guideline on invasive squamous cell carcinoma of the skin: Part 2. Treatment., 2020. 128 (0): p. 83-102., <https://pubmed.ncbi.nlm.nih.gov/32113942>
391. Friedman, N. R., Prognostic factors for local recurrence, metastases, and survival rates in squamous cell carcinoma of the skin, ear, and lip. J Am Acad Dermatol, 1993. 28(2 Pt 1): p. 281-2., <https://www.ncbi.nlm.nih.gov/pubmed/8432936>
392. Thomas, D. J., King, A. R., Peat, B. G., Excision margins for nonmelanotic skin cancer. Plast Reconstr Surg, 2003. 112(1): p. 57-63., <https://www.ncbi.nlm.nih.gov/pubmed/12832877>
393. Breuninger, H., Schaumburg-Lever, G., Control of excisional margins by conventional histopathological techniques in the treatment of skin tumours. An alternative to Mohs' technique. J Pathol, 1988. 154(2): p. 167-71., <http://onlinelibrary.wiley.com/doi/10.1002/path.1711540209/abstract>
394. Bogdanov-Berezovsky, A., Cohen, A. D., Glesinger, R., Cagnano, E., Rosenberg, L., Risk factors for incomplete excision of squamous cell carcinomas. J Dermatolog Treat, 2005. 16(5-6): p. 341-4., <https://www.ncbi.nlm.nih.gov/pubmed/16428157>
395. Bovill, E. S., Banwell, P. E., Re-excision of incompletely excised cutaneous squamous cell carcinoma: histological findings influence prognosis. J Plast Reconstr Aesthet Surg, 2012. 65(10): p. 1390-5., <https://www.ncbi.nlm.nih.gov/pubmed/22652292>
396. Brodland, D. G., Zitelli, J. A., Surgical margins for excision of primary cutaneous squamous cell carcinoma. J Am Acad Dermatol, 1992. 27(2 Pt 1): p. 241-8., <https://www.ncbi.nlm.nih.gov/pubmed/1430364>
397. Nemet, A. Y., Deckel, Y., Martin, P. A., Kourt, G., Chilov, M., Sharma, V., et.al. Management of periocular basal and squamous cell carcinoma: a series of 485 cases. Am J Ophthalmol, 2006. 142(2): p. 293-7., <https://www.ncbi.nlm.nih.gov/pubmed/16876511>
398. Tan, P. Y., Ek, E., Su, S., Giorlando, F., Dieu, T., Incomplete excision of squamous cell carcinoma of the skin: a prospective observational study. Plast Reconstr Surg, 2007. 120(4): p. 910-6., <https://www.ncbi.nlm.nih.gov/pubmed/17805118>
399. Hansen, C., Wilkinson, D., Hansen, M., Soyer, H., Factors contributing to incomplete excision of nonmelanoma skin cancer by australian general practitioners. Archives of Dermatology, 2009. 145(11): p. 1253-1260., <https://www.ncbi.nlm.nih.gov/pubmed/19917954>
400. Muller, F. M., Dawe, R. S., Moseley, H., Fleming, C. J., Randomized comparison of Mohs micrographic surgery and surgical excision for small nodular basal cell carcinoma: tissue-sparing outcome. Dermatol Surg, 2009. 35(9): p. 1349-54., <https://www.ncbi.nlm.nih.gov/pubmed/19500127>
401. Waldman, A, Schmults, C, Cutaneous Squamous Cell Carcinoma., 2019. 33 (1)(1): p. 1-12., <https://pubmed.ncbi.nlm.nih.gov/30497667>

402. Löser, CR, Rompel, R, Möhrle, M, Häfner, HM, Kunte, C, Hassel, J, et.al. S1 guideline: microscopically controlled surgery (MCS)., 2015. 13 (9)(9): p. 942-51., <https://pubmed.ncbi.nlm.nih.gov/26882393>
403. Breuninger, H, Eigentler, T, Häfner, HM, Leiter, U, None, 2019. 17 (10)(10): p. 999-1004., <https://pubmed.ncbi.nlm.nih.gov/31631533>
404. Hafner, H. M., Breuninger, H., Moehrle, M., Trilling, B., Krimmel, M., 3D histology-guided surgery for basal cell carcinoma and squamous cell carcinoma: recurrence rates and clinical outcome. Int J Oral Maxillofac Surg, 2011. 40(9): p. 943-8., <https://www.ncbi.nlm.nih.gov/pubmed/21600736>
405. Mohs, F. E., Guyer, M. F., Pre-excisional Fixation of Tissues in the Treatment of Cancer in Rats. Cancer Research, 1941. 1(1): p. 49-51., <http://cancerres.aacrjournals.org/content/cancer/1/1/49.full.pdf>
406. Drepper, H., [Systematic Histological Control of the Tumor Bed as an Advance in the Operative Removal of Deep Facial Skin Cancers]. Hautarzt, 1963. 14: p. 420-3., <https://www.ncbi.nlm.nih.gov/pubmed/14051771>
407. Mohs, F. E., Chemosurgery: microscopically controlled surgery for skin cancer—past, present and future. J Dermatol Surg Oncol, 1978. 4(1): p. 41-54., <https://www.ncbi.nlm.nih.gov/pubmed/618934>
408. Mohs, F. E., Chemosurgery for the microscopically controlled excision of cutaneous cancer. Head Neck Surg, 1978. 1(2): p. 150-66., <https://www.ncbi.nlm.nih.gov/pubmed/755808>
409. Burg, G., Hirsch, R. D., Konz, B., Braun-Falco, O., Histographic surgery: accuracy of visual assessment of the margins of basal-cell epithelioma. J Dermatol Surg, 1975. 1(3): p. 21-4., <https://www.ncbi.nlm.nih.gov/pubmed/1223161>
410. Moehrle, M., Breuninger, H., Röcken, M., A confusing world: what to call histology of three-dimensional tumour margins?. Journal of the European Academy of Dermatology and Venereology, 2007. 21(5): p. 591-595., <https://www.ncbi.nlm.nih.gov/pubmed/17447971>
411. Kauvar, A. N., Arpey, C. J., Hruza, G., Olbricht, S. M., Bennett, R., Mahmoud, B. H., Consensus for Nonmelanoma Skin Cancer Treatment, Part II: Squamous Cell Carcinoma, Including a Cost Analysis of Treatment Methods. Dermatol Surg, 2015. 41(11): p. 1214-40., <https://www.ncbi.nlm.nih.gov/pubmed/26445288>
412. Xiong, DD, Beal, BT, Varra, V, Rodriguez, M, Cundall, H, Woody, NM, et.al. Outcomes in intermediate-risk squamous cell carcinomas treated with Mohs micrographic surgery compared with wide local excision., 2020. 82 (5)(5): p. 1195-1204., <https://pubmed.ncbi.nlm.nih.gov/31887322>
413. Kofler, L, Breuninger, H, Schulz, C, Häfner, HM, Kofler, K, Local Recurrence Rates of Skin Tumors After Resection With Complete Circumferential Peripheral and Deep Margin Assessment-Identification of High-Risk Entities., 2021. 47 (2)(2): p. e31-e36., <https://pubmed.ncbi.nlm.nih.gov/33565775>
414. Marrazzo, G, Zitelli, JA, Brodland, D, Clinical outcomes in high-risk squamous cell carcinoma patients treated with Mohs micrographic surgery alone., 2019. 80 (3)(3): p. 633-638., <https://pubmed.ncbi.nlm.nih.gov/30244064>
415. Thiem, DGE, Scharr, K, Pabst, AM, Saka, B, Kämmerer, PW, Facial cutaneous squamous cell carcinoma - microscopic safety margins and their impact on developing local recurrences., 2020. 48 (1)(1): p. 49-55., <https://pubmed.ncbi.nlm.nih.gov/31810842>
416. Sepehrpour, S, Dawood, O, Hatter, S, Williams, L, Zahd, Z, Liebmann, R, et.al. An assessment of histological margins and recurrence of completely excised cutaneous SCC., 2020. 73 (5)(5): p. 899-903., <https://pubmed.ncbi.nlm.nih.gov/32184053>
417. Leibovitch, I., Huilgol, S. C., Selva, D., Hill, D., Richards, S., Paver, R., Cutaneous squamous cell carcinoma treated with Mohs micrographic surgery in Australia II. Perineural invasion. J Am Acad Dermatol, 2005. 53(2): p. 261-6., <https://www.ncbi.nlm.nih.gov/pubmed/16021121>
418. Griffiths, R. W., Feeley, K., Suvarna, S. K., Audit of clinical and histological prognostic factors in primary invasive squamous cell carcinoma of the skin: assessment in a minimum 5 year follow-

- up study after conventional excisional surgery. *Br J Plast Surg*, 2002. 55(4): p. 287-92., <https://www.ncbi.nlm.nih.gov/pubmed/12160533>
419. Loser, C. R., Rompel, R., Mohrle, M., Hafner, H. M., Kunte, C., Hassel, J., et.al. S1 guideline: microscopically controlled surgery (MCS). *J Dtsch Dermatol Ges*, 2015. 13(9): p. 942-51., <https://www.ncbi.nlm.nih.gov/pubmed/20337775>
420. Jenkins, G., Smith, A. B., Kanatas, A. N., Houghton, D. R., Telfer, M. R., Anatomical restrictions in the surgical excision of scalp squamous cell carcinomas: does this affect local recurrence and regional nodal metastases?. *Int J Oral Maxillofac Surg*, 2014. 43(2): p. 142-6., <https://www.ncbi.nlm.nih.gov/pubmed/24128939>
421. Baker, N. J., Webb, A. A., Macpherson, D., Surgical management of cutaneous squamous cell carcinoma of the head and neck. *Br J Oral Maxillofac Surg*, 2001. 39(2): p. 87-90., <https://www.ncbi.nlm.nih.gov/pubmed/11286440>
422. Chren, Mary-Margaret, Linos, Eleni, Torres, Jeanette S., Stuart, Sarah E., Parvataneni, Rupa, Boscardin, W. John, Tumor Recurrence 5 Years after Treatment of Cutaneous Basal Cell Carcinoma and Squamous Cell Carcinoma. *Journal of Investigative Dermatology*, 2013. 133(5): p. 1188-1196., <https://www.ncbi.nlm.nih.gov/pmc/articles/PMC3711403>
423. Lansbury, L., Bath-Hextall, F., Perkins, W., Stanton, W., Leonardi-Bee, J., Interventions for non-metastatic squamous cell carcinoma of the skin: systematic review and pooled analysis of observational studies. *Bmj*, 2013. 347: p. f6153., <https://www.ncbi.nlm.nih.gov/pubmed/24191270>
424. Robins, Perry, Dzubow, Leonard M., Rigel, Darrell S., Squamous-Cell Carcinoma Treated by Mohs' Surgery. *The Journal of Dermatologic Surgery and Oncology*, 1981. 7(10): p. 800-801., <http://dx.doi.org/10.1111/j.1524-4725.1981.tb00168.x>
425. Mohs, F. E., Snow, S. N., Microscopically controlled surgical treatment for squamous cell carcinoma of the lower lip. *Surg Gynecol Obstet*, 1985. 160(1): p. 37-41., <https://www.ncbi.nlm.nih.gov/pubmed/3880619>
426. Holmkvist, K. A., Roenigk, R. K., Squamous cell carcinoma of the lip treated with Mohs micrographic surgery: outcome at 5 years. *J Am Acad Dermatol*, 1998. 38(6 Pt 1): p. 960-6., <https://www.ncbi.nlm.nih.gov/pubmed/9632005>
427. Perkins, W., Who should have Mohs micrographic surgery?. *Curr Opin Otolaryngol Head Neck Surg*, 2010. 18(4): p. 283-9., <https://www.ncbi.nlm.nih.gov/pubmed/20613530>
428. Allen, J. E., Stolle, L. B., Utility of sentinel node biopsy in patients with high-risk cutaneous squamous cell carcinoma. *Eur J Surg Oncol*, 2015. 41(2): p. 197-200., <https://www.ncbi.nlm.nih.gov/pubmed/25468745>
429. Demir, H., Isken, T., Kus, E., Ziya Tan, Y., Isgoren, S., Daglloz Gorur, G., et.al. Sentinel lymph node biopsy with a gamma probe in patients with high-risk cutaneous squamous cell carcinoma: follow-up results of sentinel lymph node-negative patients. *Nucl Med Commun*, 2011. 32(12): p. 1216-22., <https://www.ncbi.nlm.nih.gov/pubmed/21968433>
430. Fukushima, S., Masuguchi, S., Igata, T., Harada, M., Aoi, J., Miyashita, A., et.al. Evaluation of sentinel node biopsy for cutaneous squamous cell carcinoma. *J Dermatol*, 2014. 41(6): p. 539-41., <https://www.ncbi.nlm.nih.gov/pubmed/24909214>
431. Ahmed, M. M., Moore, B. A., Schmalbach, C. E., Utility of head and neck cutaneous squamous cell carcinoma sentinel node biopsy: a systematic review. *Otolaryngol Head Neck Surg*, 2014. 150(2): p. 180-7., <https://www.ncbi.nlm.nih.gov/pubmed/24201060>
432. Kofler, L., Kofler, K., Schulz, C., Breuninger, H., Häfner, HM, Sentinel lymph node biopsy for high-thickness cutaneous squamous cell carcinoma., 2021. 313 (2)(2): p. 119-126., <https://pubmed.ncbi.nlm.nih.gov/32385689>
433. Kwon, S., Dong, Z. M., Wu, P. C., Sentinel lymph node biopsy for high-risk cutaneous squamous cell carcinoma: clinical experience and review of literature. *World J Surg Oncol*, 2011. 9: p. 80., <https://www.ncbi.nlm.nih.gov/pubmed/21771334>
434. Ross, A. S., Schmults, C. D., Sentinel lymph node biopsy in cutaneous squamous cell carcinoma: a systematic review of the English literature. *Dermatol Surg*, 2006. 32(11): p. 1309-21., <https://www.ncbi.nlm.nih.gov/pubmed/17083582>

435. Durham, A. B., Lowe, L., Malloy, K. M., McHugh, J. B., Bradford, C. R., Chubb, H., et.al. Sentinel Lymph Node Biopsy for Cutaneous Squamous Cell Carcinoma on the Head and Neck. *JAMA Otolaryngol Head Neck Surg*, 2016. 142(12): p. 1171-1176., <https://www.ncbi.nlm.nih.gov/pubmed/27438434>
436. Dwojak, Sunshine, Emerick, Kevin S., Sentinel lymph node biopsy for cutaneous head and neck malignancies. *Expert Review of Anticancer Therapy*, 2015. 15(3): p. 305-315., <https://doi.org/10.1586/14737140.2015.990441>
437. Gore, S. M., Shaw, D., Martin, R. C., Kelder, W., Roth, K., Uren, R., et.al. Prospective study of sentinel node biopsy for high-risk cutaneous squamous cell carcinoma of the head and neck. *Head Neck*, 2016. 38 Suppl 1: p. E884-9., <https://www.ncbi.nlm.nih.gov/pubmed/25965008>
438. Krediet, J. T., Beyer, M., Lenz, K., Ulrich, C., Lange-Asschenfeldt, B., Stockfleth, E., et.al. Sentinel lymph node biopsy and risk factors for predicting metastasis in cutaneous squamous cell carcinoma. *Br J Dermatol*, 2015. 172(4): p. 1029-36., <https://www.ncbi.nlm.nih.gov/pubmed/25362868>
439. Navarrete-Dechent, C., Veness, M. J., Droppelmann, N., Uribe, P., High-risk cutaneous squamous cell carcinoma and the emerging role of sentinel lymph node biopsy: A literature review. *J Am Acad Dermatol*, 2015. 73(1): p. 127-37., <https://www.ncbi.nlm.nih.gov/pubmed/26089049>
440. Navarrete-Dechent, Cristian, Veness, Michael J., Droppelmann, Nicolas, Uribe, Pablo, Cutaneous squamous cell carcinoma and the emerging role of sentinel lymph node biopsy: a review. *Giornale italiano di dermatologia e venereologia : organo ufficiale, Societa italiana di dermatologia e sifilografia*, 2018., <http://europepmc.org/abstract/MED/29485258>, <https://doi.org/10.23736/S0392-0488.18.05936-9>
441. Silberstein, E., Sofrin, E., Bogdanov-Berezovsky, A., Nash, M., Segal, N., Lymph Node Metastasis in Cutaneous Head and Neck Squamous Cell Carcinoma. *Dermatol Surg*, 2015. 41(10): p. 1126-9., <https://www.ncbi.nlm.nih.gov/pubmed/26372123>
442. Leiter, U., Gutzmer, R., Alter, M., Ulrich, C., Lonsdorf, A. S., Sachse, M. M., et.al. Kutanes Plattenepithelkarzinom. *Der Hautarzt*, 2016. 67(11): p. 857-866., <https://doi.org/10.1007/s00105-016-3875-2>
443. Maruyama, H., Tanaka, R., Fujisawa, Y., Nakamura, Y., Ito, S., Fujimoto, M., Availability of sentinel lymph node biopsy for cutaneous squamous cell carcinoma. *J Dermatol*, 2016., <https://www.ncbi.nlm.nih.gov/pubmed/27666747>
444. Fu, T., Aasi, S. Z., Hollmig, S. T., Management of High-Risk Squamous Cell Carcinoma of the Skin. *Curr Treat Options Oncol*, 2016. 17(7): p. 34., <https://www.ncbi.nlm.nih.gov/pubmed/27262708>
445. Renzi, C., Caggiati, A., Mannooranparampil, T. J., Passarelli, F., Tartaglione, G., Pennasilico, G. M., et.al. Sentinel lymph node biopsy for high risk cutaneous squamous cell carcinoma: case series and review of the literature. *Eur J Surg Oncol*, 2007. 33(3): p. 364-9., <https://www.ncbi.nlm.nih.gov/pubmed/17129703>
446. Samsanavicius, D., Kaikaris, V., Norvydas, S. J., Liubauskas, R., Valiukeviciene, S., Makstiene, J., et.al. Sentinel lymph node biopsy for high-risk cutaneous squamous cell carcinoma: Analysis of recurrence-free survival. *Medicina (Kaunas)*, 2016. 52(5): p. 276-282., <https://www.ncbi.nlm.nih.gov/pubmed/27746117>
447. Schmitt, A. R., Brewer, J. D., Bordeaux, J. S., Baum, C. L., Staging for cutaneous squamous cell carcinoma as a predictor of sentinel lymph node biopsy results: meta-analysis of American Joint Committee on Cancer criteria and a proposed alternative system. *JAMA Dermatol*, 2014. 150(1): p. 19-24., <https://www.ncbi.nlm.nih.gov/pubmed/24226651>
448. Takahashi, A., Imafuku, S., Nakayama, J., Nakaura, J., Ito, K., Shibayama, Y., Sentinel node biopsy for high-risk cutaneous squamous cell carcinoma. *Eur J Surg Oncol*, 2014. 40(10): p. 1256-62., <https://www.ncbi.nlm.nih.gov/pubmed/24953417>
449. Ebrahimi, A., Moncrieff, M. D., Clark, J. R., Shannon, K. F., Gao, K., Milross, C. G., et.al. Predicting the pattern of regional metastases from cutaneous squamous cell carcinoma of the head and

- neck based on location of the primary. *Head Neck*, 2010. 32(10): p. 1288-94., <https://www.ncbi.nlm.nih.gov/pubmed/20091686>
450. Gurney, B., Newlands, C., Management of regional metastatic disease in head and neck cutaneous malignancy. 1. Cutaneous squamous cell carcinoma. *Br J Oral Maxillofac Surg*, 2014. 52(4): p. 294-300., <https://www.ncbi.nlm.nih.gov/pubmed/24559975>
451. Martinez, J. C., Cook, J. L., High-risk cutaneous squamous cell carcinoma without palpable lymphadenopathy: is there a therapeutic role for elective neck dissection?. *Dermatol Surg*, 2007. 33(4): p. 410-20., <https://www.ncbi.nlm.nih.gov/pubmed/17430374>
452. Wong, W. K., Morton, R. P., Elective management of cervical and parotid lymph nodes in stage N0 cutaneous squamous cell carcinoma of the head and neck: a decision analysis. *Eur Arch Otorhinolaryngol*, 2014. 271(11): p. 3011-9., <https://www.ncbi.nlm.nih.gov/pubmed/24337900>
453. Nissen, C. V., Heerfordt, I. M., Wiegell, S. R., Mikkelsen, C. S., Wulf, H. C., Pretreatment with 5-Fluorouracil Cream Enhances the Efficacy of Daylight-mediated Photodynamic Therapy for Actinic Keratosis. *Acta Derm Venereol*, 2017. 97(5): p. 617-621., <https://www.ncbi.nlm.nih.gov/pubmed/28093604>
454. Newlands, C., Currie, R., Memon, A., Whitaker, S., Woolford, T., Non-melanoma skin cancer: United Kingdom National Multidisciplinary Guidelines. *The Journal of Laryngology and Otology*, 2016. 130(Suppl 2): p. S125-S132., <http://www.ncbi.nlm.nih.gov/pmc/articles/PMC4873942>
455. Cannon, R. B., Dundar, Y., Thomas, A., Monroe, M. M., Buchmann, L. O., Witt, B. L., et.al. Elective Neck Dissection for Head and Neck Cutaneous Squamous Cell Carcinoma with Skull Base Invasion. *Otolaryngol Head Neck Surg*, 2017. 156(4): p. 671-676., <https://www.ncbi.nlm.nih.gov/pubmed/28366108>
456. Herman, M. P., Amdur, R. J., Werning, J. W., Dziegielewska, P. T., Morris, C. G., Mendenhall, W. M., Elective Neck Management for Squamous Cell Carcinoma Metastatic to the Parotid-area Lymph Nodes. *International Journal of Radiation Oncology · Biology · Physics* 94(4): p. 932., <http://dx.doi.org/10.1016/j.ijrobp.2015.12.247>
457. Kirke, D. N., Porceddu, S., Wallwork, B. D., Panizza, B., Coman, W. B., Pathologic occult neck disease in patients with metastatic cutaneous squamous cell carcinoma to the parotid. *Otolaryngol Head Neck Surg*, 2011. 144(4): p. 549-51., <https://www.ncbi.nlm.nih.gov/pubmed/21493233>
458. Bumpous, J., Metastatic cutaneous squamous cell carcinoma to the parotid and cervical lymph nodes: treatment and outcomes. *Curr Opin Otolaryngol Head Neck Surg*, 2009. 17(2): p. 122-5., <https://www.ncbi.nlm.nih.gov/pubmed/19346945>
459. D'Souza, J., Clark, J., Management of the neck in metastatic cutaneous squamous cell carcinoma of the head and neck. *Curr Opin Otolaryngol Head Neck Surg*, 2011. 19(2): p. 99-105., <https://www.ncbi.nlm.nih.gov/pubmed/21297477>
460. Ebrahimi, A., Clark, J. R., Ahmadi, N., Palme, C. E., Morgan, G. J., Veness, M. J., Prognostic significance of disease-free interval in head and neck cutaneous squamous cell carcinoma with nodal metastases. *Head Neck*, 2013. 35(8): p. 1138-43., <https://www.ncbi.nlm.nih.gov/pubmed/23152126>
461. Kosec, A., Svetina, L., Luksic, I., Significance of clinical stage, extent of surgery and outcome in cutaneous squamous cell carcinoma of the head and neck. *Int J Oral Maxillofac Surg*, 2013. 42(1): p. 82-8., <https://www.ncbi.nlm.nih.gov/pubmed/23137734>
462. Schmidt, C., Martin, J. M., Khoo, E., Plank, A., Grigg, R., Outcomes of nodal metastatic cutaneous squamous cell carcinoma of the head and neck treated in a regional center. *Head Neck*, 2015. 37(12): p. 1808-15., <https://www.ncbi.nlm.nih.gov/pubmed/24995842>
463. Veness, M. J., Palme, C. E., Smith, M., Cakir, B., Morgan, G. J., Kalnins, I., Cutaneous head and neck squamous cell carcinoma metastatic to cervical lymph nodes (nonparotid): a better outcome with surgery and adjuvant radiotherapy. *Laryngoscope*, 2003. 113(10): p. 1827-33., <https://www.ncbi.nlm.nih.gov/pubmed/14520114>

464. Hoetzenecker, W, Guenova, E, Böttinger, TU, Häfner, HM, Breuninger, H, Mapping of specific sentinel node locations for skin cancer of the head.21 (3)(3): p. 354-8., <https://pubmed.ncbi.nlm.nih.gov/21680279>
465. Robbins, K. T., Clayman, G., Levine, P. A., Medina, J., Sessions, R., Shaha, A., et.al. Neck dissection classification update: revisions proposed by the American Head and Neck Society and the American Academy of Otolaryngology-Head and Neck Surgery. Arch Otolaryngol Head Neck Surg, 2002. 128(7): p. 751-8., <https://www.ncbi.nlm.nih.gov/pubmed/12117328>
466. Gooris, P. J., Vermey, A., de Visscher, J. G., Burlage, F. R., Roodenburg, J. L., Supraomohyoid neck dissection in the management of cervical lymph node metastases of squamous cell carcinoma of the lower lip. Head Neck, 2002. 24(7): p. 678-83., <https://www.ncbi.nlm.nih.gov/pubmed/12112542>
467. Kuscu, O., Bajin, M. D., Suslu, N., Hosal, A. S., The role of suprahyoid neck dissection in the treatment of squamous cell carcinoma of the lower lip: 20 years' experience at a Tertiary Center. J Craniomaxillofac Surg, 2016. 44(9): p. 1404-7., <https://www.ncbi.nlm.nih.gov/pubmed/27427340>
468. Vartanian, J. G., Carvalho, A. L., de Araujo Filho, M. J., Junior, M. H., Magrin, J., Kowalski, L. P., Predictive factors and distribution of lymph node metastasis in lip cancer patients and their implications on the treatment of the neck. Oral Oncol, 2004. 40(2): p. 223-7., <https://www.ncbi.nlm.nih.gov/pubmed/14693248>
469. Clark, R. R., Soutar, D. S., Lymph node metastases from auricular squamous cell carcinoma. A systematic review and meta-analysis. J Plast Reconstr Aesthet Surg, 2008. 61(10): p. 1140-7., <https://www.ncbi.nlm.nih.gov/pubmed/18675609>
470. Peiffer, N., Kutz, J. W., Jr., Myers, L. L., Isaacson, B., Sumer, B. D., Truelson, J. M., et.al. Patterns of regional metastasis in advanced stage cutaneous squamous cell carcinoma of the auricle. Otolaryngol Head Neck Surg, 2011. 144(1): p. 36-42., <https://www.ncbi.nlm.nih.gov/pubmed/21493384>
471. Turner, S. J., Morgan, G. J., Palme, C. E., Veness, M. J., Metastatic cutaneous squamous cell carcinoma of the external ear: a high-risk cutaneous subsite. J Laryngol Otol, 2010. 124(1): p. 26-31., <https://www.ncbi.nlm.nih.gov/pubmed/19775493>
472. Uren, R. F., Lymphatic drainage of the skin. Ann Surg Oncol, 2004. 11(3 Suppl): p. 179s-85s., <https://www.ncbi.nlm.nih.gov/pubmed/15023748>
473. Vauterin, T. J., Veness, M. J., Morgan, G. J., Poulsen, M. G., O'Brien, C. J., Patterns of lymph node spread of cutaneous squamous cell carcinoma of the head and neck. Head Neck, 2006. 28(9): p. 785-91., <https://www.ncbi.nlm.nih.gov/pubmed/16783833>
474. JA, Werner, Patterns of metastasis in head and neck cancer. Cancer Treat Res 135:203-207, 2007.
475. Shao, Angus, Wong, Danny K. C., Mclvor, Nicholas P., Mylnarek, Alex M., Chaplin, John M., Izard, Mark E., et.al. Parotid metastatic disease from cutaneous squamous cell carcinoma: Prognostic role of facial nerve sacrifice, lateral temporal bone resection, immune status and P-stage. Head & Neck, 2014. 36(4): p. 545-550., <https://onlinelibrary.wiley.com/doi/abs/10.1002/hed.23323>
476. Sweeny, L., Zimmerman, T., Carroll, W. R., Schmalbach, C. E., Day, K. E., Rosenthal, E. L., Head and neck cutaneous squamous cell carcinoma requiring parotidectomy: prognostic indicators and treatment selection. Otolaryngol Head Neck Surg, 2014. 150(4): p. 610-7., <https://www.ncbi.nlm.nih.gov/pubmed/24474713>
477. Dunne, A. A., Budach, V. G., Wagner, W., Werner, J. A., Management of N0 neck in head and neck cancer: current controversies. Onkologie, 2004. 27(4): p. 363-7., <https://www.ncbi.nlm.nih.gov/pubmed/15347891>
478. Ferlito, A., Rinaldo, A., Silver, C. E., Shah, J. P., Suarez, C., Medina, J. E., et.al. Neck dissection: then and now. Auris Nasus Larynx, 2006. 33(4): p. 365-74., <https://www.ncbi.nlm.nih.gov/pubmed/16889923>

479. Ferlito, A., Rinaldo, A., Silver, C. E., Gourin, C. G., Shah, J. P., Clayman, G. L., et.al. Elective and therapeutic selective neck dissection. *Oral Oncol*, 2006. 42(1): p. 14-25., <https://www.ncbi.nlm.nih.gov/pubmed/15979381>
480. Werner, J. A., Dunne, A. A., Lippert, B. M., [Indications for neck operation in undiagnosed lymph node metastases. 2. Neck dissection in the clinical N0 neck]. *Hno*, 2002. 50(4): p. 370-8; quiz 378-9., <https://www.ncbi.nlm.nih.gov/pubmed/12063698>
481. Mendenhall, W. M., Amdur, R. J., Hinerman, R. W., Cогnetta, A. B., Mendenhall, N. P., Radiotherapy for cutaneous squamous and basal cell carcinomas of the head and neck. *Laryngoscope*, 2009. 119(10): p. 1994-9., <https://www.ncbi.nlm.nih.gov/pubmed/19688856>
482. Adelstein, D. J., Lavertu, P., Saxton, J. P., Secic, M., Wood, B. G., Wanamaker, J. R., et.al. Mature results of a phase III randomized trial comparing concurrent chemoradiotherapy with radiation therapy alone in patients with stage III and IV squamous cell carcinoma of the head and neck. *Cancer*, 2000. 88(4): p. 876-83., <https://www.ncbi.nlm.nih.gov/pubmed/10679658>
483. Cooper, J. S., Zhang, Q., Pajak, T. F., Forastiere, A. A., Jacobs, J., Saxman, S. B., et.al. Long-term follow-up of the RTOG 9501/intergroup phase III trial: postoperative concurrent radiation therapy and chemotherapy in high-risk squamous cell carcinoma of the head and neck. *Int J Radiat Oncol Biol Phys*, 2012. 84(5): p. 1198-205., <https://www.ncbi.nlm.nih.gov/pubmed/22749632>
484. Nottage, M. K., Lin, C., Hughes, B. G., Kenny, L., Smith, D. D., Houston, K., et.al. Prospective study of definitive chemoradiation in locally or regionally advanced squamous cell carcinoma of the skin. *Head Neck*, 2017. 39(4): p. 679-683., <https://www.ncbi.nlm.nih.gov/pubmed/28032670>
485. Lu, S. M., Lien, W. W., Concurrent Radiotherapy With Cetuximab or Platinum-based Chemotherapy for Locally Advanced Cutaneous Squamous Cell Carcinoma of the Head and Neck. *Am J Clin Oncol*, 2015., <https://www.ncbi.nlm.nih.gov/pubmed/26353121>
486. Mendenhall, W. M., Amdur, R. J., Hinerman, R. W., Werning, J. W., Malyapa, R. S., Villaret, D. B., et.al. Skin cancer of the head and neck with perineural invasion. *Am J Clin Oncol*, 2007. 30(1): p. 93-6., <https://www.ncbi.nlm.nih.gov/pubmed/17278901>
487. Tanvetyanon, T., Padhya, T., McCaffrey, J., Kish, J. A., Deconti, R. C., Trotti, A., et.al. Postoperative concurrent chemotherapy and radiotherapy for high-risk cutaneous squamous cell carcinoma of the head and neck. *Head Neck*, 2015. 37(6): p. 840-5., <https://www.ncbi.nlm.nih.gov/pubmed/24623654>
488. Zhang, J, Wang, Y, Wijaya, WA, Liang, Z, Chen, J, Efficacy and prognostic factors of adjuvant radiotherapy for cutaneous squamous cell carcinoma: A systematic review and meta-analysis., 2021. 35 (9)(9): p. 1777-1787., <https://pubmed.ncbi.nlm.nih.gov/33930213>
489. Sahoaler, A, Krishnan, RJ, Yeh, DH, Zhou, Q, Palma, D, Fung, K, et.al. Outcomes of Cutaneous Squamous Cell Carcinoma in the Head and Neck Region With Regional Lymph Node Metastasis: A Systematic Review and Meta-analysis., 2019. 145 (4)(4): p. 352-360., <https://pubmed.ncbi.nlm.nih.gov/30844021>
490. Veness, M. J., Treatment recommendations in patients diagnosed with high-risk cutaneous squamous cell carcinoma. *Australas Radiol*, 2005. 49(5): p. 365-76., <https://www.ncbi.nlm.nih.gov/pubmed/16174174>
491. Han, A., Ratner, D., What is the role of adjuvant radiotherapy in the treatment of cutaneous squamous cell carcinoma with perineural invasion?. *Cancer*, 2007. 109(6): p. 1053-9., <https://www.ncbi.nlm.nih.gov/pubmed/17279578>
492. Wang, J. T., Palme, C. E., Morgan, G. J., Gebiski, V., Wang, A. Y., Veness, M. J., Predictors of outcome in patients with metastatic cutaneous head and neck squamous cell carcinoma involving cervical lymph nodes: Improved survival with the addition of adjuvant radiotherapy. *Head Neck*, 2012. 34(11): p. 1524-8., <https://www.ncbi.nlm.nih.gov/pubmed/22109745>
493. Veness, M. J., Morgan, G. J., Palme, C. E., Gebiski, V., Surgery and adjuvant radiotherapy in patients with cutaneous head and neck squamous cell carcinoma metastatic to lymph nodes: combined treatment should be considered best practice. *Laryngoscope*, 2005. 115(5): p. 870-5., <https://www.ncbi.nlm.nih.gov/pubmed/15867656>

494. Porceddu, SV, Bressel, M, Poulsen, MG, Stoneley, A, Veness, MJ, Kenny, LM, et.al. Postoperative Concurrent Chemoradiotherapy Versus Postoperative Radiotherapy in High-Risk Cutaneous Squamous Cell Carcinoma of the Head and Neck: The Randomized Phase III TROG 05.01 Trial., 2018. 36 (13)(13): p. 1275-1283., <https://pubmed.ncbi.nlm.nih.gov/29537906>
495. Trosman, SJ, Zhu, A, Nicolli, EA, Leibowitz, JM, Sargi, ZB, High-Risk Cutaneous Squamous Cell Cancer of the Head and Neck: Risk Factors for Recurrence and Impact of Adjuvant Treatment., 2021. 131 (1)(1): p. E136-E143., <https://pubmed.ncbi.nlm.nih.gov/32065413>
496. Palmer, JD, Schneider, CJ, Hockstein, N, Hanlon, AL, Silberg, J, Strasser, J, et.al. Combination of post-operative radiotherapy and cetuximab for high-risk cutaneous squamous cell cancer of the head and neck: A propensity score analysis., 2018. 78 (0): p. 102-107., <https://pubmed.ncbi.nlm.nih.gov/29496036>
497. Waxweiler, W., Sigmon, J. R., Sheehan, D. J., Adjunctive radiotherapy in the treatment of cutaneous squamous cell carcinoma with perineural invasion. J Surg Oncol, 2011. 104(1): p. 104-5., <https://www.ncbi.nlm.nih.gov/pubmed/21360531>
498. Sapijaszko, M., Zloty, D., Bourcier, M., Poulin, Y., Janiszewski, P., Ashkenas, J., Non-melanoma Skin Cancer in Canada Chapter 5: Management of Squamous Cell Carcinoma. J Cutan Med Surg, 2015. 19(3): p. 249-59., <https://www.ncbi.nlm.nih.gov/pubmed/25922470>
499. Amoils, M., Lee, C. S., Sunwoo, J., Aasi, S. Z., Hara, W., Kim, J., et.al. Node-positive cutaneous squamous cell carcinoma of the head and neck: Survival, high-risk features, and adjuvant chemoradiotherapy outcomes. Head Neck, 2017. 39(5): p. 881-885., <https://www.ncbi.nlm.nih.gov/pubmed/28252823>
500. Chen, A. M., Grekin, R. C., Garcia, J., Bucci, M. K., Margolis, L. W., Radiation therapy for cutaneous squamous cell carcinoma involving the parotid area lymph nodes: dose and volume considerations. Int J Radiat Oncol Biol Phys, 2007. 69(5): p. 1377-80., <https://www.ncbi.nlm.nih.gov/pubmed/17689882>
501. Jol, J. A., van Velthuisen, M. L., Hilgers, F. J., Keus, R. B., Neering, H., Balm, A. J., Treatment results of regional metastasis from cutaneous head and neck squamous cell carcinoma. Eur J Surg Oncol, 2003. 29(1): p. 81-6., <https://www.ncbi.nlm.nih.gov/pubmed/12559082>
502. Chua, M. S., Veness, M. J., Morgan, G., Shakespeare, T., Hehir, A., Gebiski, V., et.al. Parotid lymph-node metastases from cutaneous squamous-cell carcinomas: treatment outcome and prognostic factors following surgery and adjuvant radiotherapy. Australas Radiol, 2002. 46(2): p. 174-9., <https://www.ncbi.nlm.nih.gov/pmc/articles/PMC3422189>
503. Hong, T. S., Kriesel, K. J., Hartig, G. K., Harari, P. M., Parotid area lymph node metastases from cutaneous squamous cell carcinoma: implications for diagnosis, treatment, and prognosis. Head Neck, 2005. 27(10): p. 851-6., <https://www.ncbi.nlm.nih.gov/pubmed/16114004>
504. Strassen, U., Hofauer, B., Jacobi, C., Knopf, A., Management of locoregional recurrence in cutaneous squamous cell carcinoma of the head and neck. Eur Arch Otorhinolaryngol, 2017. 274(1): p. 501-506., <https://www.ncbi.nlm.nih.gov/pubmed/27498202>
505. Campana, L. G., Testori, A., Curatolo, P., Quagliano, P., Mocellin, S., Framarini, M., et.al. Treatment efficacy with electrochemotherapy: A multi-institutional prospective observational study on 376 patients with superficial tumors. Eur J Surg Oncol, 2016. 42(12): p. 1914-1923., <https://www.ncbi.nlm.nih.gov/pubmed/27424789>
506. Bertino, G., Sersa, G., De Terlizzi, F., Occhini, A., Plaschke, C. C., Groselj, A., et.al. European Research on Electrochemotherapy in Head and Neck Cancer (EURECA) project: Results of the treatment of skin cancer. Eur J Cancer, 2016. 63: p. 41-52., <https://www.ncbi.nlm.nih.gov/pubmed/27267144>
507. Kreuter, Alexander, Eijk, Tina, Lehmann, Percy, Fischer, Matthias, Horn, Thomas, Assaf, Chalid, et.al. Electrochemotherapy in advanced skin tumors and cutaneous metastases – a retrospective multicenter analysis. JDDG: Journal der Deutschen Dermatologischen Gesellschaft, 2015. 13(4): p. 308-315., <https://onlinelibrary.wiley.com/doi/abs/10.1111/ddg.12583>

508. Pickering, CR, Zhou, JH, Lee, JJ, Drummond, JA, Peng, SA, Saade, RE, et.al. Mutational landscape of aggressive cutaneous squamous cell carcinoma., 2014. 20 (24)(24): p. 6582-92., <https://pubmed.ncbi.nlm.nih.gov/25303977>
509. Amaral, T, Osewold, M, Presser, D, Meiwes, A, Garbe, C, Leiter, U, Advanced cutaneous squamous cell carcinoma: real world data of patient profiles and treatment patterns., 2019. 33 Suppl 8 (0): p. 44-51., <https://pubmed.ncbi.nlm.nih.gov/31658392>
510. Salzmann, M, Leiter, U, Loquai, C, Zimmer, L, Ugurel, S, Gutzmer, R, et.al. Programmed cell death protein 1 inhibitors in advanced cutaneous squamous cell carcinoma: real-world data of a retrospective, multicenter study., 2020. 138 (0): p. 125-132., <https://pubmed.ncbi.nlm.nih.gov/32882466>
511. Rischin, D, Migden, MR, Lim, AM, Schmults, CD, Khushalani, NI, Hughes, BGM, et.al. Phase 2 study of cemiplimab in patients with metastatic cutaneous squamous cell carcinoma: primary analysis of fixed-dosing, long-term outcome of weight-based dosing., 2020. 8 (1)(1):, <https://pubmed.ncbi.nlm.nih.gov/32554615>
512. Migden, MR, Khushalani, NI, Chang, ALS, Lewis, KD, Schmults, CD, Hernandez-Aya, L, et.al. Cemiplimab in locally advanced cutaneous squamous cell carcinoma: results from an open-label, phase 2, single-arm trial., 2020. 21 (2)(2): p. 294-305., <https://pubmed.ncbi.nlm.nih.gov/31952975>
513. Maubec, E, Boubaya, M, Petrow, P, Beylot-Barry, M, Basset-Seguín, N, Deschamps, L, et.al. Phase II Study of Pembrolizumab As First-Line, Single-Drug Therapy for Patients With Unresectable Cutaneous Squamous Cell Carcinomas., 2020. 38 (26)(26): p. 3051-3061., <https://pubmed.ncbi.nlm.nih.gov/32730186>
514. Grob, JJ, Gonzalez, R, Basset-Seguín, N, Vornicova, O, Schachter, J, Joshi, A, et.al. Pembrolizumab Monotherapy for Recurrent or Metastatic Cutaneous Squamous Cell Carcinoma: A Single-Arm Phase II Trial (KEYNOTE-629)., 2020. 38 (25)(25): p. 2916-2925., <https://pubmed.ncbi.nlm.nih.gov/32673170>
515. Migden, M. R., Rischin, D., Schmults, C. D., Guminski, A., Hauschild, A., Lewis, K. D., et.al. PD-1 Blockade with Cemiplimab in Advanced Cutaneous Squamous-Cell Carcinoma. N Engl J Med, 2018., <https://www.ncbi.nlm.nih.gov/pubmed/29863979>
516. Hillen, U, Leiter, U, Haase, S, Kaufmann, R, Becker, J, Gutzmer, R, et.al. Advanced cutaneous squamous cell carcinoma: A retrospective analysis of patient profiles and treatment patterns-Results of a non-interventional study of the DeCOG., 2018. 96 (0): p. 34-43., <https://pubmed.ncbi.nlm.nih.gov/29665511>
517. Behshad, R., Garcia-Zuazaga, J., Bordeaux, J. S., Systemic treatment of locally advanced non-metastatic cutaneous squamous cell carcinoma: a review of the literature. Br J Dermatol, 2011. 165(6): p. 1169-77., <http://onlinelibrary.wiley.com/doi/10.1111/j.1365-2133.2011.10524.x/abstract>
518. Guthrie, T. H., Jr., Porubsky, E. S., Luxenberg, M. N., Shah, K. J., Wurtz, K. L., Watson, P. R., Cisplatin-based chemotherapy in advanced basal and squamous cell carcinomas of the skin: results in 28 patients including 13 patients receiving multimodality therapy. J Clin Oncol, 1990. 8(2): p. 342-6., <https://www.ncbi.nlm.nih.gov/pubmed/2405109>
519. Sadek, H., Azli, N., Wendling, J. L., Cvitkovic, E., Rahal, M., Mamelie, G., et.al. Treatment of advanced squamous cell carcinoma of the skin with cisplatin, 5-fluorouracil, and bleomycin. Cancer, 1990. 66(8): p. 1692-6., <https://www.ncbi.nlm.nih.gov/pubmed/1698529>
520. Khansur, T., Kennedy, A., Cisplatin and 5-fluorouracil for advanced locoregional and metastatic squamous cell carcinoma of the skin. Cancer, 1991. 67(8): p. 2030-2., <https://www.ncbi.nlm.nih.gov/pubmed/2004320>
521. Cartei, G., Cartei, F., Interlandi, G., Meneghini, G., Jop, A., Zingone, G., et.al. Oral 5-fluorouracil in squamous cell carcinoma of the skin in the aged. Am J Clin Oncol, 2000. 23(2): p. 181-4., <https://www.ncbi.nlm.nih.gov/pubmed/10776981>
522. Lippman, S. M., Parkinson, D. R., Itri, L. M., Weber, R. S., Schantz, S. P., Ota, D. M., et.al. 13-cis-retinoic acid and interferon alpha-2a: effective combination therapy for advanced squamous cell

- carcinoma of the skin. J Natl Cancer Inst, 1992. 84(4): p. 235-41., <https://www.ncbi.nlm.nih.gov/pubmed/1734084>
523. Shin, D. M., Khuri, F. R., Glisson, B. S., Ginsberg, L., Papadimitrakopoulou, V. M., Clayman, G., et.al. Phase II study of paclitaxel, ifosfamide, and carboplatin in patients with recurrent or metastatic head and neck squamous cell carcinoma. Cancer, 2001. 91(7): p. 1316-23., <https://www.ncbi.nlm.nih.gov/pubmed/11283932>
524. Huis In 't Veld, EA, Grünhagen, DJ, Deroose, JP, Nijsten, TEC, Wouters, MWJM, Verhoef, C, et.al. Isolated limb perfusion for unresectable extremity cutaneous squamous cell carcinoma; an effective limb saving strategy., 2018. 119 (4)(4): p. 429-434., <https://pubmed.ncbi.nlm.nih.gov/29961756>
525. Joseph, K, Alkaabi, K, Warkentin, H, Ghosh, S, Jha, N, Smylie, M, et.al. Cetuximab-radiotherapy combination in the management of locally advanced cutaneous squamous cell carcinoma., 2019. 63 (2)(2): p. 257-263., <https://pubmed.ncbi.nlm.nih.gov/30549229>
526. Lu, SM, Lien, WW, Concurrent Radiotherapy With Cetuximab or Platinum-based Chemotherapy for Locally Advanced Cutaneous Squamous Cell Carcinoma of the Head and Neck., 2018. 41 (1)(1): p. 95-99., <https://pubmed.ncbi.nlm.nih.gov/26353121>
527. Cavalieri, S, Perrone, F, Miceli, R, Ascierto, PA, Locati, LD, Bergamini, C, et.al. Efficacy and safety of single-agent pan-human epidermal growth factor receptor (HER) inhibitor dacomitinib in locally advanced unresectable or metastatic skin squamous cell cancer., 2018. 97 (0): p. 7-15., <https://pubmed.ncbi.nlm.nih.gov/29734047>
528. Gold, KA, Kies, MS, William, WN, Johnson, FM, Lee, JJ, Glisson, BS, Erlotinib in the treatment of recurrent or metastatic cutaneous squamous cell carcinoma: A single-arm phase 2 clinical trial., 2018. 124 (10)(10): p. 2169-2173., <https://pubmed.ncbi.nlm.nih.gov/29579331>
529. Maubec, E., Petrow, P., Scheer-Senyarich, I., Duvillard, P., Lacroix, L., Gelly, J., et.al. Phase II study of cetuximab as first-line single-drug therapy in patients with unresectable squamous cell carcinoma of the skin. J Clin Oncol, 2011. 29(25): p. 3419-26., <https://www.ncbi.nlm.nih.gov/pubmed/21810686>
530. Foote, M. C., McGrath, M., Guminski, A., Hughes, B. G., Meakin, J., Thomson, D., et.al. Phase II study of single-agent panitumumab in patients with incurable cutaneous squamous cell carcinoma. Ann Oncol, 2014. 25(10): p. 2047-52., <https://www.ncbi.nlm.nih.gov/pubmed/25091317>
531. Lewis, C. M., Glisson, B. S., Feng, L., Wan, F., Tang, X., Wistuba, II, et.al. A phase II study of gefitinib for aggressive cutaneous squamous cell carcinoma of the head and neck. Clin Cancer Res, 2012. 18(5): p. 1435-46., <http://clincancerres.aacrjournals.org/content/clinanceres/18/5/1435.full.pdf>
532. Heath, C. H., Deep, N. L., Nabell, L., Carroll, W. R., Desmond, R., Clemons, L., et.al. Phase I Study of Erlotinib Plus Radiation Therapy in Patients with Advanced Cutaneous Squamous Cell Carcinoma. Int J Radiat Oncol Biol Phys, 2013. 85(5): p. 1275-81., <https://www.ncbi.nlm.nih.gov/pmc/articles/PMC3607201/pdf/nihms428673.pdf>
533. Jenni, D., Karpova, M., Mühleisen, B., Mangana, J., Dreier, J., Hafner, J., et.al. A prospective clinical trial to assess lapatinib effects on cutaneous squamous cell carcinoma and actinic keratosis. ESMO Open, 2016. 1(1):, <http://esmoopen.bmj.com/content/esmoopen/1/1/e000003.full.pdf>
534. Tio, M, Rai, R, Ezeoke, OM, McQuade, JL, Zimmer, L, Khoo, C, et.al. Anti-PD-1/PD-L1 immunotherapy in patients with solid organ transplant, HIV or hepatitis B/C infection., 2018. 104 (0): p. 137-144., <https://pubmed.ncbi.nlm.nih.gov/30347289>
535. Lehmann, K, Eshmuminov, D, Bauerfeind, P, Gubler, C, Veit-Haibach, P, Weber, A, et.al. None, 2017. 43 (1)(1): p. 196-202., <https://pubmed.ncbi.nlm.nih.gov/27692533>
536. Salgo, R., Gossman, J., Schofer, H., Kachel, H. G., Kuck, J., Geiger, H., et.al. Switch to a sirolimus-based immunosuppression in long-term renal transplant recipients: reduced rate of (pre-)malignancies and nonmelanoma skin cancer in a prospective, randomized, assessor-blinded, controlled clinical trial. Am J Transplant, 2010. 10(6): p. 1385-93., <https://www.ncbi.nlm.nih.gov/pubmed/20121752>

537. Campbell, S. B., Walker, R., Tai, S. S., Jiang, Q., Russ, G. R., Randomized controlled trial of sirolimus for renal transplant recipients at high risk for nonmelanoma skin cancer. *Am J Transplant*, 2012. 12(5): p. 1146-56., <https://www.ncbi.nlm.nih.gov/pubmed/22420843>
538. Euvrard, Sylvie, Morelon, Emmanuel, Rostaing, Lionel, Goffin, Eric, Brocard, Anabelle, Tromme, Isabelle, et.al. Sirolimus and Secondary Skin-Cancer Prevention in Kidney Transplantation. *New England Journal of Medicine*, 2012. 367(4): p. 329-339., <http://www.nejm.org/doi/full/10.1056/NEJMoa1204166>, <http://www.nejm.org/doi/pdf/10.1056/NEJMoa1204166>
539. Hoogendijk-van den Akker, J. M., Harden, P. N., Hoitsma, A. J., Proby, C. M., Wolterbeek, R., Bouwes Bavinck, J. N., et.al. Two-year randomized controlled prospective trial converting treatment of stable renal transplant recipients with cutaneous invasive squamous cell carcinomas to sirolimus. *J Clin Oncol*, 2013. 31(10): p. 1317-23., <https://www.ncbi.nlm.nih.gov/pubmed/23358973>
540. Hitt, R., Irigoyen, A., Cortes-Funes, H., Grau, J. J., Garcia-Saenz, J. A., Cruz-Hernandez, J. J., Phase II study of the combination of cetuximab and weekly paclitaxel in the first-line treatment of patients with recurrent and/or metastatic squamous cell carcinoma of head and neck. *Ann Oncol*, 2012. 23(4): p. 1016-22., <https://www.ncbi.nlm.nih.gov/pubmed/21865152>
541. Vermorken, Jan B., Mesia, Ricard, Rivera, Fernando, Remenar, Eva, Kawecki, Andrzej, Rottey, Sylvie, et.al. Platinum-Based Chemotherapy plus Cetuximab in Head and Neck Cancer. *New England Journal of Medicine*, 2008. 359(11): p. 1116-1127., <http://www.nejm.org/doi/full/10.1056/NEJMoa0802656>, <http://www.nejm.org/doi/pdf/10.1056/NEJMoa0802656>
542. Vardhan, M, Flaminio, Z, Sapru, S, Tilley, CP, Fu, MR, Comfort, C, et.al. The Microbiome, Malignant Fungating Wounds, and Palliative Care., 2019. 9 (0): p. 373., <https://pubmed.ncbi.nlm.nih.gov/31737576>
543. Kähler, KC, Egberts, F, Gutzmer, R, Palliative treatment of skin metastases in dermatology., 2013. 11 (11)(11): p. 1041-5; quiz 1046., <https://pubmed.ncbi.nlm.nih.gov/24015966>
544. Probst, U, Fuhrmann, I, Beyer, L, Wiggermann, P, Electrochemotherapy as a New Modality in Interventional Oncology: A Review., 2018. 17 (0): p. 1533033818785329., <https://pubmed.ncbi.nlm.nih.gov/29986632>
545. Teunissen, SC, Wesker, W, Kruitwagen, C, de Haes, HC, Voest, EE, de Graeff, A, Symptom prevalence in patients with incurable cancer: a systematic review., 2007. 34 (1)(1): p. 94-104., <https://pubmed.ncbi.nlm.nih.gov/17509812>
546. McCarthy, W. H., Shaw, H. M., Thompson, J. F., Milton, G. W., Time and frequency of recurrence of cutaneous stage I malignant melanoma with guidelines for follow-up study. *Surgery, gynecology & obstetrics*, 1988. 166(6): p. 497-502., <http://europepmc.org/abstract/MED/3375961>
547. Wassberg, C., Thorn, M., Yuen, J., Ringborg, U., Hakulinen, T., Second primary cancers in patients with squamous cell carcinoma of the skin: a population-based study in Sweden. *Int J Cancer*, 1999. 80(4): p. 511-5., <https://www.ncbi.nlm.nih.gov/pubmed/9935149>
548. Balch, C. M., Gershenwald, J. E., Soong, S. J., Thompson, J. F., Atkins, M. B., Byrd, D. R., et.al. Final version of 2009 AJCC melanoma staging and classification. *J Clin Oncol*, 2009. 27(36): p. 6199-206., <https://www.ncbi.nlm.nih.gov/pubmed/19917835>
549. Dancey, A., Rayatt, S., Courthold, J., Roberts, J., Views of UK melanoma patients on routine follow-up care. *Br J Plast Surg*, 2005. 58(2): p. 245-50., <https://www.ncbi.nlm.nih.gov/pubmed/15710122>
550. Wehner, MR, Linos, E, Parvataneni, R, Stuart, SE, Boscardin, WJ, Chren, MM, Timing of subsequent new tumors in patients who present with basal cell carcinoma or cutaneous squamous cell carcinoma., 2015. 151 (4)(4): p. 382-8., <https://pubmed.ncbi.nlm.nih.gov/25588079>
551. Madeleine, MM, Patel, NS, Plasmeijer, EI, Engels, EA, Bouwes Bavinck, JN, Toland, AE, et.al. Epidemiology of keratinocyte carcinomas after organ transplantation., 2017. 177 (5)(5): p. 1208-1216., <https://pubmed.ncbi.nlm.nih.gov/28994104>

552. Xing, Y., Bronstein, Y., Ross, M. I., Askew, R. L., Lee, J. E., Gershenwald, J. E., et.al. Contemporary diagnostic imaging modalities for the staging and surveillance of melanoma patients: a meta-analysis. *J Natl Cancer Inst*, 2011. 103(2): p. 129-42., <https://www.ncbi.nlm.nih.gov/pmc/articles/PMC3022618/pdf/djq455.pdf>
553. Bafounta, M. L., Beauchet, A., Chagnon, S., Saiag, P., Ultrasonography or palpation for detection of melanoma nodal invasion: a meta-analysis. *Lancet Oncol*, 2004. 5(11): p. 673-80., <https://www.ncbi.nlm.nih.gov/pubmed/15522655>
554. Sumi, Misa, Ohki, Masafumi, Nakamura, Takashi, Comparison of Sonography and CT for Differentiating Benign from Malignant Cervical Lymph Nodes in Patients with Squamous Cell Carcinoma of the Head and Neck. *American Journal of Roentgenology*, 2001. 176(4): p. 1019-1024., <https://doi.org/10.2214/ajr.176.4.1761019>
555. Richards, P. S., Peacock, T. E., The role of ultrasound in the detection of cervical lymph node metastases in clinically N0 squamous cell carcinoma of the head and neck. *Cancer Imaging*, 2007. 7(1): p. 167-178., <http://www.ncbi.nlm.nih.gov/pmc/articles/PMC2151323/>, <https://www.ncbi.nlm.nih.gov/pmc/articles/PMC2151323/pdf/ci070024.pdf>
556. Davis, S. D., CT evaluation for pulmonary metastases in patients with extrathoracic malignancy. *Radiology*, 1991. 180(1): p. 1-12., <https://www.ncbi.nlm.nih.gov/pubmed/2052672>
557. Hausmann, Daniel, Jochum, Susanne, Utikal, Jochen, Hoffmann, Richard Christian, Zechmann, Christian, Neff, Kurt Wolfgang, et.al. Comparison of the diagnostic accuracy of whole-body MRI and whole-body CT in stage III/IV malignant melanoma. *JDDG: Journal der Deutschen Dermatologischen Gesellschaft*, 2011. 9(3): p. 212-221., <http://dx.doi.org/10.1111/j.1610-0387.2011.07614.x>
558. Galloway, Thomas J., Morris, Christopher G., Mancuso, Anthony A., Amdur, Robert J., Mendenhall, William M., Impact of radiographic findings on prognosis for skin carcinoma with clinical perineural invasion. *Cancer*, 2005. 103(6): p. 1254-1257., <http://dx.doi.org/10.1002/cncr.20913>
559. Mendenhall, W. M., Ferlito, A., Takes, R. P., Bradford, C. R., Corry, J., Fagan, J. J., et.al. Cutaneous head and neck basal and squamous cell carcinomas with perineural invasion. *Oral Oncol*, 2012. 48(10): p. 918-22.
560. Hao, Dr. Sheng-Po, Ng, Dr. Shu-Hang, Magnetic Resonance Imaging versus Clinical Palpation in Evaluating Cervical Metastasis from Head and Neck Cancer. *Otolaryngology-Head and Neck Surgery*, 2000. 123(3): p. 324-327., <http://journals.sagepub.com/doi/abs/10.1067/mhn.2000.105252>
561. Williams, Lorna Sohn, Mancuso, Anthony A., Mendenhall, William M., Perineural spread of cutaneous squamous and basal cell carcinoma: CT and MR detection and its impact on patient management and prognosis. *International Journal of Radiation Oncology · Biology · Physics* 49(4): p. 1061-1069., [http://dx.doi.org/10.1016/S0360-3016\(00\)01407-3](http://dx.doi.org/10.1016/S0360-3016(00)01407-3)
562. Duncan, James Robert, Carr, David, Kaffenberger, Benjamin Harris, The utility of positron emission tomography with and without computed tomography in patients with nonmelanoma skin cancer. *Journal of the American Academy of Dermatology*, 2016. 75(1): p. 186-196., <http://dx.doi.org/10.1016/j.jaad.2016.01.045>
563. van der Leest, RJT, Hollestein, LM, Liu, L, Nijsten, T, de Vries, E, Risks of different skin tumour combinations after a first melanoma, squamous cell carcinoma and basal cell carcinoma in Dutch population-based cohorts: 1989-2009., 2018. 32 (3)(3): p. 382-389., <https://pubmed.ncbi.nlm.nih.gov/28898461>
564. Lau, AT, Li, M, Xie, R, He, QY, Chiu, JF, Opposed arsenite-induced signaling pathways promote cell proliferation or apoptosis in cultured lung cells., 2004. 25 (1)(1): p. 21-8., <https://pubmed.ncbi.nlm.nih.gov/14514659>
565. Neubauer, O., Arsenical cancer; a review., 1947. 1(2): p. 192 - 251.
566. Lichter, MD, Karagas, MR, Mott, LA, Spencer, SK, Stukel, TA, Greenberg, ER, Therapeutic ionizing radiation and the incidence of basal cell carcinoma and squamous cell carcinoma. *The New*

- Hampshire Skin Cancer Study Group., 2000. 136 (8)(8): p. 1007-11., <https://pubmed.ncbi.nlm.nih.gov/10926736>
567. Shore, RE, Radiation-induced skin cancer in humans., 2001. 36 (5)(5): p. 549-54., <https://pubmed.ncbi.nlm.nih.gov/11340610>
568. Sugita, K, Yamamoto, O, Suenaga, Y, [Seven cases of radiation-induced cutaneous squamous cell carcinoma]., 2000. 22 (3)(3): p. 259-67., <https://pubmed.ncbi.nlm.nih.gov/11019392>
569. Voelter-Mahlknecht, S, Scheriau, R, Zwahr, G, Koch, B, Escobar Pinzon, LC, Drexler, H, et.al. Skin tumors among employees of a tar refinery: the current data and their implications., 2007. 80 (6)(6): p. 485-95., <https://pubmed.ncbi.nlm.nih.gov/17093963>
570. Bamberger Empfehlung. Empfehlung zur Begutachtung von arbeitsbedingten Hauterkrankungen und Hautkrebserkrankungen, 2017.
571. (ÄZQ), Ärztliches Zentrum für Qualität in der Medizin, E, Gramsch, JD, Hoppe, G, Jonitz, A, Köhler, al., Ollenschläger G et, Kompendium Q-M-A. Qualitätsmanagement in der ambulanten VersorgungDt. Ärzte-Verl., 2008.
572. Aertzliches Zentrum für Qualitaet in der Medizin (AeZQ), Manual Qualitaetsindikatoren. Manual für Autoren., 2009. aeq Schriftenreihe: 36., <http://www.aeq.de/mdb/edocs/pdf/schriftenreihe/schriftenreihe36.pdf>